THESAURUS DE SEGURETAT A LA PRÀCTICA CLÍNICA D'URGÈNCIES PEDIÀTRIQUES

Societat Catalana de Pediatria

AUTORS: ESTHER LERA CARBALLO. SEBASTIÀ GONZÁLEZ PERIS.
HOSPITAL VALL D'HEBRÓN.

CAS CLÍNIC:TAQUICÀRDIA

El Marc és un nen de 2 anys que consulta a urgències per un quadre de tos i dificultat respiratòria de 24 hores d'evolució. No té febre ni cap altra simptomatologia acompanyant. Com a antecedents personals, ha presentat quadres de sibilàncies recurrents. A domicili s'han administrat 3 inhalacions de salbutamol en tres ocasions sense millora de la dificultat respiratòria.

El Marc està correctament immunitzat, no presenta cap altre antecedent patològic ni rep cap medicació.

A urgències presenta un TAP inestable per dificultat respiratòria.

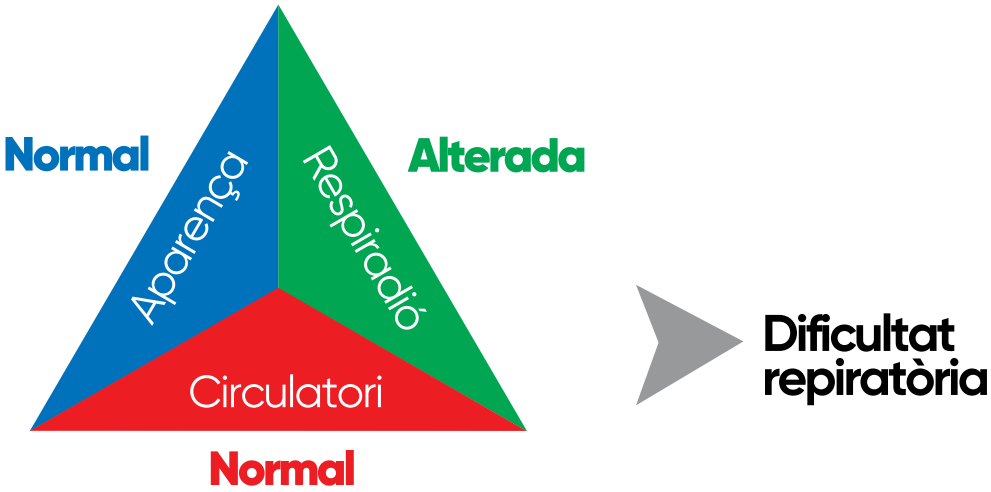

Es prenen constants: Pes: 15 Kg. FC: 250 bpm. FR: 50 rpm. Sat Hb: 95%. Tª axil·lar: 36,5ºC.

A l'exploració física presenta un bon estat general, està normohidratat i normocolorejat. A l'auscultació respiratòria destaquen sibilàncies generalitzades amb espiració allargada. Presenta tiratge subcostal i intercostal. A l'auscultació cardíaca presenta taquicàrdia amb tons rítmics sense bufs. Polsos presents i lleu allargament d'ompliment capil·lar.

S'orienta com a bronquitis aguda i s'administren 3 inhalacions de salbutamol. A la revaloració presenta milloria de l'auscultació respiratòria però persisteix la dificultat respiratòria. Està inquiet, una mica pàl·lid amb disminució de la perfusió perifèrica i persistència de la taquicàrdia a 250 bpm.

ERRORS DETECTATS

ERROR DIAGNÒSTIC

No detecció de taquicàrdia secundària a possible arrítmia. El quadre respiratori i l'administració de salbutamol poden augmentar la freqüència cardíaca però una FC > 220 bpm en lactants o >180 bpm en nens majors a un any, ens ha de fer pensar en una probable taquicàrdia paroxística supraventricular (TPSV).

La presència de sibilàncies ha fet orientar el quadre com a bronquitis aguda, això no exclou que donada la taquicàrdia que presenta el pacient pugui coexistir amb una arrítmia. Per altra banda, encara que poc freqüent, l'administració de salbutamol pot ser el desencadenant de l'episodi de TPSV en pacients amb certa predisposició.

El retard en el diagnòstic i la persistència de la taquicàrdia pot provocar un deteriorament hemodinàmic.

MANCA DE REALITZACIÓ D'EXPLORACIONS COMPLEMENTÀRIES

Amb la taquicàrdia que presenta el pacient cal valorar el diagnòstic de TPSV amb la realització d'un ECG. A continuació es mostra el registre electrocardiogràfic del pacient.

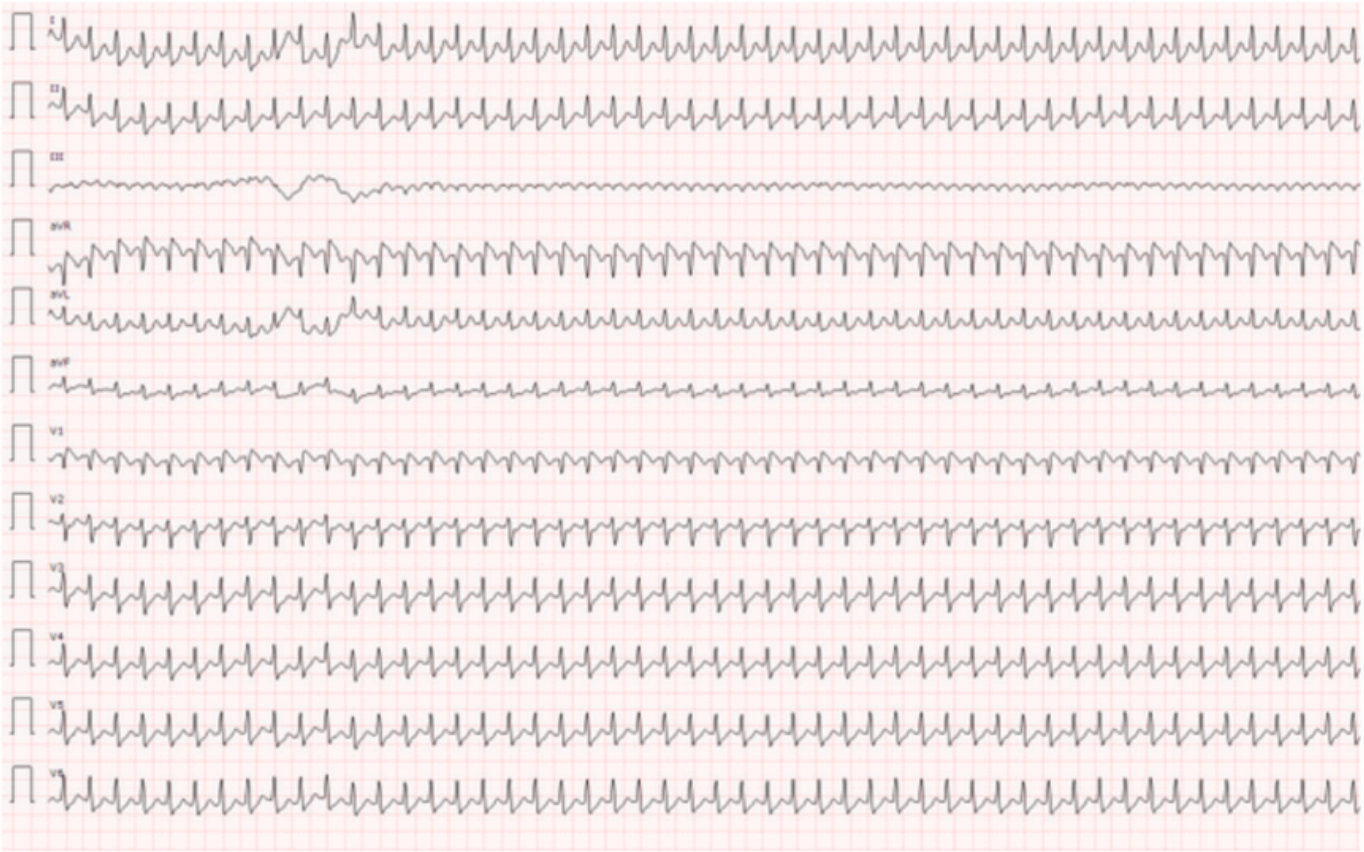

La TPSV sol presentar-se amb una FC entre 220-300 bpm, ritme regular, QRS estret, i lones P ocultes o retògrades. Una altra característica que diferencia la TPSV d'una taquicàrdia sinusal és la manca de variabilitat batec a batec. El registre electrocardiogràfic que presenta el pacient confirma el diagnòstic de TPSV.

MANCA DE MONITORITZACIÓ

És necessària una monitorització hemodinàmica completa que inclogui, a més de les constants realitzades, la determinació de la tensió arterial. L'avaluació hemodinàmica permetrà establir les mesures terapèutiques adequades.

Una vegada realitzat el diagnòstic de TPSV és necessari un registre electrocardiogràfic continu així com una avaluació i reavaluació molt freqüent de les constants. Quan hi ha estabilitat hemodinàmica, el tractament inicial de la TPSV són maniobres vagals i si no hi ha resposta, cal procedir a l'administració d'adenosina intravenosa. En el cas que el pacient presenti en algun moment inestabilitat, és realitzarà cardioversió elèctrica amb o sense administració d'adenosina.

Entre les precaucions que cal tenir en compte al fer servir l'adenosina s'inclouen l'asma i el broncospasme, així que cal ser curosos en avaluar el pacient en cada cas particular. Per altra banda, en ocasions es poden donar casos de TPSV que es presentin com taquicàrdies regulars amb QRS ample. En aquestes situacions, el maneig inicial amb adenosina pot tenir un paper terapèutic (terminant l'arrítmia) o bé diagnòstic (obrint la taquicàrdia per apreciar millor el traçat electrocardiogràfic per filiar la patologia), però està contraindicat en el cas de que el pacient tingui un electrocardiograma basal amb pre-excitació. El tractament amb adenosina està contraindicat també en les taquicàrdies irregulars amb QRS ample, així com en els pacients amb blocatges atri-ventriculars d'alt grau.

Per acabar, insistir en la importància de l'avaluació de l'estabilitat hemodinàmica i recomanar que, davant de qualsevol dubte sobre diagnòstic o terapèutic, es consulti amb cardiologia pediàtrica si és possible.

A continuació, es presenta l'algoritme diagnòstic/terapèutic de la TPSV.

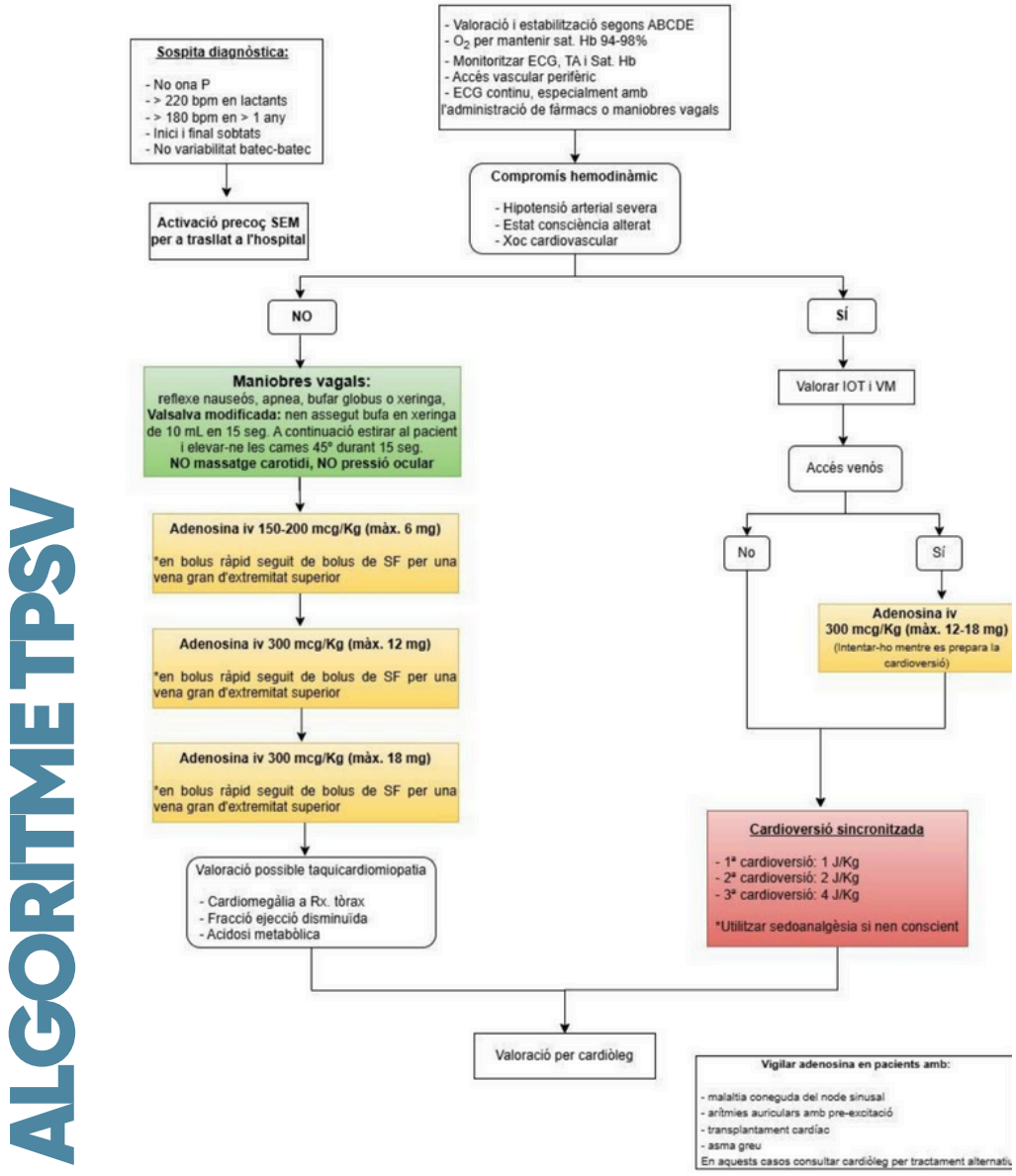

CONCLUSIONS

Amb taquicardia (FC >20 bpm en lactants o FC >180 bpm en nens majors d'un any), s'ha de considerar la possibilitat d'una arrítmia.

El diagnòstic de la TPSV s'ha de fer amb un ECG. Trobarem una taquicàrdia amb un ritme regular de QRS estret amb absència d'ones p i sense variabilitat batec a batec.

En l'estudi de la taquicàrdia cal una avaluació hemodinàmica completa, que inclogui la determinació de la tensió arterial.

El maneig terapèutic de la TPSV dependrà de la situació hemodinàmica del pacient, essent l'adenosina el tractament farmacològic d'elecció.

Bibliografia

- Van de Voorde P, Turner NM, Djakow J, De Lucas N, Martínez-Mejías A, Biarent D, etal. European Resuscitation Council Guidelines 2021: Pediatric Life Support. Resuscitation. 2021; 161: 327-387.
- Díaz-Parra S, Sánchez-Yañez P, Zabala-Argüelles I, Picazo-Angelin B, Conejo-Muñoz L, Cuenca-Peiró V, et al. Use of adenosine in the treatment of supraventricular tachycardia in a pediatric emergency department. Pediatr Emerg Care. 2014; 30(6): 388-393.
- Quail MA, Till J. Question 3 Does a higher initial dose of adenosine improve cardioversion rates in supraventricular tachycardia? Arch Dis Child. 2012; 97: 177-179.