THESAURUS DE SEGURETAT A LA PRÀCTICA CLÍNICA D'URGÈNCIES PEDIÀTRIQUES

Societat Catalana de Pediatria

ARACELI DOMINGO GARAU.
ÀREA URGÈNCIES PEDIATRIA. HOSPITAL SANT JOAN DE DÉU BARCELONA.

CAS CLÍNIC: INGESTA COS ESTRANY

Cas clínic:
Es tracta d'un pacient de 2 anys d'edat que consulta al centre d'urgències d'Atenció Primària per crisis de tos de forma sobtada, mentre estava jugant a casa seva.

La mare explica que acabava d'arribar de comprar i ha deixat la bossa al menjador, on jugava el nen mentre recollia la compra. De sobte, el sent estossegar amb força, sense parar; va a veure'l i el troba tossint amb pal·lidesa facial i els llavis morats. Immediatament el porta a urgències al centre de salut.

El pediatra, quan el valora, objectiva un triangle d'avaluació pediàtrica estable.

Exploració per aparells normal i el remet a domicili amb vigilància per si apareix simptomatologia nova, amb el diagnòstic de crisis de tos resolta.

Al cap d'una hora, el nen presenta hipoactivitat, cansament, sense voler jugar ni menjar. La mare, espantada, reconsulta al mateix centre. El pediatra deriva el pacient a urgències hospitalàries per realitzar una radiografia i descartar un procés pulmonar, donat l'antecedent de la crisis de tos i l'evolució clínica.

Quan arriba al hospital, es valorat pel pediatra, davant un triangle d'avaluació pediàtrica estable, es sol·licita la radiografia de tòrax que és la següent:

La radiografia es considera normal, sense alteracions pulmonars. Amb una exploració física per aparells normal i sense signes d'alarma, es remet a domicili amb normes de vigilància.

Durant les següents hores, el pacient presenta rebuig al menjar i durant la nit comença amb irritabilitat i baveig important, motiu pel qual els pares consulten de nou al hospital.

A l'exploració el pacient presenta un triangle d'avaluació pediàtrica alterat:

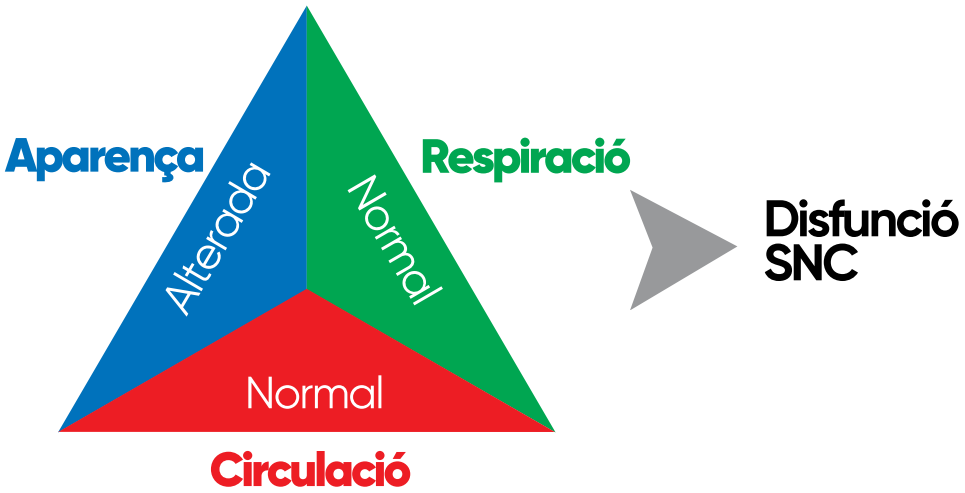

Davant d'una disfunció del sistema nerviós central, s'administra oxigen, deixem el pacient en posició confortable i interroguem a la mare. Ens explica que a la tarda el nen estava sol a la sala, jugant i l'ha sentit tossir de manera sobtada. Quan ha consultat el primer cop el pacient s'havia recuperat.

Es repeteix la radiografia, sospitant una obstrucció de via digestiva, és la següent:

En aquest cas es visualitza un cos estrany metàl·lic a terç superior d'esòfag.

Informem a la mare i reinterrogant, ens explica que quan ha anat a veure el nen a la sala, per la crisis de tos, ha trobat la seva bossa, oberta, amb el contingut escampat al terra, incloses monedes, però ha pensat que havia caigut.

Es contacta amb el cirurgià de guàrdia per extracció del cos metàl·lic, perquè es tracta d'una emergència, tant per la clínica com per la localització.

THESAURUS DE SEGURETAT A LA PRÀCTICA CLÍNICA D'URGÈNCIES PEDIÀTRIQUES

Societat Catalana de Pediatria

ERRORS DETECTATS

Comunicació:
Amb la família: A la primera consulta que fa la mare a urgències del centre d'Atenció Primària, es troba a faltar una correcta anamnesis. Quan la mare explica que el nen estava al menjador jugant i el sent estossegar de forma sobtada, se'ns ha d'encendre la bombeta i començar a investigar. Recordem que la primera causa de crisis de tos sobtada és l'ennuegament. Malgrat que el pacient estigui asimptomàtic, si l'antecedent és clar, cal descartar un episodi d'aspiració de cos estrany.

De la mateixa manera, quan la família consulta al hospital per primer cop, tampoc es fa una anamnesis detallada. Es demana la radiografia, tal com sol·licita el company i no es replanteja el cas. És molt important, en cas de no veure la causa de la clínica o el motiu de derivació, refer el quadre clínic des de l'inici, començant de nou amb l'anamnesi detallada a la família.

Amb els companys del hospital:
Quan es deriva el pacient a un centre hospitalari, amb sol·licitud de proves complementàries, es pot contactar amb el centre explicant el cas i el motiu pel qual es demana, sobretot, si no queda clar la causa de la clínica que ha presentat el pacient i el motiu de derivació.

Proves complementàries:
Quan es demana la radiografia pensant en un cos estrany, s'ha de sol·licitar imatge de l'aparell respiratori i digestiu complets. Molts cops es necessiten dues projeccions radiològiques per veure clarament on es troba localitzat el cos estrany i s'ha d'incloure coll, tòrax i abdomen. Algunes guies recomanen sempre fer dues projeccions, front i perfil.

A la primera radiografia que es fa, no es visualitza la part superior del tòrax, no inclou el coll, és un error freqüent que s'ha d'evitar. Tot i això, si es mira amb detall la imatge, es veu a la part superior un reforç opac, que passa desapercebut al fer la lectura de la radiografia.

Exploració:
A la tercera consulta, quan el pacient presenta clínica d'obstrucció digestiva, al realitzar el triangle d'avaluació pediàtrica obtenim una disfunció del sistema nerviós central (alterada l'aparença, per afectació de l'aspecte amb irritabilitat i baveig) i en aquest cas és prioritària l'estabilització. S'administra oxigen, es deixa en posició confortable, en companyia de la mare, per evitar l'agitació i es monitoritza. Seguim amb l'ABCDE i la pressa de constants:

Pes: 12 Kg Tª: 36,5ºC SatHb: 100% (amb oxigen) FR: 28 rpm
FC: 150 bpm TA: 95/58 mmHg Glicèmia capil·lar: 90 mg/dl
A: salivació constant, però via aèria lliure
B: auscultació respiratòria és normal, sense destret respiratori ni sorolls afegits
C: tons cardíacs rítmics amb temps de recapil·larització correcte
D: conscient. Glasgow 15, però està irritable, intranquil amb plor persistent i baveig constant
E: no es troben lesions externes

Aquest moment és quan ens plantegem possibles etiologies del quadre clínic que presenta el pacient. Amb l'anamnesi pensem que hi ha possibilitat de ingestió d'un cos estrany.

En funció del diagnòstic diferencial, demanem les proves pertinents, en aquest cas, una radiografia que mostra un cos estrany metàl·lic, rodó a terç superior de l'esòfag.

Aquesta localització és una emergència mèdica i per tant s'avisa al cirurgia de guàrdia per l'extracció del cos estrany, compatible amb una moneda.

També s'ha de fer el diagnòstic diferencial del cos estrany radioopac i rodó amb una pila de botó, objectes que també són ingerits amb molta freqüència pels nens i que pot tenir complicacions molt greus, per la corrosió que produeix sobre la mucosa intestinal (perforacions, obstruccions per les cicatrius posteriors...).

Aquesta és la imatge radiològica de la pila de botó:

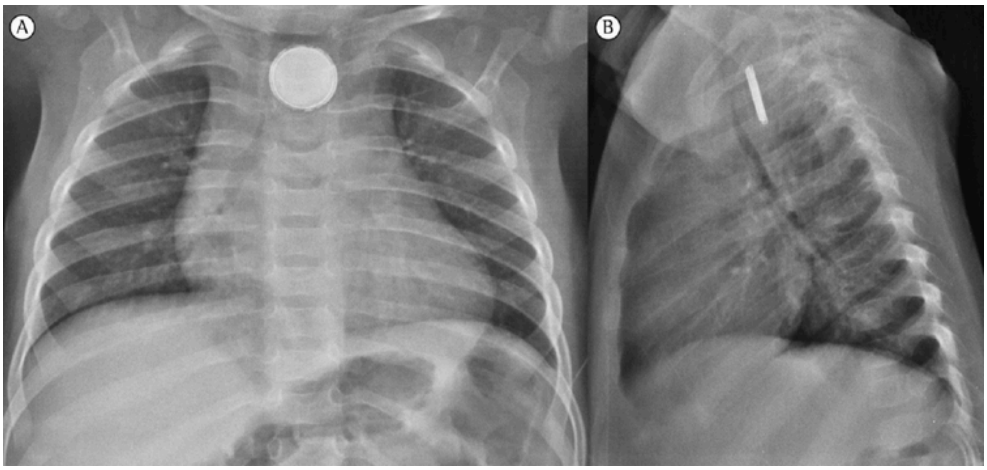

S'identifica un doble contorn a la rodona i de perfil es veu un esglaó; aquestes característiques identifiquen la pila de botó, la moneda és totalment llisa i ben delimitada.

CONCLUSIONS

- En aquest cas és molt important la sospita inicial d'ingesta de cos estrany. És un fet no presenciat, però la clínica sobtada ens indica la possibilitat d'un ennuegament i per tant, hem d'actuar en conseqüència.

- Ja hem comprovat que una bona anamnesi és la que ens guiarà el nostre diagnòstic diferencial. Davant la sospita d'ingesta d'un cos estrany, necessitem saber les seves característiques com el tipus, forma, mida, quantitat que ha ingerit, quan temps fa i antecedents patològics del pacient (cirurgies prèvies o malalties).

- Si es tracta d'un objecte metàl·lic, amb ingesta presenciada, es pot passar el detector de metalls, sempre que el pacient es trobi asimptomàtic i el cos estrany no sigui perillós (no és punxegut, no es tracta d'una pila de botó ni ingesta de més d'un imant o un imant amb una peça metàl·lica).

- En cas d'haver-hi símptomes, si l'objecte és radioopac es fa la radiografia per esbrinar on es troba i així actuar en funció del tipus d'objecte i la seva localització. Recordar que la radiografia ha d'incloure tot el tracte digestiu, inclòs coll i algunes guies aconsellen realitzar sempre dues projeccions.

RESUM

A la següent taula, es relaciona la localització i el tipus de cos estrany ingerit amb l'actuació en cada cas:

LOCALITZACIÓ	TIPUS COS ESTRANY	ENDOSCÒPIA
Esòfag terç superior	Qualsevol	Emergent
Esòfag	Objecte perillós Símptomes	Emergent
	Objecte no perillós	Urgent
Estómac o duodè	Objecte punxant Pila botó amb simptomatologia	Emergent
	Objecte no perillós i simptomatologia Objectes de mides grans Dos o més imants o un imant i una peça metàl·lica	Urgent
	Pila botó de <20 mm i > 10-14 dies Pila botó de >20 mm i > 48 hores Qualsevol cos estrany >4 setmanes	Electiva

Considerem objecte perillós: pila botó, objecte punxant i imants (dos o una peça metàl·lica i un imant).
La endoscòpia emergent, s'ha de realitzar abans de 2 hores; la urgent té un temps d'espera màxim de 24 hores i la electiva, pot demorar-se més de 24 hores.

Bibliografia

- Rigalós Cases A, Domingo Garau A, Vila Miravet V. Cuerpo extraño digestivo. En: C Luaces Cubells, Editor. Urgencias en Pediatría. Protocolos diagnóstico- terapéuticos. Hospital Universitari Sant Joan de Déu. 6ª Ed. Madrid: Ergón; 2022. p. 311-6.
- Lobeiras Tuñón A. Ingesta.aspiración de cuerpo extraño. En: Protocolos Diagnósticos y terapéuticos en Urgencias de Pediatría. Sociedad Española de Urgencias de Pediatría (SEUP), 4ª Ed. 2024. [Consultado 12 setiembre 2025] Disponible en: https://seup.org/wp-content/uploads/2024/04/26_Ingesta_CE_4ed.pdf
- McMahon K, Conners GP, Mohseni M. Pediatric Foreign Body Ingestion. 2025 May 1. In: StatPearls [Internet]. Treasure Island (FL): StatPearls Publishing; 2025 Jan-. PMID: 28613665.