Societat Catalana d'Obstetrícia i Ginecologia

Ayer, hoy y siempre

Dexeus mujer

XXXII JORNADA DE DIAGNÒSTIC PRENATAL ECOGRÀFIC

CORIOANGIOMA PLACENTARI

Dra. Inés Castellví Ibáñez

Resident tercer any de l'Hospital Universitari Dexeus

Hospital Universitario Dexeus

Cas clínic

- Dona de 32 anys
- NAMC
- AP -
- AQ -

- TPAL 0000
- Embaràs únic i espontani.
- EBA baix risc.
- Gestació normoevolutiva.
- Ecografia morfològica normal (21.6 SG).

Ecografia 3T (28.4 SG)

Troballes:

- Tumoració placentària de 75x50 mm
- Molt vascularitzada

CORIOANGIOMA PLACENTARI

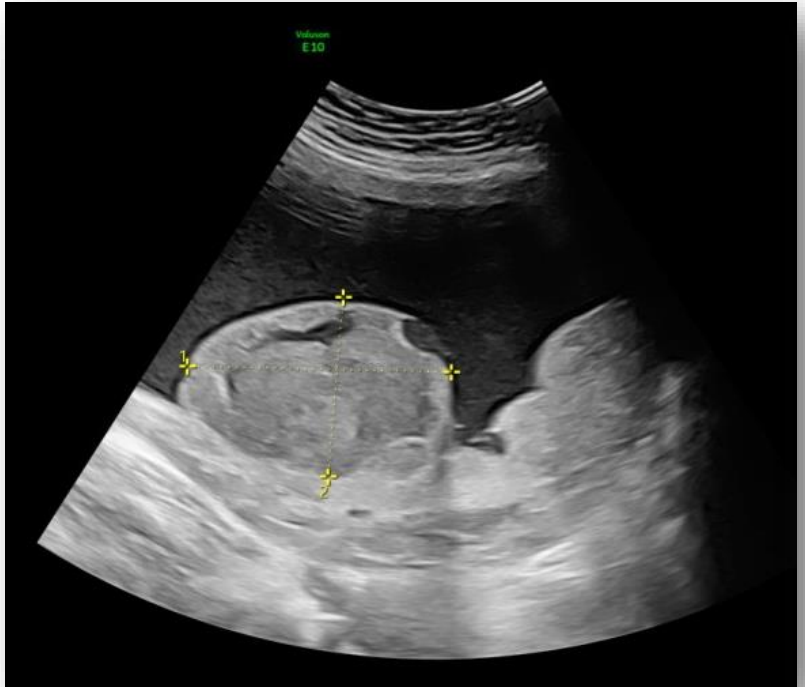

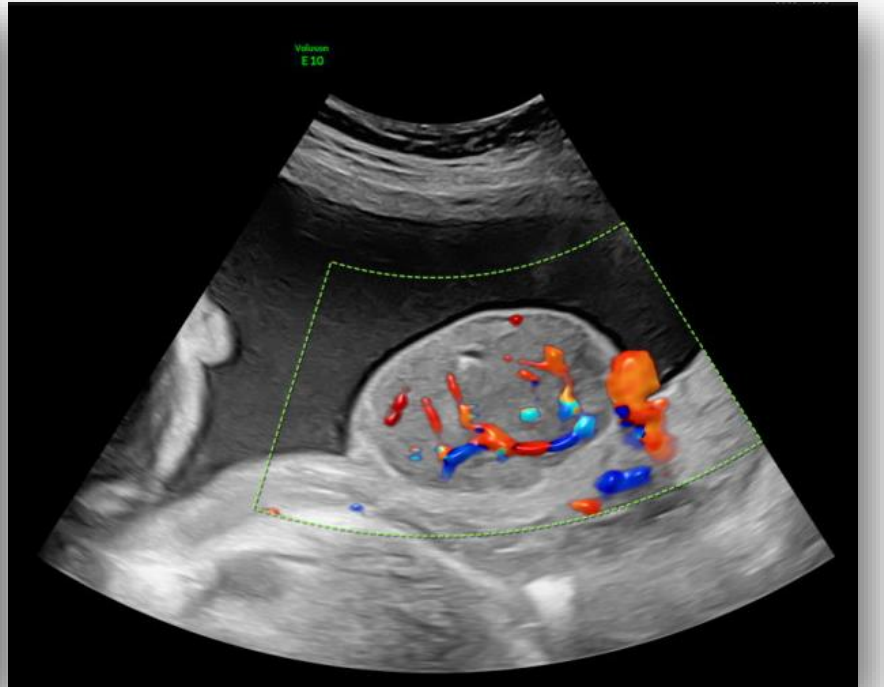

Maneig

- **2/setmana** VPS ACM, PHD, LA.
- **1/setmana** ecocardiografia fetal.
- Valorar finalització 32 SG.
- No indicació làser, cordocentesi (transfusió en funció de VPS ACM)

→

- Estabilitat hemodinàmica.
- Polihidramni (ILA màx 32).
- Ecocardiografies normals.
- No presència hídrops.

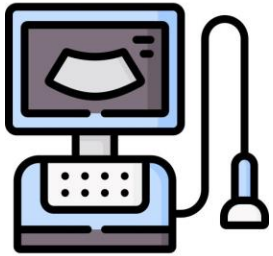

Evolució ecogràfica (32.2 SG)

Corioangioma estable en mida i vascularització → **CONDUCTA EXPECTANT**

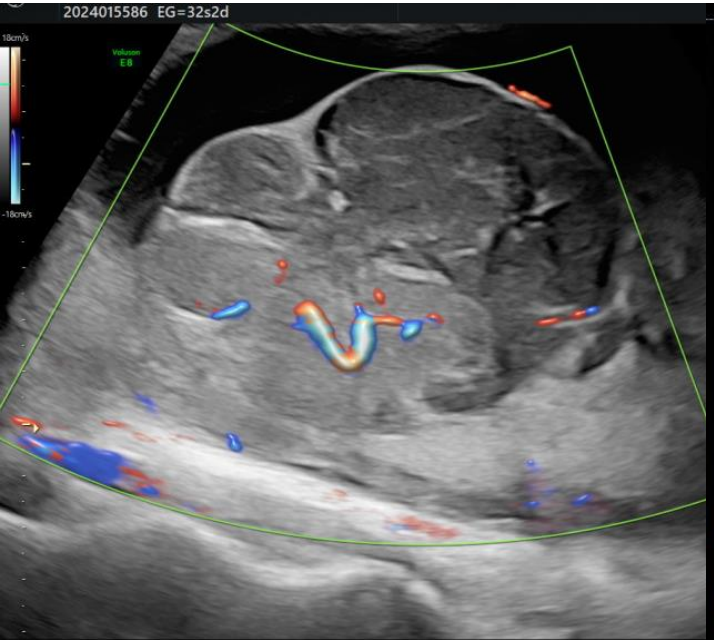

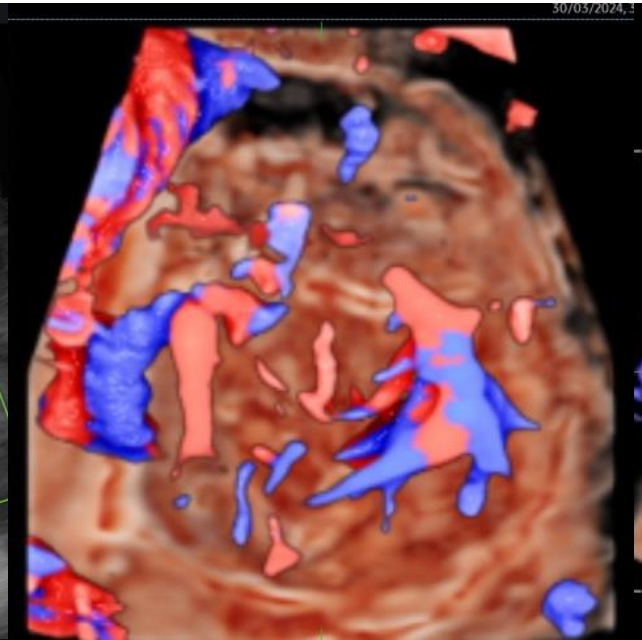

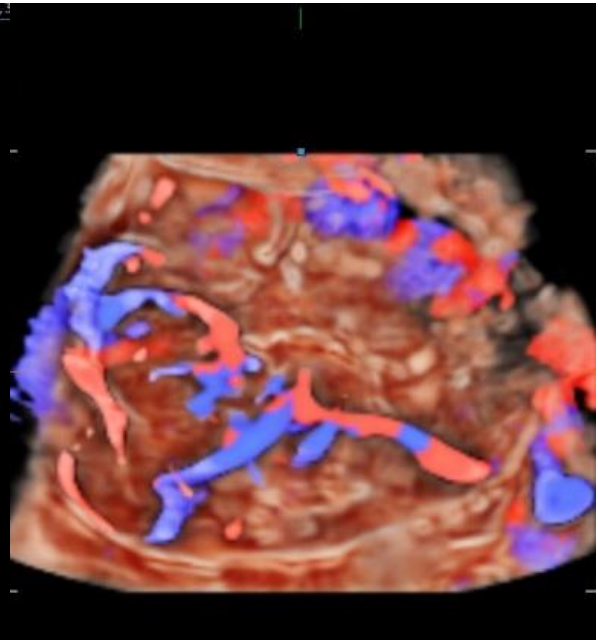

Evolució ecogràfica (35.3 SG)

Finalització 36 SG

PFE: 2548g (p51), **LA** normal, **PHD** normal

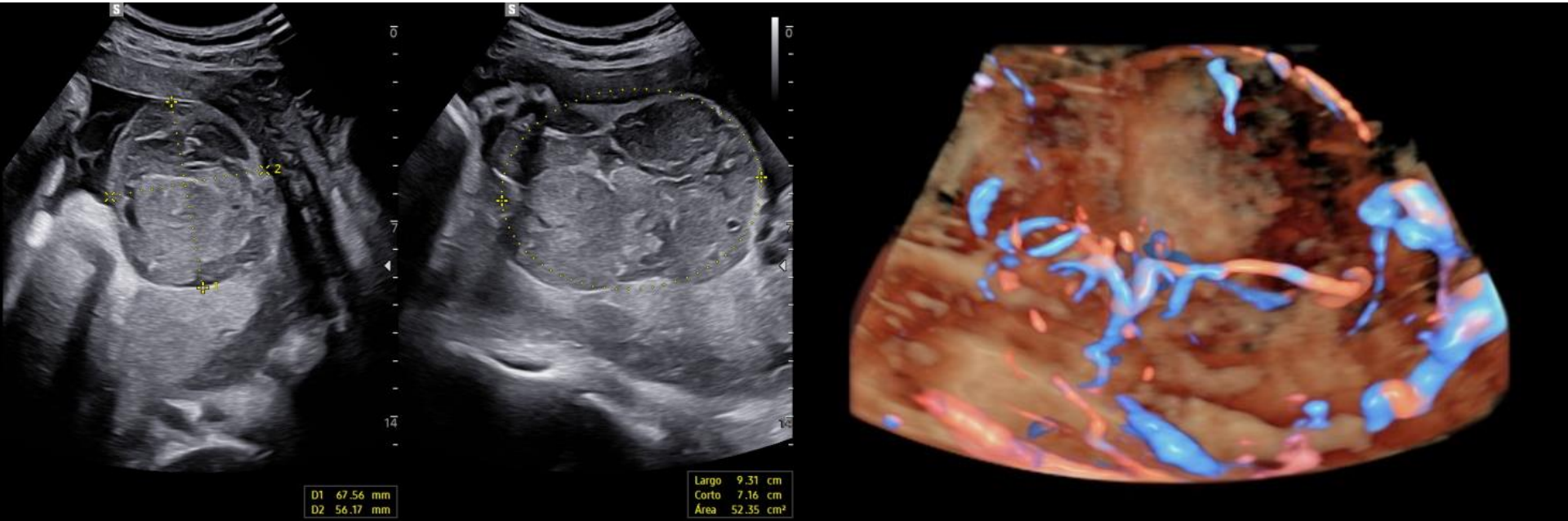

Desenllaç

Part eutòcic 36.2 SG, a l'H.U.Dexeus

APGAR 9/10, $pH_{7.35/7.36.}$ 2750 gr.

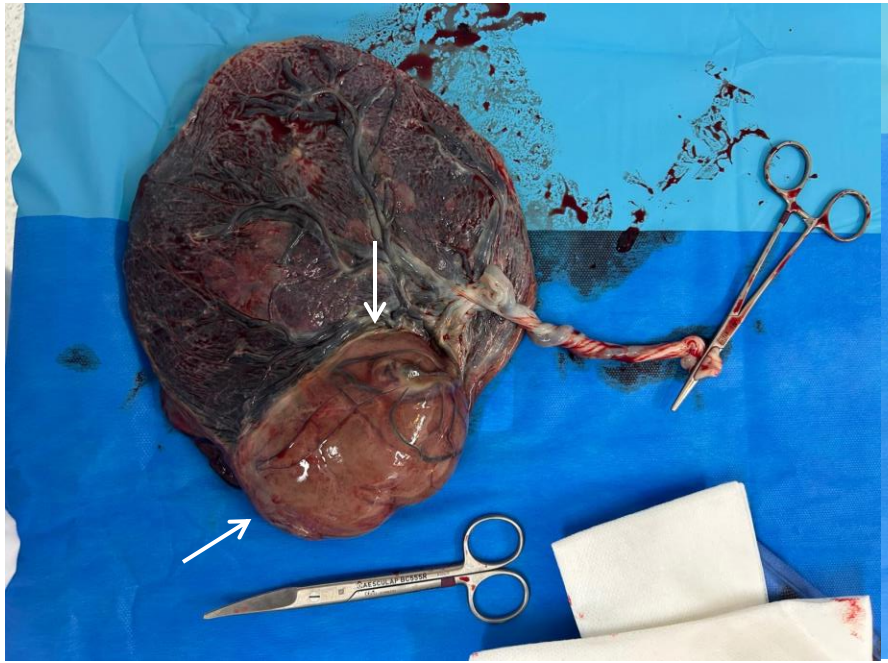

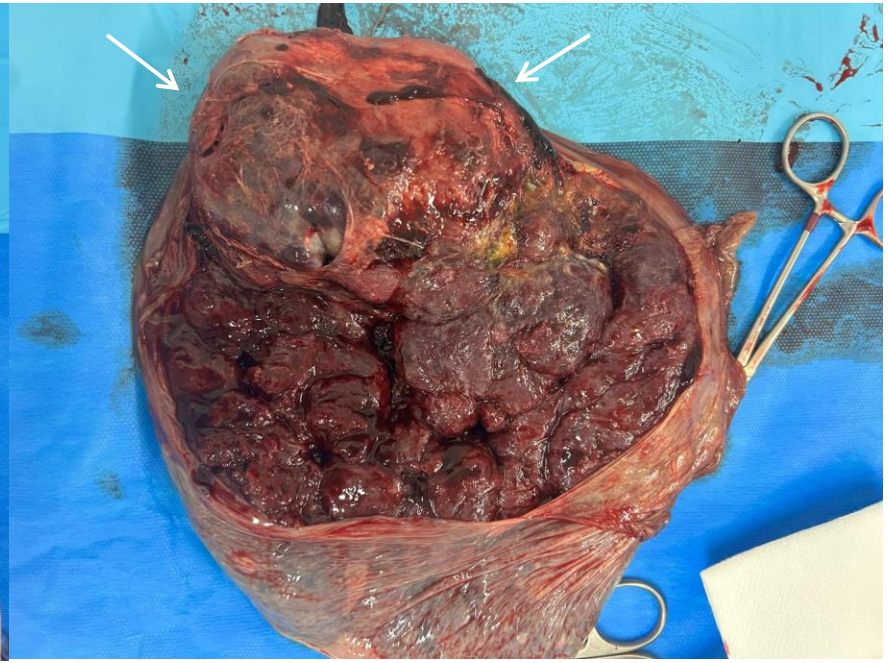

Desenllaç

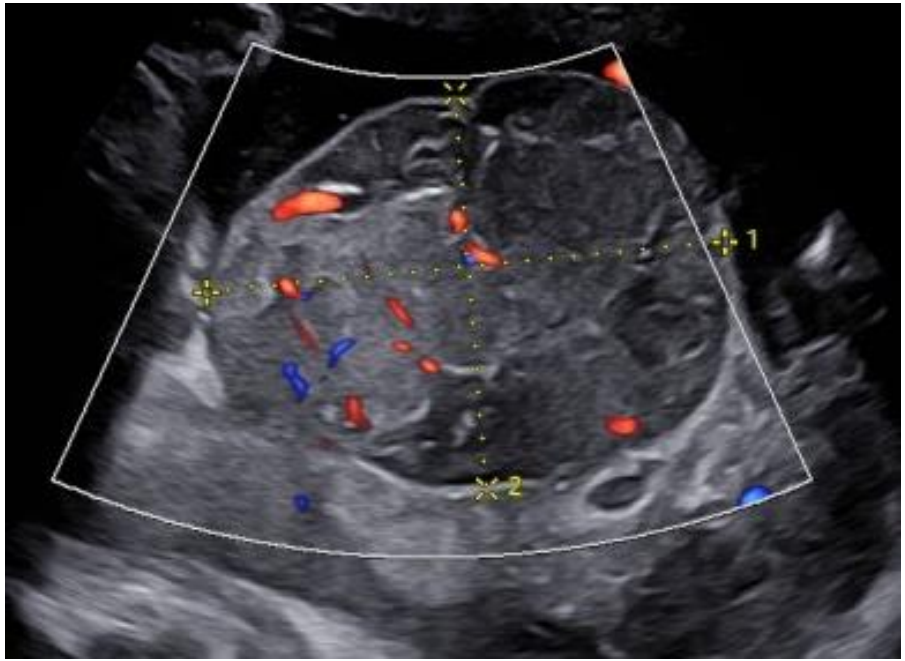

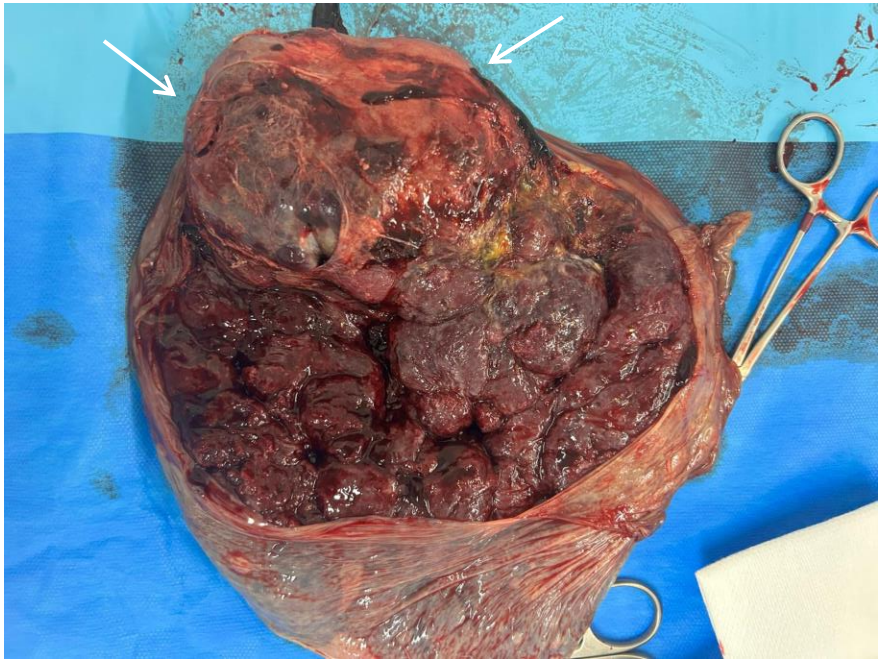

Informe AP confirma diagnòstic

Corioangioma placentari

- Tumor benigne placentari no trofoblàstic més freqüent.
- 1% de les gestacions

CORIOANGIOMA PETIT	CORIOANGIOMA GEGANT
<4 cm	> 4-5 cm
Més freqüents	Infreqüents (<0,1%)
Asimptomàtics i sense significació clínica	Complicacions: anèmia microangiopàtica i trombocitopenia fetal, insuficiència cardíaca, hídrops, polihidramni, *mirror syndrom* matern, part preterme i mort fetal

Ma H, Liu Z, Ruan J. Placental chorioangioma and pregnancy outcome: a ten-year retrospective study in a tertiary referral centre. BMC Pregnancy Childbirth. 2023;23(1):381.
Zacharis K, Kravvaritis S, Charitos T, Chrysafopoulou E, Fouka A. A rare case of a giant placental chorioangioma with favorable outcome. Pan Afr Med J. 2020;36:214.
Mo R. Successful expectant management of a giant chorioangioma. BMJ Case Rep. 2021;14(3e239928.

Corioangioma placentari

- ECOGRAFIA
  - Massa sòlida hipo o hiperecoica, ben circumscrita, protrueix a cavitat amniòtica.
  - Doppler color: gran vascularització perifèrica i/o interna.
- RMN
  - Ecografia limitada o inconcloent.

- Distància corioangioma – inserció de cordó.
- Mida, vascularització i complicacions fetals.

- CONDUCTA EXPECTANT
- TÈCNIQUES INVASIVES
  - Suport: cordocentesi, amniodrenatge.
  - Definitives: instil·lació d'alcohol, obliteració vascular, ablació làser.

SEGUIMENT

Control VPS ACM, LA, funció cardíaca, creixement i vascularització tumor.

FINALITZACIÓ

Individualitzar (>37 SG) segons mida tumoral i complicacions fetals.

Hosseinzadeh P, et al. Prenatal therapy of large placental chorioangiomas: Case report and review of the literature. AJP Rep. 2015;5(2):e196-202.
Panat V. Chorioangioma: A case report. J Fetal Med. 2020;07(04):325–9.

Conclusions

01 Tumor placentari benigne més freqüent

02 Importància de l'ecografia i el Doppler en el diagnòstic i seguiment

03 Presentació més freqüent són corioangiomes petits (<4 cm) i asimptomàtics

04 Corioangiomes gegants associats amb resultats adversos

05 No consens maneig òptim → en funció de complicacions associades

06 Reducció morbimortalitat fetal gràcies al diagnòstic i maneig precoç

Ayer, hoy y siempre

Dexeus mujer

Muchas gracias por vuestra atención

inecas@dexeus.com

Agradecimientos a Dr. Albaiges, Dra. Prats, Dra. Ozbey, Dra. Perdomo, Dra. Rodriguez, Dra. Díaz

Dexeus campus

Hospital Universitari Dexeus
Grupo quirónsalud

Cátedra de Investigación en Obstetricia y Ginecología
UAB
Universitat Autònoma de Barcelona