Cardiopatia complexa en context de síndrome de Mowat-Wilson, a propòsit d'un cas

Sara Soria Casals; Carolina Arcos Castro; Blanca Parellada Molina; Diego F. Meza Mejía; Jose Manuel Marqueta Sánchez

Agraïmens: Míriam Pérez Cuz; Olga Gómez del Rincón

Hospital de Palamós; Hospital Sant Joan de Déu

Serveis de Salut Integrats
Baix Empordà

SJD Sant Joan de Déu
Barcelona · Hospital

Cas Clínic

Pacient de 25 anys
No antecedents mèdics/quirúrgics
1.0.0.1 - part eutòcic a terme de nadó sa

Ecografia 1rT sense troballes patològiques
Cribratges de baix risc

20 + 5 setmanes de gestació

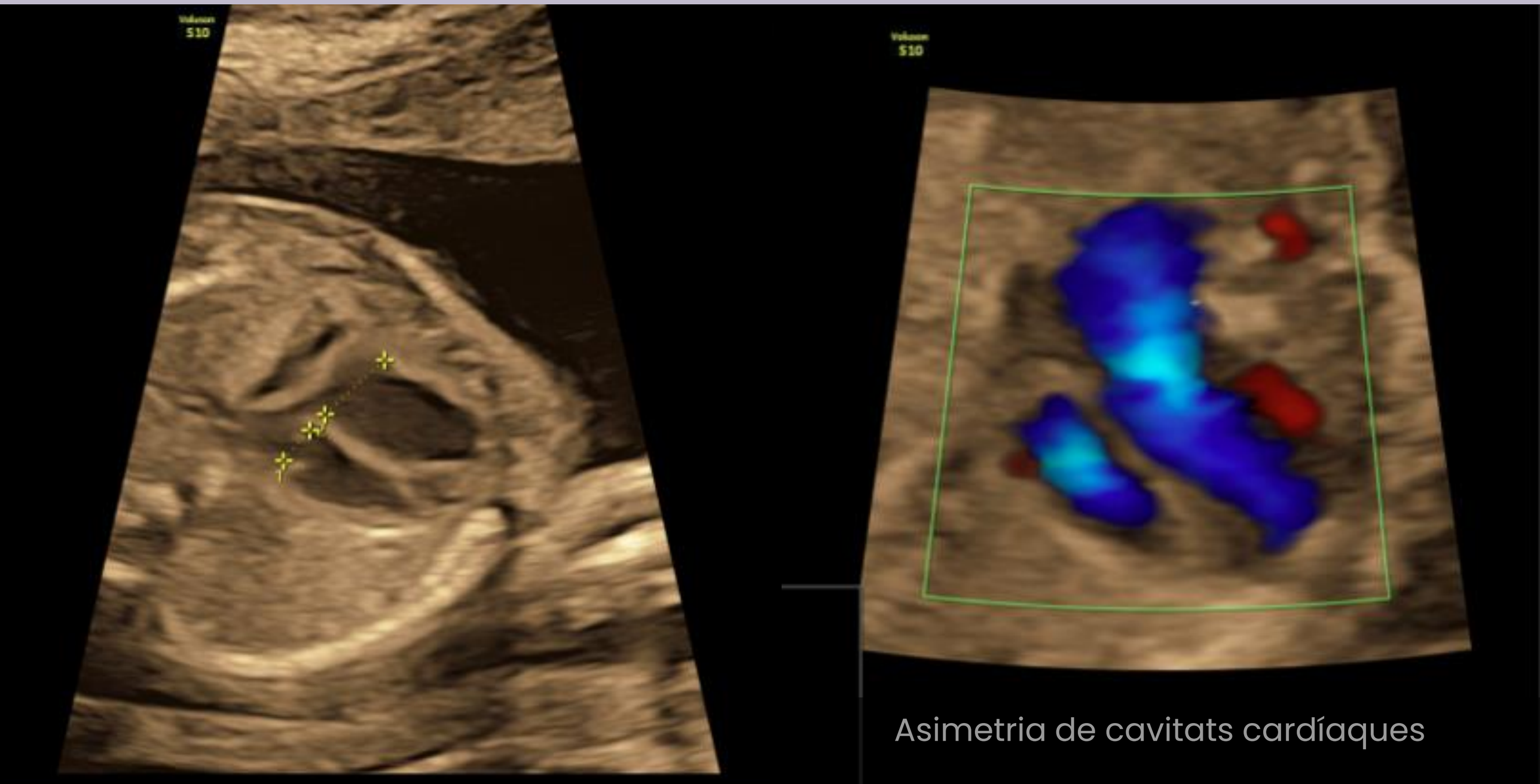

Asimetria de cavitats cardíaques

20 + 5 setmanes de gestació

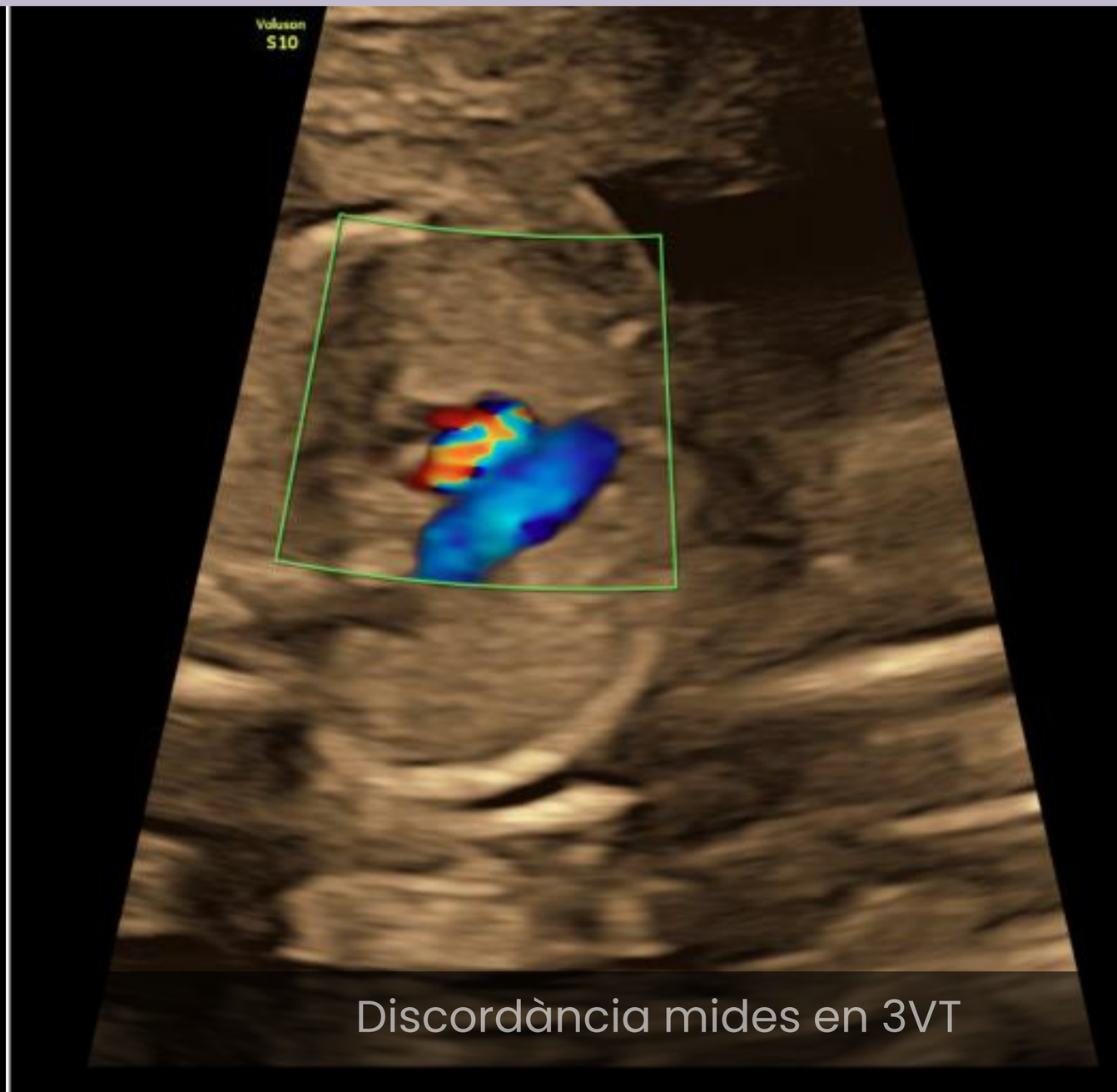

Discordància mides en 3VT

20 + 5 setmanes de gestació

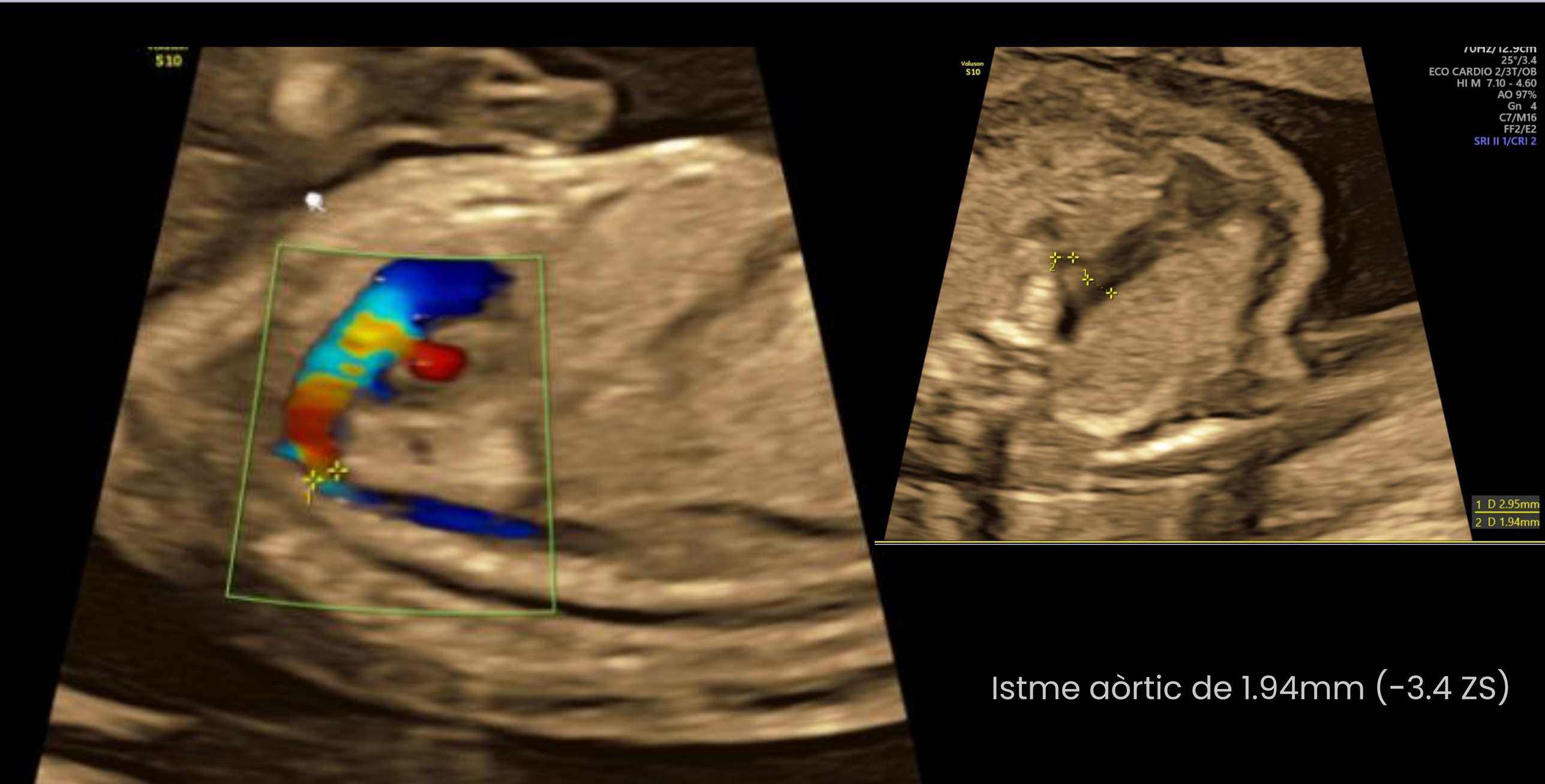

Istme aòrtic de 1.94mm (-3.4 ZS)

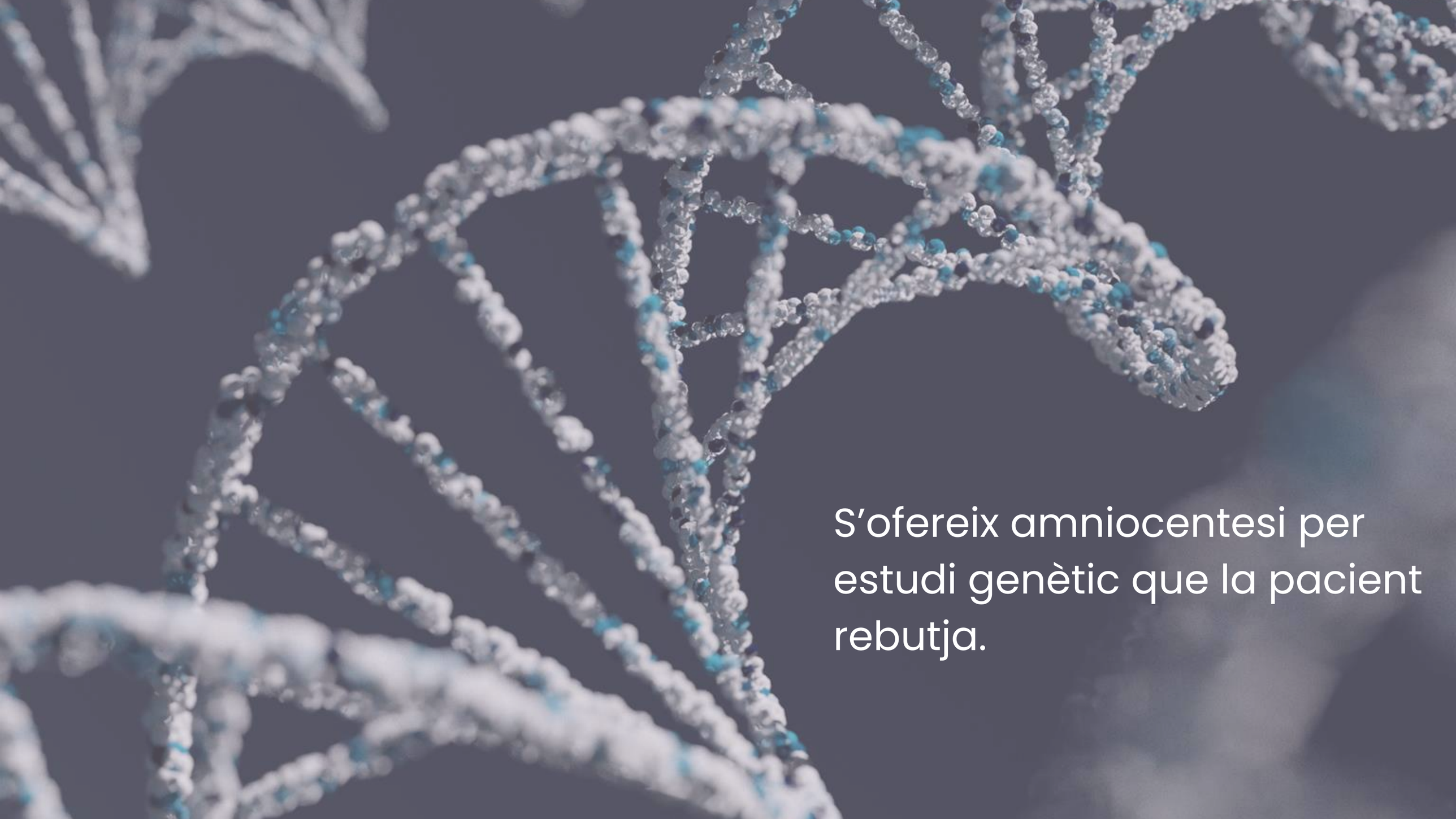

S’ofereix amniocentesi per estudi genètic que la pacient rebutja.

Derivació a centre de referència

SJD Sant Joan de Déu
Barcelona · Hospital

Estenosi aòrtica crítica + disfunció severa del VE + restricció fossa oval

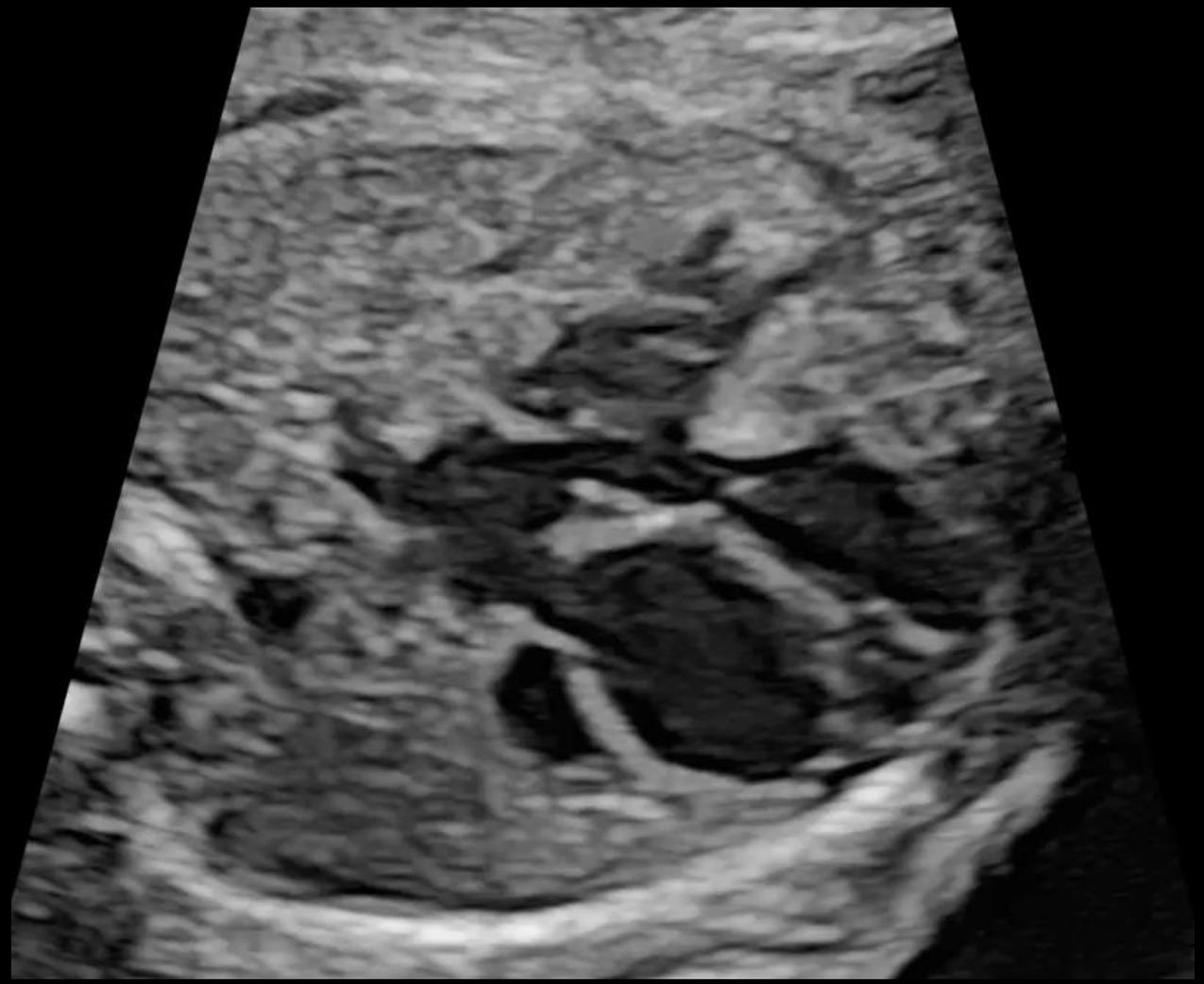

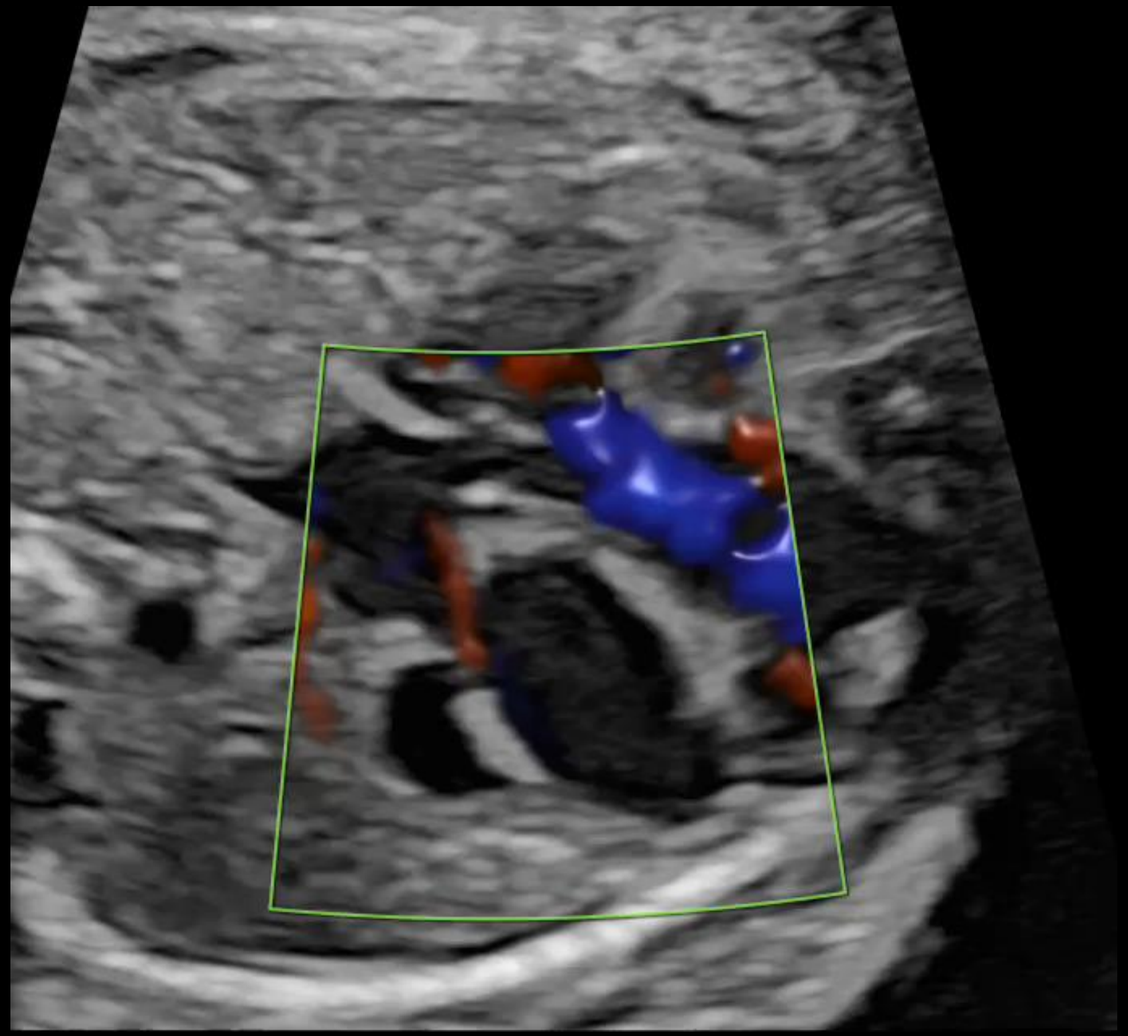

Estenosi aòrtica crítica + disfunció severa del VE + restricció fosa oval

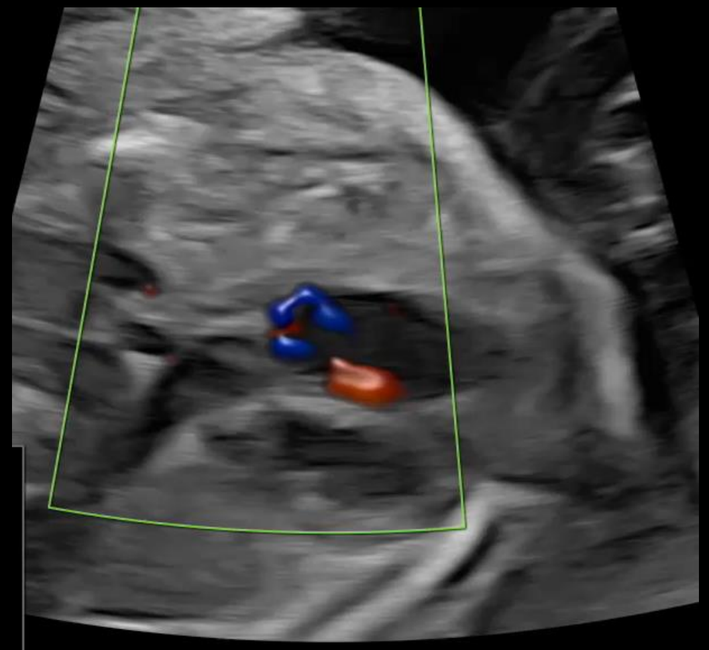

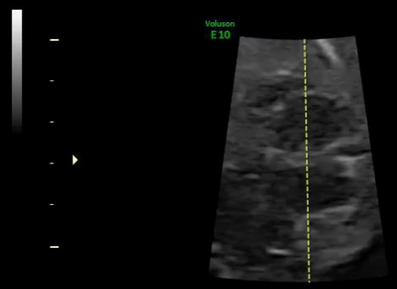

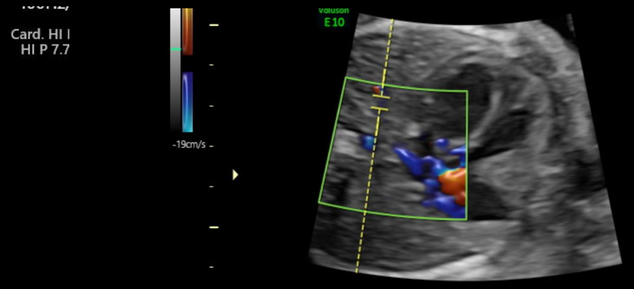



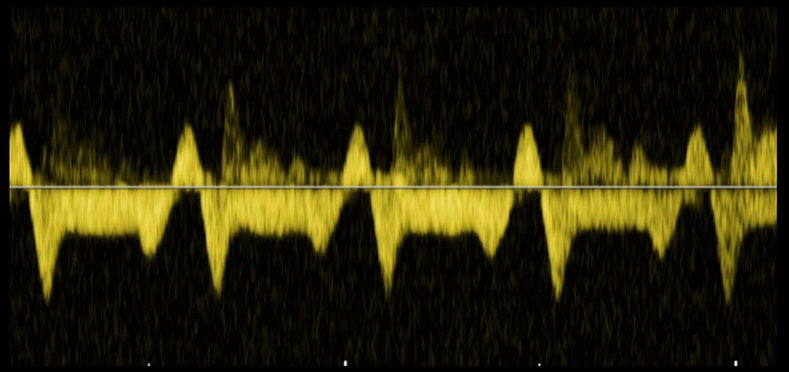

Control 2 setmanes (hidrops) + Neurosonografia (+/- 32 s)

Neurosonografia: disgenèsia de cos callós (33 setmanes)

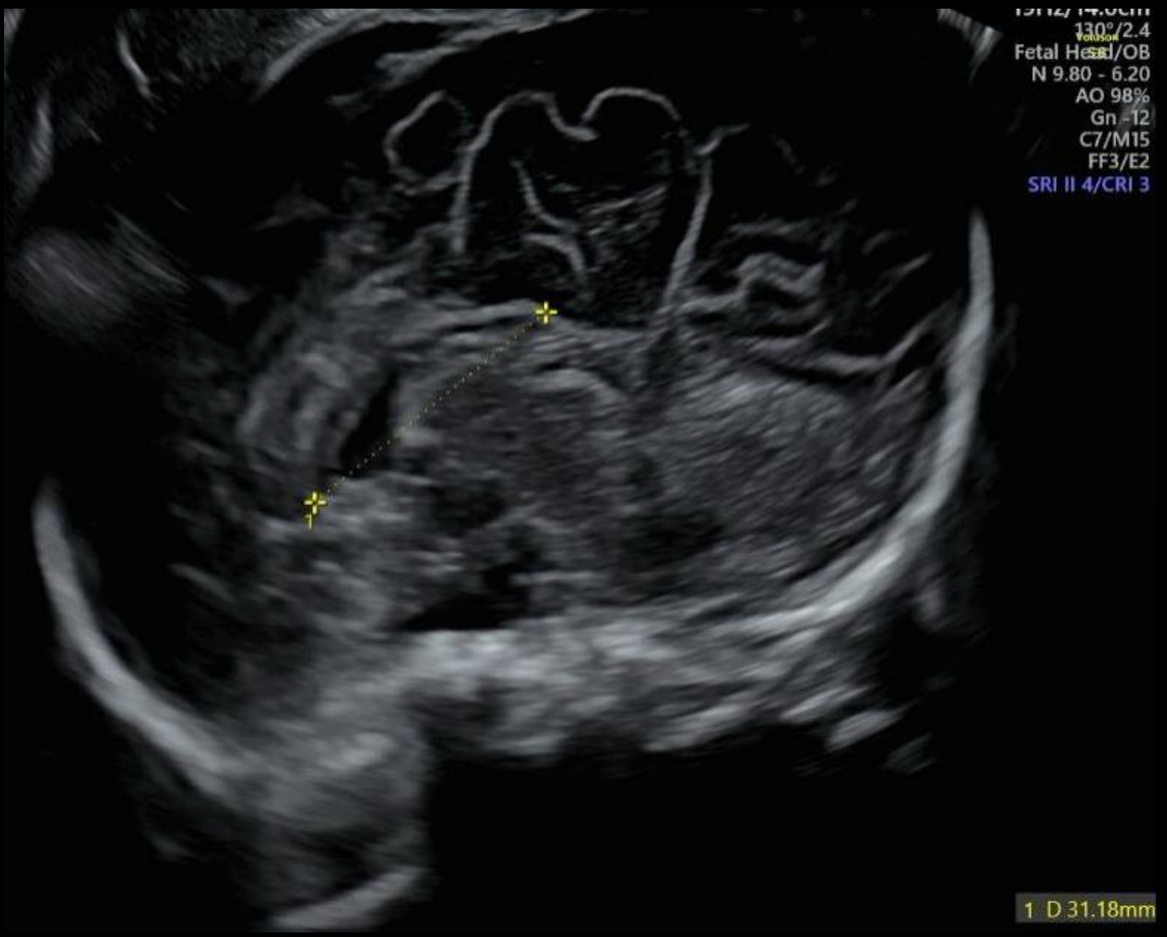

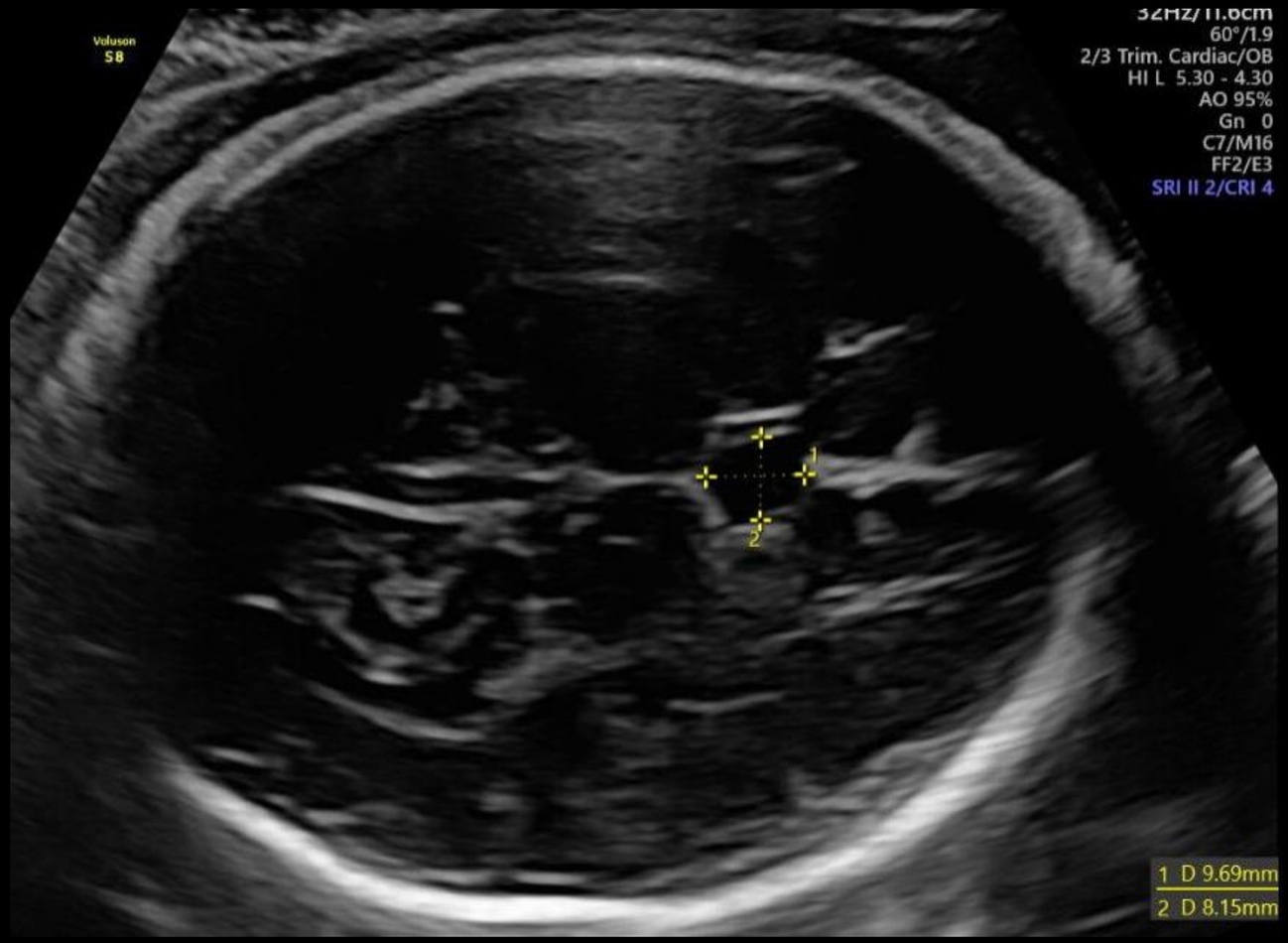

Cos callós curt (-3.8 DS) i CSP morfologia quadrada

Estudi dirigit anatomia i fenotip fetal (sospita d´hipospàdies)

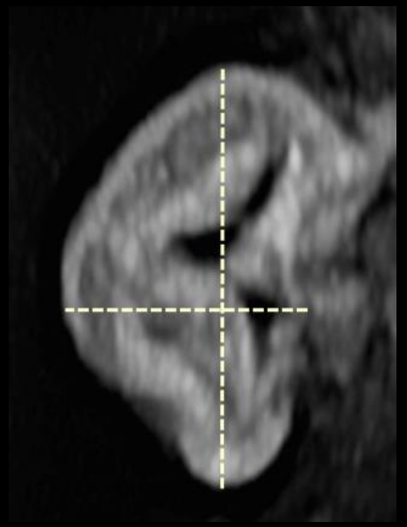

35 + 3 setmanes: realització d'amniocentesi

QF-PCR
ARRAY CGH

↓

NORMALS

Evolució post natal

Confirmació Sd. cor esquerre hipoplàsic + atresia mitro-aòrtica i arc aòrtic hipoplàsic.

0d

24h

Atrioseptostomia 24h i repetició als 4 dies per hipòxia mantinguda.

12d

Restrictors de flux en ambdues branques d'artèria pulmonar.

21d

Col·locació stent ductal

Èxitus 23d

Mala evolució post quirúrgica

Troballes patològiques en el RN i RM post mortem

Troballes clíniques i RM post mortem:

- Síndrome de cor esquerre hipoplàsic amb atrèsia mitro-aòrtica i arc aòrtic hipoplàsic (ECO, RM).
- Trets facials anòmals (hipertelorisme, pabelló auricular, etc).
- Sospita de Malaltia de Hirschsprung (clínica i RM).
- Disgenèsia de cos callós (curt i gruix disminuit per RM).
- Hipospàdies.

Postnatalment es realitza **exoma dirigit** que revela delecció ZEB2 intragènica de novo (validació i segregació en progenitors). L'alteració és concordant amb el fenotip clínic i es considera patogènica, diagnosticant una **síndrome de Mowat-Wilson.**

Síndrome de Mowat - Wilson

Entitat genètica poc freqüent (1/50.000 - 1/70.000 nascuts vius) causada per variants en heterozigosi en el gen ZEB2 (2q22.3)

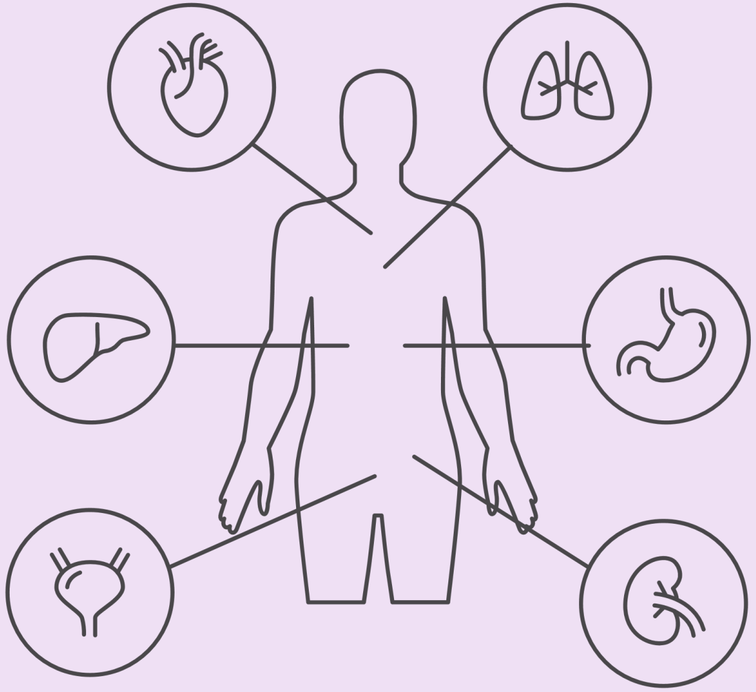

Trets facials: Front alt i prominent, Hipertelorisme, pabelló auricular, nas, llavis, mentó.

Gastrointestinal: Malaltia de Hirschsprung.

Cardiopatia: DA persistent, CIV.

SNC: Discapacitat intel·lectual, crisis epilèptiques, disgenèsia de cos callós.

Genitourinàries: hipospàdies, criptorquídia, hidronefrosi

Conclusions

- Davant la troballa de **cardiopatia complexa** cal revisar dirigidament l´anatomia extracardiaca (neurosonografía + estudi del “fenotip” fetal) per detectar altres **anomalies associades**.

- En cardiopaties associades amb altres alteracions cal valorar ampliar l’estudi genètic amb **exoma dirigit** malgrat QF-PCR i Array CGH normals.

- **Assessorament familia** personalitzat I multidisciplinar.

Bibliografia

1. Adam MP, Schelley S, Gallagher R, Brady AN, Barr K, Blumberg B, et al. Clinical features and management issues in Mowat-Wilson syndrome. Am J Med Genet A [Internet]. 2006;140(24):2730–41. Available from: http://dx.doi.org/10.1002/ajmg.a.31530

2. Cecconi M, Forzano F, Garavelli L, Pantaleoni C, Grasso M, Dagna Bricarelli F, et al. Recurrence of Mowat-Wilson syndrome in siblings with a novel mutation in the ZEB2 gene. Am J Med Genet A [Internet]. 2008;146A(23):3095–9. Available from: http://dx.doi.org/10.1002/ajmg.a.32568

3. Ivanovski I, Djuric O, Caraffi SG, Santodirocco D, Pollazzon M, Rosato S, et al. Phenotype and genotype of 87 patients with Mowat-Wilson syndrome and recommendations for care. Genet Med [Internet]. 2018;20(9):965–75. Available from: http://dx.doi.org/10.1038/gim.2017.221

4. Mahle WT, Clancy RR, McGaurn SP, Goin JE, Clark BJ. Impact of prenatal diagnosis on survival and early neurologic morbidity in neonates with the hypoplastic left heart syndrome. Pediatrics [Internet]. 2001;107(6):1277–82. Available from: http://dx.doi.org/10.1542/peds.107.6.1277

5. Mäkikallio K, McElhinney DB, Levine JC, Marx GR, Colan SD, Marshall AC, et al. Fetal aortic valve stenosis and the evolution of hypoplastic left heart syndrome: patient selection for fetal intervention. Circulation [Internet]. 2006;113(11):1401–5. Available from: http://dx.doi.org/10.1161/CIRCULATIONAHA.105.588194

6. Morris SA, Ethen MK, Penny DJ, Canfield MA, Minard CG, Fixler DE, et al. Prenatal diagnosis, birth location, surgical center, and neonatal mortality in infants with hypoplastic left heart syndrome. Circulation [Internet]. 2013;129(3):285–92. Available from: http://dx.doi.org/10.1161/CIRCULATIONAHA.113.003711

7. Jicinska H, Vlasin P, Jicinsky M, Grochova I, Tomek V, Volaufova J, et al. Does first-trimester screening modify the natural history of congenital heart disease? Analysis of outcome of regional cardiac screening at 2 different time periods. Circulation [Internet]. 2017;135(11):1045–55. Available from: http://dx.doi.org/10.1161/CIRCULATIONAHA.115.020864

8. Benson DW, Martin LJ, Lo CW. Genetics of hypoplastic left heart syndrome. J Pediatr [Internet]. 2016;173:25–31. Available from: http://dx.doi.org/10.1016/j.jpeds.2016.02.052

Moltes gràcies!

Serveis de Salut Integrats
Baix Empordà

SJD Sant Joan de Déu
Barcelona · Hospital