Seqüència de deformació acinètica fetal tipus 2

A propòsit d’un cas

Josep Papaseit Alcaraz

R4 Ginecologia i Obstetrícia

Hospital de Figueres

37 anys

Origen: Senegal

TPAL: 3002

(mort neonatal als 6 mesos)

ECO 1T

13+0 SG

Normal
Baix risc aneuploïdies
Alt risc Preeclàmpsia

ECO 2T

21+1 SG

- Dismòrfia fetal
  - Retrognàtia
  - Nas curt
  - Implantació baixa orelles
- **Edema nucal: 9mm**
- Cor: mala visualització
- Morfologia anòmala d'ambdues mans: **flexió persistent**

ECO 2T

21+1 SG

MOVIMENTS FETALS ++

- Dismòrfia fetal
  - Retrognàtia
  - Nas curt
  - Implantació baixa orelles
- **Edema nucal: 9mm**
- Cor: mala visualització
- Morfologia anòmala d'ambdues mans: **flexió persistent**

ECO 2T

21+1 SG

AMNIOCENTESI

QF-PCR normal
Array normal

ECO 2T

24+2 SG

ECO 2T

24+2 SG

Flexió persistent mans

ECO 2T

24+2 SG

Dismòrfia fetal

Flexió persistent mans

Moviments fetals absents

ECO 2T

24+2 SG

Dismòrfia fetal

Flexió persistent mans

Moviments fetals absents

ECO 2T

24+2 SG

Polidactília post-axial peu

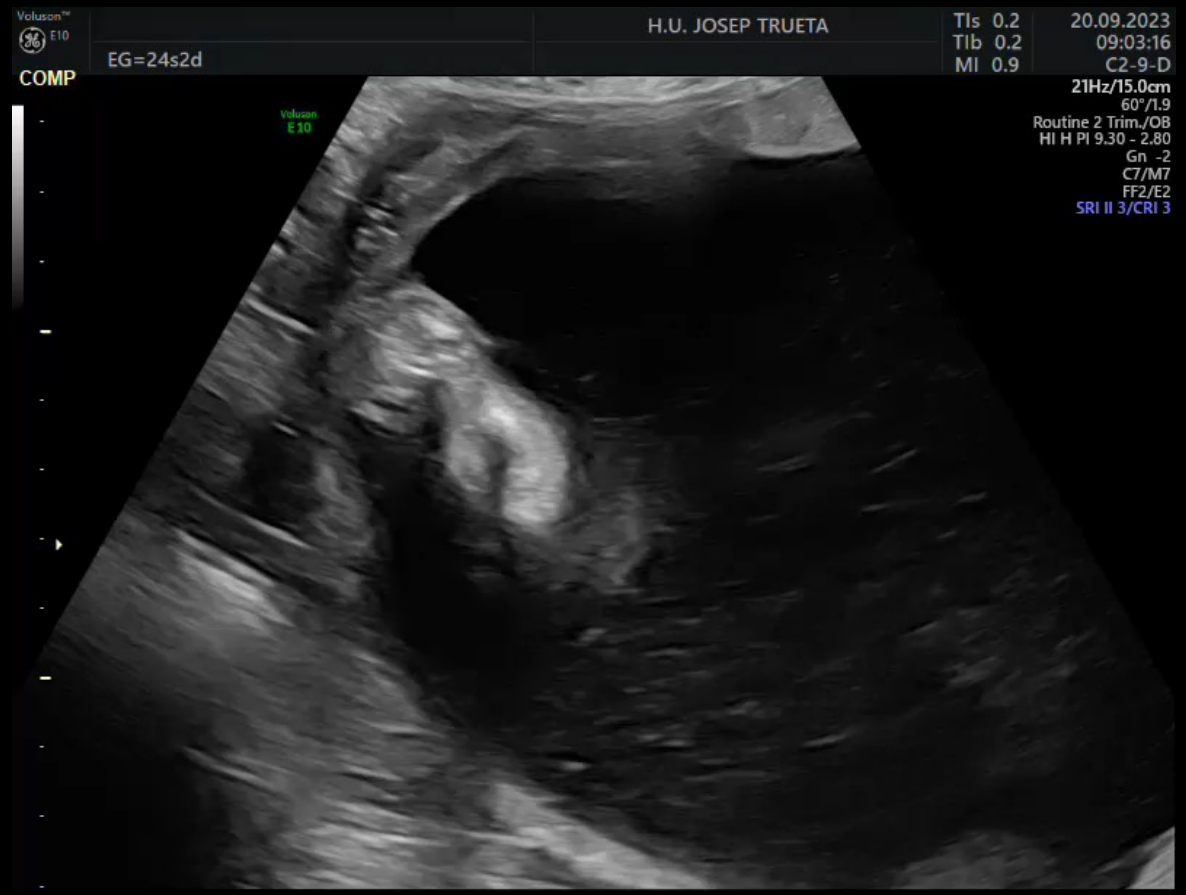

ECO 2T

24+2 SG

- Dismòrfia fetal
- Cardiomegàlia – **Tòrax estret**
- Càmera gàstrica absent –**Polihidramni (CM 11cm)**
- Edema subcutani
- **Flexió persistent mans**
- Polidactília post-axial peu

- **Neurosonografia:** normal

ECO 2T

24+2 SG

- **Es planteja Llei d’Interrupció Legal de l’Embaràs, que la pacient rebutja**

ECO 2T

24+2 SG

- Es planteja Llei d’Interrupció Legal de l’Embaràs, que la pacient rebutja

ECO control

ECO control

26+2 SG

Absència càmetra gàstrica

HIPOPLÀSIA PULMONAR

ECO control

29+2 SG

HIPOPLÀSIA PULMONAR

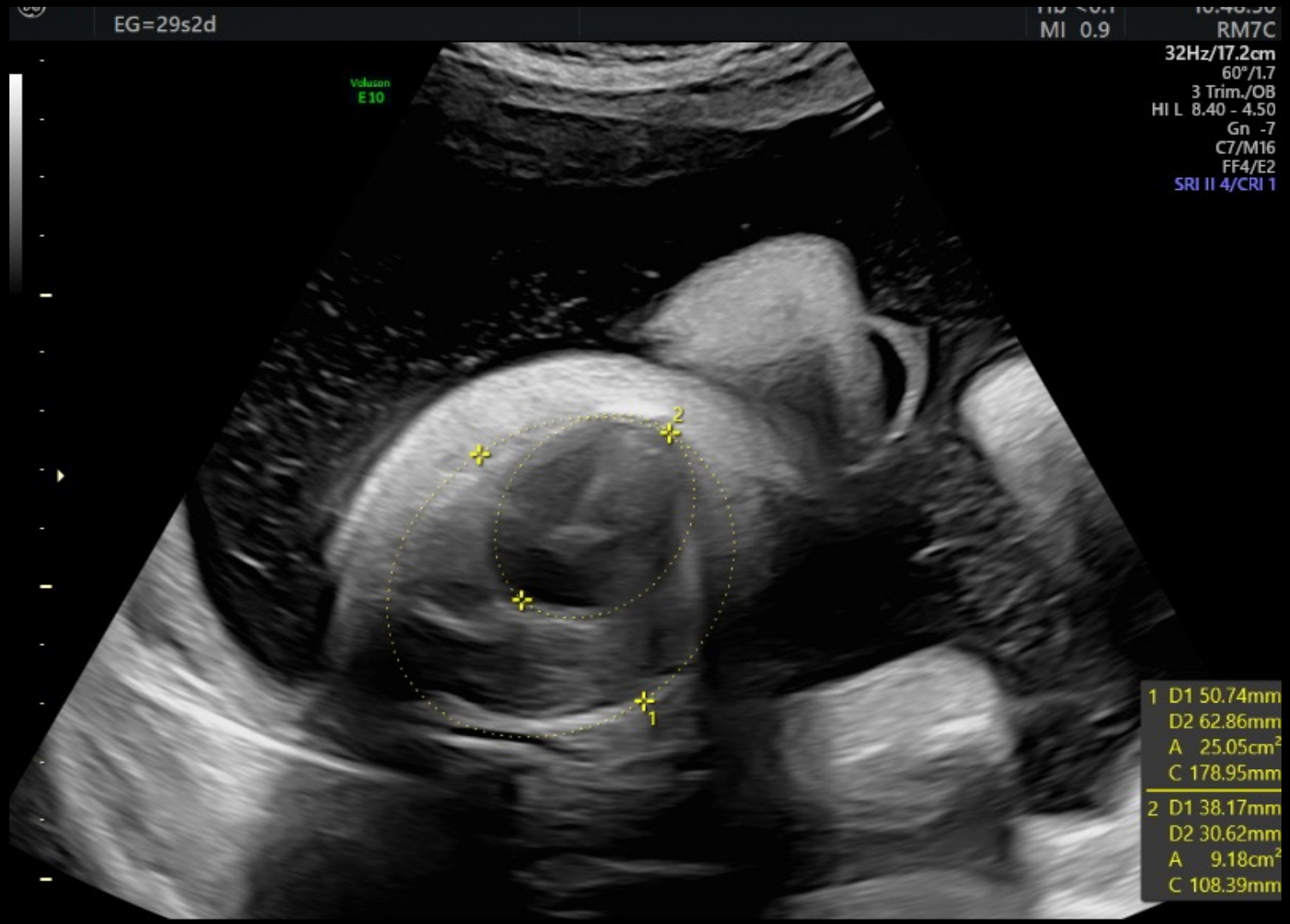

ECO control

33+2 SG

RETROGNÀTIA

Absència deglució

25+1 SG

- **Amniodrenatge**

Estudi genètic

27+1 SG

- **Amniodrenatge**

ECO 3T

29+2 SG

- **Amniodrenatge**



34+4SG

RPM

Pla de consens amb els pares – evolució del part

Neix RN sense esforç respiratori

gen RAPSN

Codifica proteïna estabilitzadora **receptors Ach** a la placa neuromotora

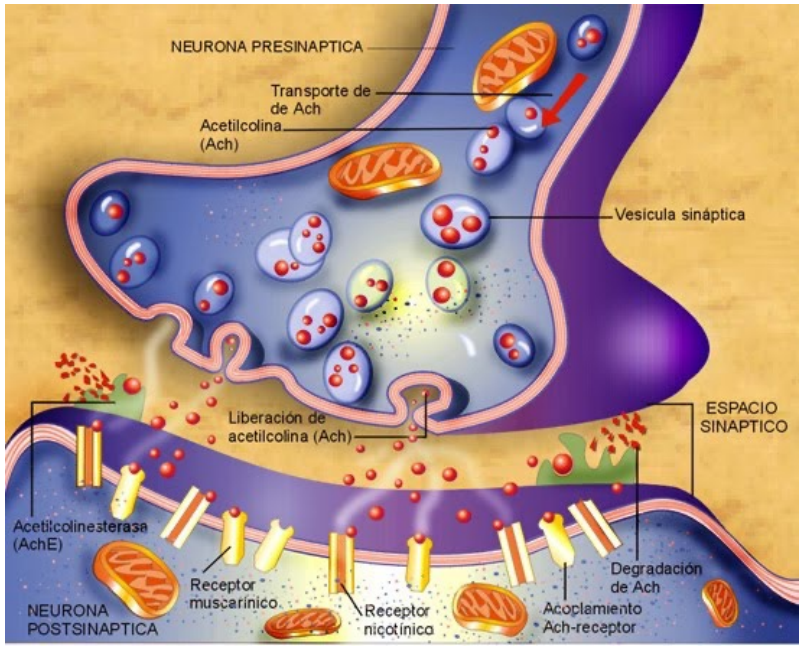

2 variants en heterozigosi

gen RAPSN

cromosoma 11p11
herència autosòmica recessiva

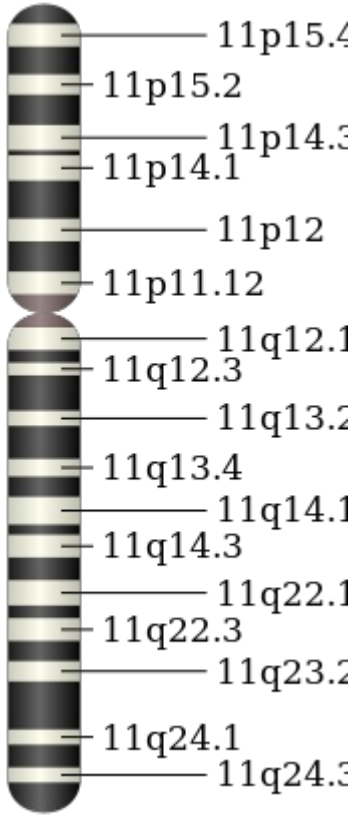

Seqüència de deformació acinètica fetal

FADS

formes congènites
sd. miastènica

Acinèsia fetal

ampli espectre de trastorns que tenen en comú el desenvolupament de **contractures** associades a **disminució** o **absència** de moviments fetals

1 de cada 3000 nascuts vius (sense comptar dx prenatal)

FADS

Seqüència de deformació acinètica fetal

HF

Seqüència hipocinèsia fetal

AMIOPLÀSIA CONGÈNITA

AMC

ATROGRIPOSI MÚLTIPLE CONGÈNITA

Sd contractura letal congènita

Sd pterigium múltiple

Fisiopatogènia

Hipomotilitat fetal

>3 setm

↓

Resposta anòmala **col·làgen**

↓

Engruiximent càpsula articular i teixit circumdant

Fisiopatogènia

Absència moviments toràcics rítmics

↓

Creixement inadequat caixa toràcica

↓

Hipoplàsia pulmonar

ETIOLOGIA



Factors miopàtics, esquelètics o connectius

Factors neurogènics

Factors materns

HIPOMOTILITAT FETAL

Factors vasculars

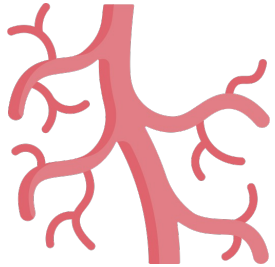



Factors ambientals

(exposició materna, limitació espai)

FADS

Seqüència de deformació acinètica fetal

- Terme **descriptiu** que engloba conjunt de conseqüències que comporta la HIPOMOTILITAT FETAL
- 1 de cada 150.000 nascuts vius
- És una forma severa d'atrogriposi múltiple **(hipomotilitat precoç > severitat)**

FADS

- **Contractures articulars múltiples**
- *Pterigium* a les extremitats
- **HIPOPLÀSIA PULMONAR**
- Cordó umbilical curt
- RCIU
- **Polihidramnis** (absència deglució fetal)
- Paladar dividit
- **Orelles implantació baixa**
- Coll curt
- Criptorquídia
- Immaduresa intestinal
- Fractures per osteoporosi

AMC

ATROGRIPOSI MÚLTIPLE CONGÈNITA

= Contractura de **≥2 articulacions** de regions anatòmiques diferents

Contractures **no progressives** i **milloren** gradualment amb tractament

Conclusions

1. L'acinèsia fetal engloba un **conjunt de síndromes** que comparteixen una fisiopatogènia però presenten etiologies molt heterogènies.

2. Com **més precoç** és la hipomotilitat **més severa** és l'artrogriposi. La seqüència FADS és una forma severa d'artrogriposi.

3. La hipomotilitat fetal continua sent un repte pel diagnòstic prenatal. *Existeixen estudis retrospectius d'atrogriposi que demostren absència de detecció prenatal en fins un 75% dels casos.*

gràcies

Bibliografia

1. *Entry - #618388 - fetal akinesia deformation sequence 2; FADS2 - OMIM*. Available at: https://www.omim.org/entry/618388 (Accessed: 15 March 2024).
2. Castiglioni, C. *et al.* (2016) 'Akinesia/Hipokinesia fetal: Una Ventana al movimiento fetal durante el desarrollo. Orientación Clínica, Etiología y Diagnóstico', *Revista Médica Clínica Las Condes*, 27(4), pp. 514–528. doi:10.1016/j.rmclc.2016.07.011.
3. Hall, J.G. (2009) 'Pena-Shokeir phenotype (fetal akinesia deformation sequence) revisited', *Birth Defects Research Part A: Clinical and Molecular Teratology*, 85(8), pp. 677–694. doi:10.1002/bdra.20611.
4. Kowalczyk, B. and Feluś, J. (2016) 'Arthrogryposis: An update on clinical aspects, etiology, and treatment strategies', *Archives of Medical Science*, 1, pp. 10–24. doi:10.5114/aoms.2016.57578.