Diagnóstico prenatal de displasia de la unión del diencéfalo-mesencéfalo

SON LLÀTZER
HOSPITAL UNIVERSITARI

Miguel Ángel Ángel Miñarro
R3 Ginecología Y Obstetricia HUSLL
Tutores: Albert Tubau Navarra y Aina Ruiz Romero

Control de 1er Trimestre

Sonoluscencia nucal aumentada (>p99)

- 26 años.
- Natural de Pakistán.
- Primípara.
- Sin antecedentes de interés.
- Pareja consanguínea.
- Inicio de control de gestación.

- ➔ 11+3sg. BVC: contaminación fúngica.
- ➔ 15+4sg. Amniocentesis: QF-PCR y Array-CGH sin alteraciones.
- ➔ 16+3sg. Ecocardiografía: sin hallazgos patológicos.

SON LLÀTZER
HOSPITAL UNIVERSITARI

Ecografía Morfológica

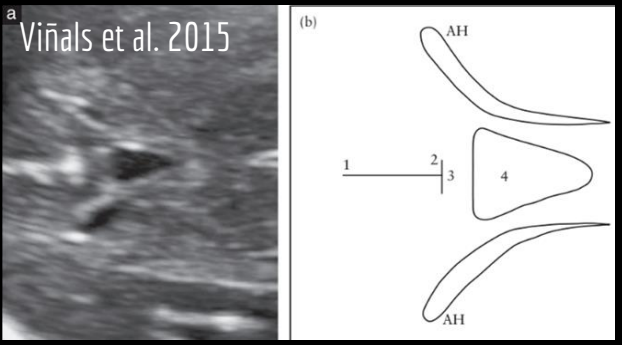

Complejo anterior normal:

1. Fisura interhemisférica
2. Surco calloso
3. Rodilla cuerpo calloso
4. Cavum septi pellucidi
5. Astas anteriores (AH).

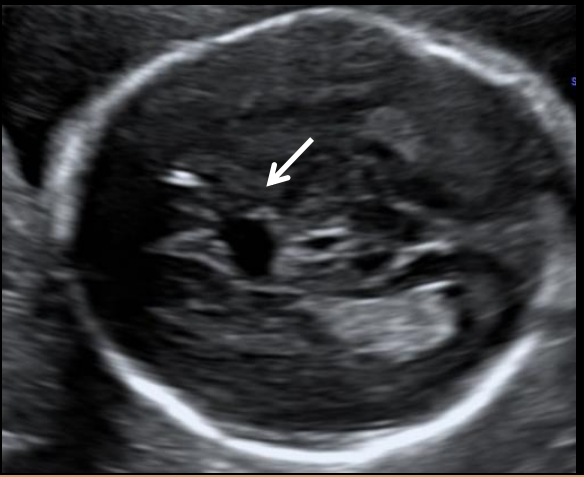

Complejo anterior anómalo:

- Imagen romboidea
- Irregular

Neurosonografía

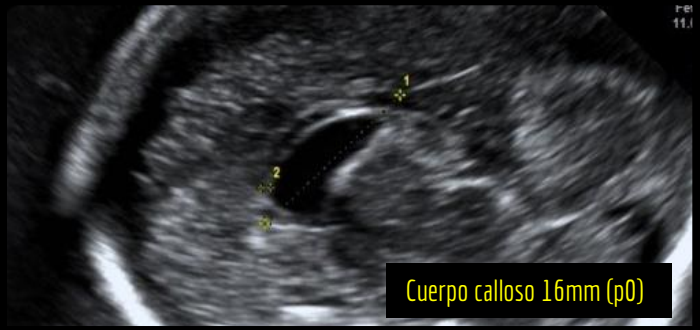

DISGENESIA CUERPO CALLOSO_

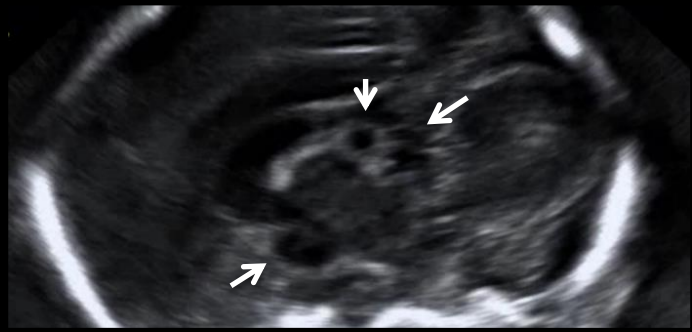

Receso suprapineal, supraquiasmatico y Cavum velli

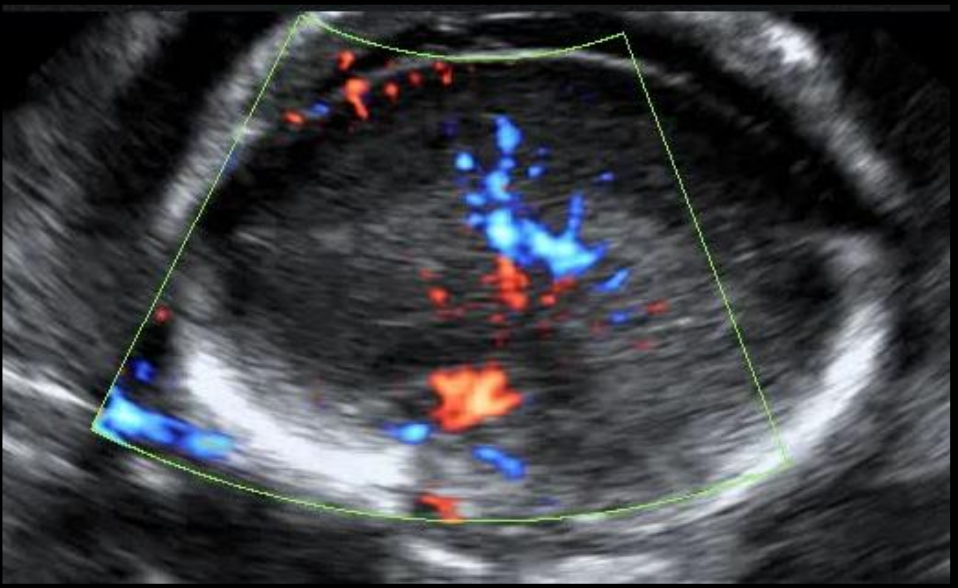

Estudios Complementarios

- Estudio serológico

IgG Toxoplasma: negativo

IgM Toxoplasma: negativo

IgG Citomegalovirus: positivo

IgM Citomegalovirus: negativo

- Exoma anomalías CC, fosa posterior y tronco encéfalo: sin alteraciones

- " Consejo prenatal: diagnóstico y pronóstico"

- Control gestación

SON LLÀTZER
HOSPITAL UNIVERSITARI

Control ecográfico 26 semanas (Biometrías acordes)

Ventriculomegalia septada

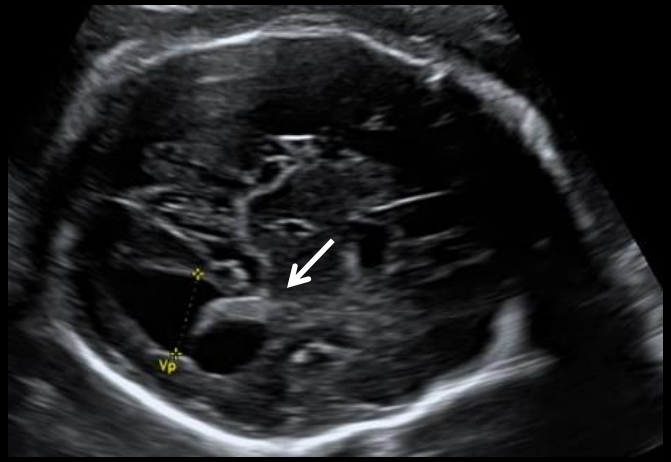

Control ecográfico 26 semanas

Hipoplasia pontocerbelosa

Vermis de 13.8mm (p7)

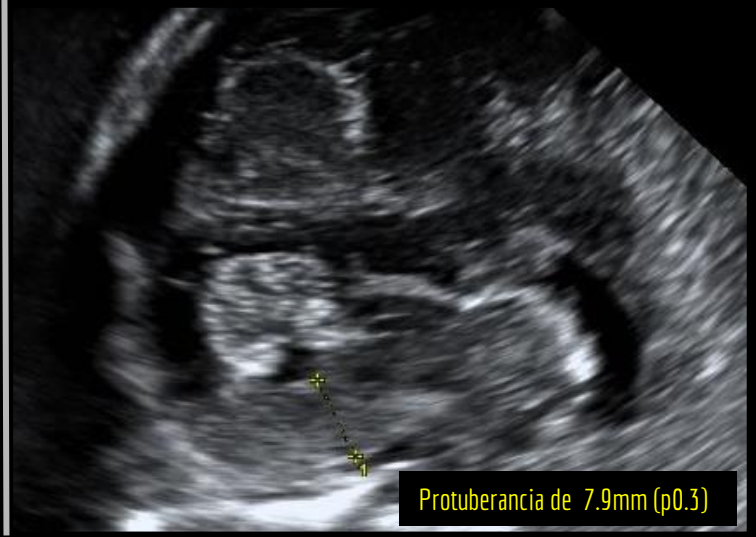

Protuberancia de 7.9mm (p0.3)

Control ecográfico 26 semanas

Anomalía desarrollo cortical

Parieto-occipital, calcarina

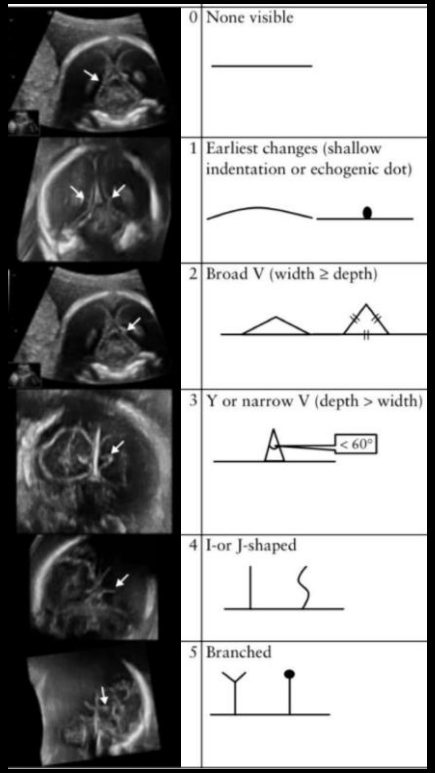

Pistorius et al, 2010. UOG

Silvio

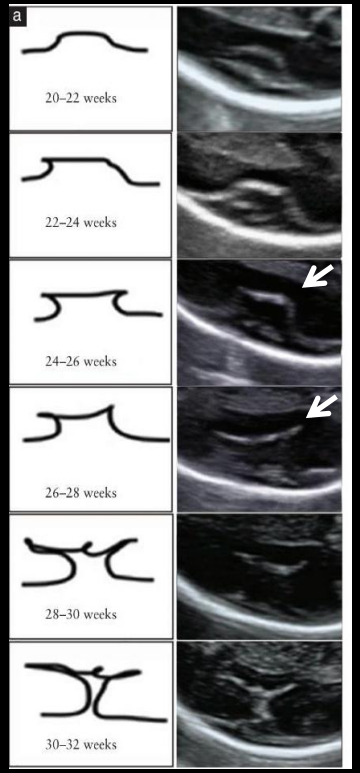

Liao et al, 2022. UOG

OTROS HALLAZGOS

Exoftalmos e hipertelorismo

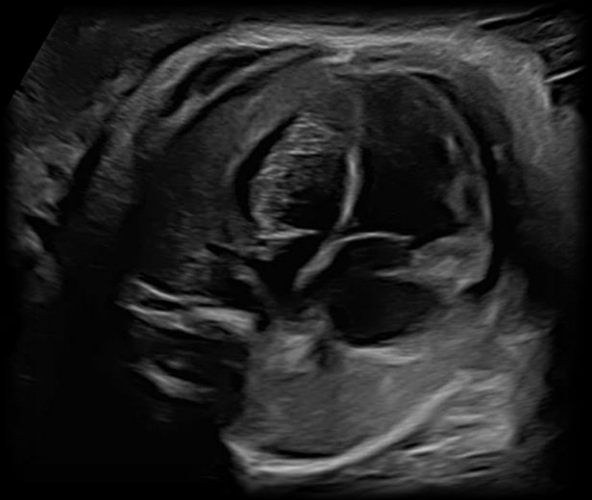

Cardiomegalia

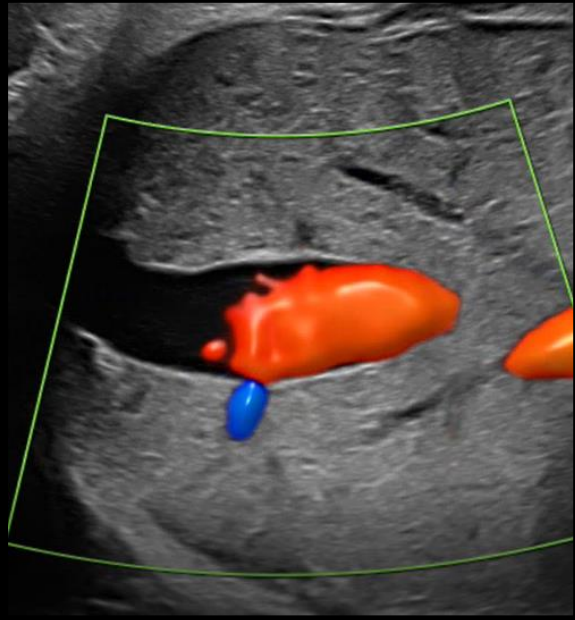

Dilatación Vena Umbilical

Progresión de malformaciones 30+0sg

Amniocentesis para descartar infección CMV → Resultado negativo

ORIENTACIÓN DIAGNÓSTICA:

- Disgenesia cuerpo calloso
- Ventriculomegalia
- Hipoplasia pontocerebelosa
- Anomalía cortical

Displasia de la unión del diencéfalo-mesencéfalo

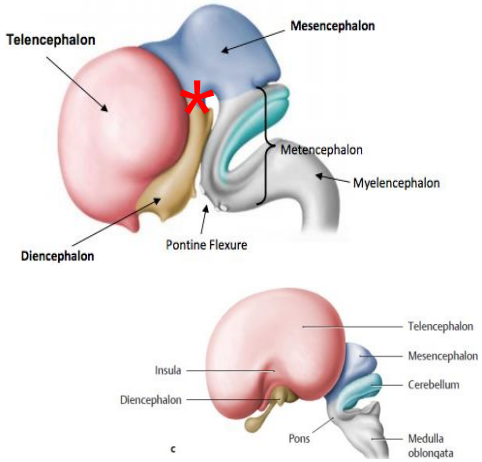

Alteración de inducción ventral del tubo neural

Punto crítico señalización

Unión mesencéfalo-diencéfalo

Alteración señalización

Sobrexpresión factor Pax6 → diencéfalo

Subexpresión factores En1/Pax2 → **mesencéfalo**

Expansión caudal diencéfalo

Expansión 3ºVentrículo

Mesencéfalo corto-grueso aberrante

Displasia de la unión del diencéfalo-mesencéfalo

(Lawrence et al, 2020)

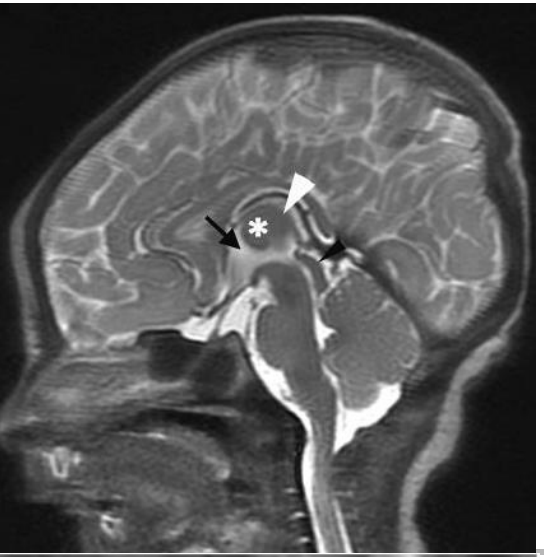

NORMAL

B

División anormal
mesencéfalo y **tálamo**
plano sagital
Continuidad
mesencéfalo/tálamo

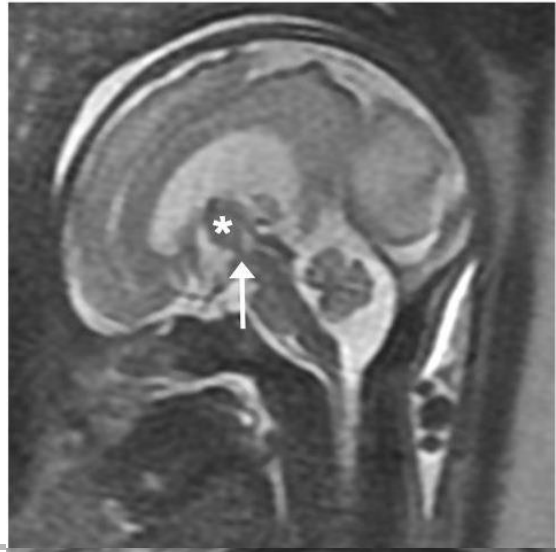

A

División anormal
mesencéfalo e **hipotálamo**
plano axial
"Signo de la mariposa"

C

Fusión completa o casi
completa **hipotálamo, tálamo**
y **mesencéfalo**

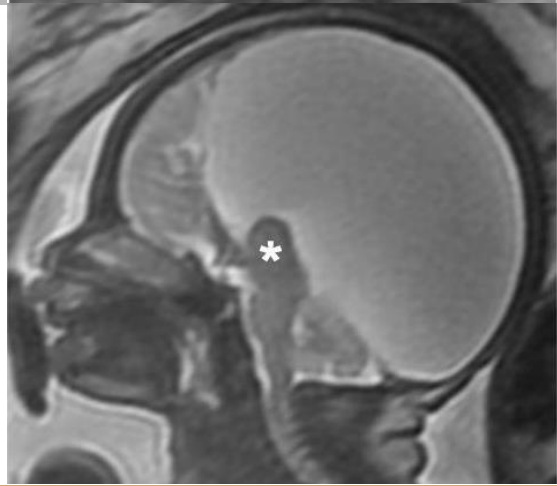

RM fetal

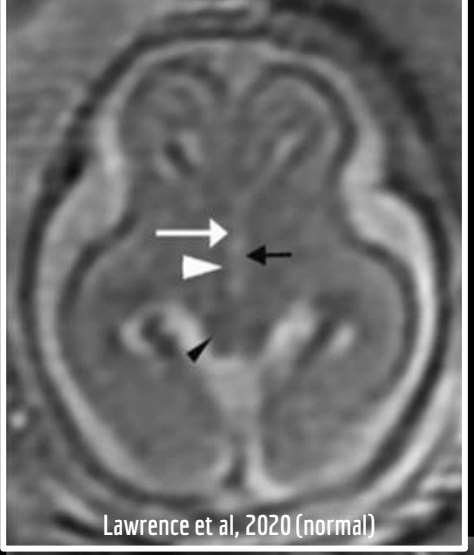
Lawrence et al, 2020 (normal)

Lawrence et al, 2020 (normal)

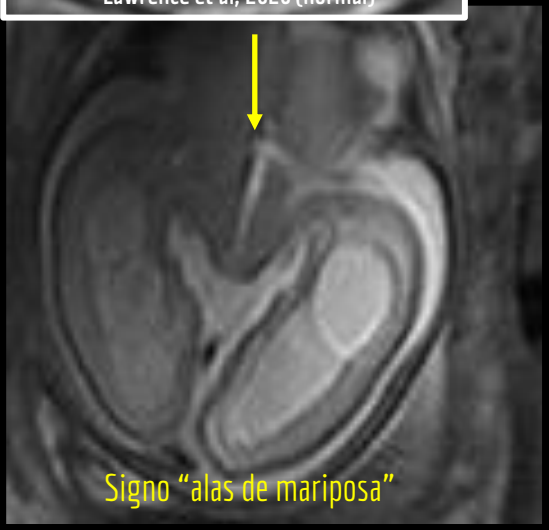
Signo “alas de mariposa”

Signo “astas de toro”

Signo del hachazo “kinking” de unión cérvico-medular

Evolución

→ Ampliación Exoma dirigido L1CAM → sin alteraciones

→ Parto eutócico a las 37+6sg. Niña 2455gr, Apgar 9/10 y pH 7.06

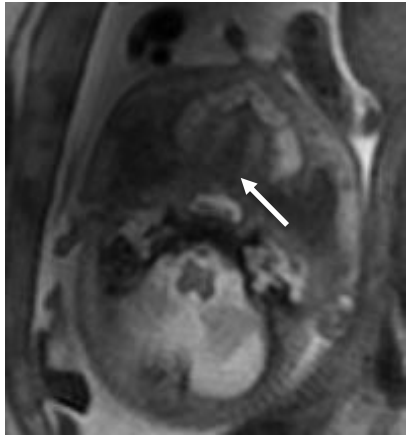

1. RM postnatal: Malformación cerebral compleja:
   - Agenesia del cuerpo calloso
   - Giración poco desarrollada para la EG
   - Ventriculomegalia con septaciones.
2. Disfagia en estudio. Nutrición enteral domiciliaria por SNG
3. Fisura palatina posterior (paladar blando)

→ Actualmente 5 meses de vida. Severo retraso del desarrollo psicomotor.

RM Postnatal

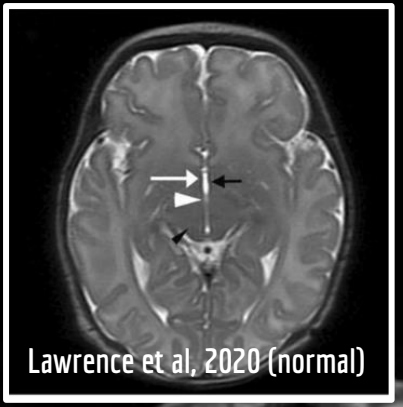

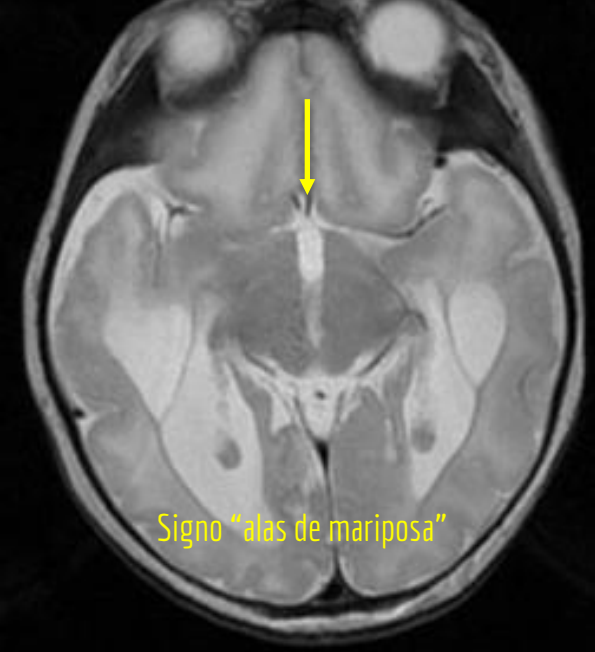

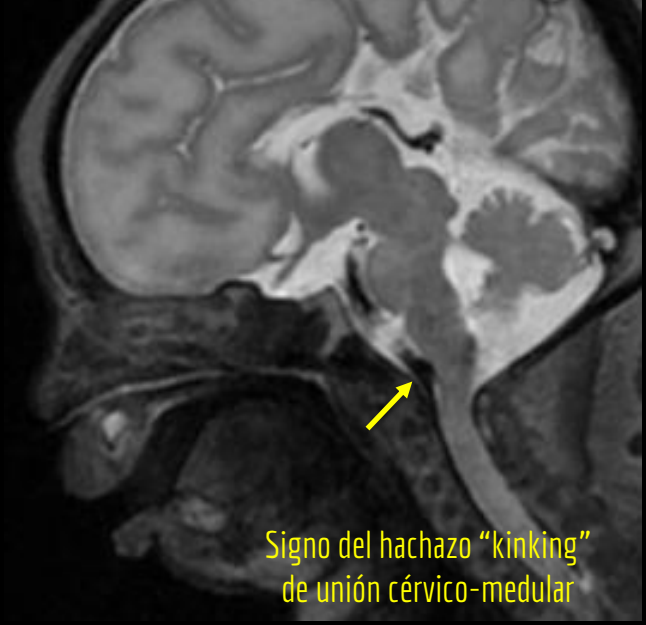

CONCLUSIONES



Displasia de la unión del diencéfalo-mesencéfalo

1. **Dificultad diagnóstica** de las entidades del SNC.
2. Asociación de alteración de **fosa posterior, cuerpo calloso y ventriculomegalia → DMJD.**
3. **RM Fundamental** en su diagnóstico y confirmación.
4. **Genética** ayuda a consolidar el diagnóstico.
5. **Entidad infradiagnosticada.**

GRÀCIES PER LA VOSTRA ATENCIÓ

SON LLÀTZER
HOSPITAL UNIVERSITARI

BIBLIOGRAFÍA

1. Severino M, Tortora D, Pistorio A, Ramenghi LA, Napoli F, Mancardi MM, Striano P, Capra V, Rossi A. Expanding the spectrum of congenital anomalies of the diencephalic-mesencephalic junction . Neuroradiology. 2016 Jan;58(1):33-44.
2. Amir T, Poretti A, Boltshauser E, Huisman TA. Differential diagnosis of ventriculomegaly and brainstem kinking on fetal MRI. Brain Dev. 2016 Jan;38(1):103-8.
3. Moreno-Estébanez A , Fernández Martínez M, González-Pinto González T, Agirre-Beitia G, Blanco Martín E. Type B diencephalic-mesencephalic junction dysplasia, a congenital brainstem malformation that may be silent until adulthood: a case report. Neurological Sciences (2020) 41:2293–2296.
4. Mehta DG, Swanson JW. Type-B Diencephalic-Mesencephalic Junction Dysplasia Initially Presented With Secondary Cough-Induced Headaches: A Case Report. Headache. 2020 Nov;60(10):2600-2602.
5. Lawrence AK, Whitehead MT, Kruszka P, Sanapo L, Yano S, Tanpaiboon P, Muenke M, Fraser JL, Plessis AJ. Prenatal diagnosis of diencephalic-mesencephalic junction dysplasia: Fetal magnetic resonance imaging phenotypes, genetic diagnoses, and outcomes. Prenat Diagn. 2021 May;41(6):778-790.
6. Accogli A, Goergen S, Izzo G, Mankad K, Krajden Haratz K, Parazzini C, Fahey M, Menzies L, Baptista J, Carpineta L, Tortora D, Fulcheri E, Gaetano Vellone V, Paladini D, Spaccini L, Toto V, Trayers C, Ben Sira L, Reches A, Malinger G, Salpietro V, De Marco P, Srour M, Zara F, Capra V, Rossi A, Severino M. L1CAM variants cause two distinct imaging phenotypes on fetal MRI. Ann Clin Transl Neurol. 2021 Oct;8(10):2004-2012.
7. Lawrence AK, Whitehead MT, Kruszka P, Sanapo L, Yano S, Tanpaiboon P, Muenke M, Fraser JL, du Plessis AJ. Prenatal diagnosis of diencephalic-mesencephalic junction dysplasia: Fetal magnetic resonance imaging phenotypes, genetic diagnoses, and outcomes. Prenat Diagn. 2021 May;41(6):778-790.
8. Fileva N, Severino M, Tortora D, Ramaglia A, Paladini D, Rossi A. Second trimester fetal MRI of the brain: Through the ground glass. J Clin Ultrasound. 2023 Feb;51(2):283-299.

SON LLÀTZER
HOSPITAL UNIVERSITARI