Bellvitge
Hospital Universitari

Institut Català de la Salut

Avances en el tratamiento de la neuralgia del trigémino refractaria a tratamiento farmacológico: uso de lidocaína tópica intranasal para el bloqueo del ganglio esfenopalatino

Miriam Millán Ruiz, Marta Caballero Milán, Carmina Ribes Llario, Mª José Colomina Soler.

Departament d'Anestèsia, Reanimació i Clínica del Dolor, Hospital Universitari de Bellvitge, Universitat de Barcelona- Campus de la Salut, IDIBELL, Barcelona

Departamento de Anestesia, Reanimación y Clínica del Dolor, Hospital Universitario de Bellvitge, Universidad de Barcelona-Campus de la Salud, IDIBELL, Barcelona

Department of Anesthesia, Reanimation and Pain Clinic, Hospital Universitari de Bellvitge, Universitat de Barcelona- Health campus, IDIBELL, Barcelona, Spain

ÍNDICE

1. Introducción: Neuralgia del trigémino y otros síndromes de dolor facial
2. Presentación del caso clínico
3. El bloqueo del SPG
4. Conclusiones
5. Bibliografía

1. Introducción: Neuralgia del trigémino y otros síndromes de dolor facial

Cuadro clínico ⇨ dolor neuropático paroxístico (*dolor contínuo concomitante) facial, de breve duración, unilateral que puede tener zona de gatillo táctil o gatillarse por estímulos y localizado en el territorio de una o más ramas del **nervio trigémino**.

Tratamiento ⇨ farmacológico (25% pacientes refractarios), quirúrgico/percutáneo (descompresión del trigémino).

Diagnóstico diferencial: 4 síndromes de dolor facial principales

- Neuralgias faciales (Neuralgia del trigémino)
- Dolores faciales con síntomas y signos neurológicos
- Cefaleas autonómicas trigeminales
- Dolores faciales sin síntomas ni signos neurológicos (rinosinusitis, disfunción temporomandibular, **dolor facial idiopático persistente**)

Diagnóstico por exclusión
NO carácter neurálgico NO lesiones

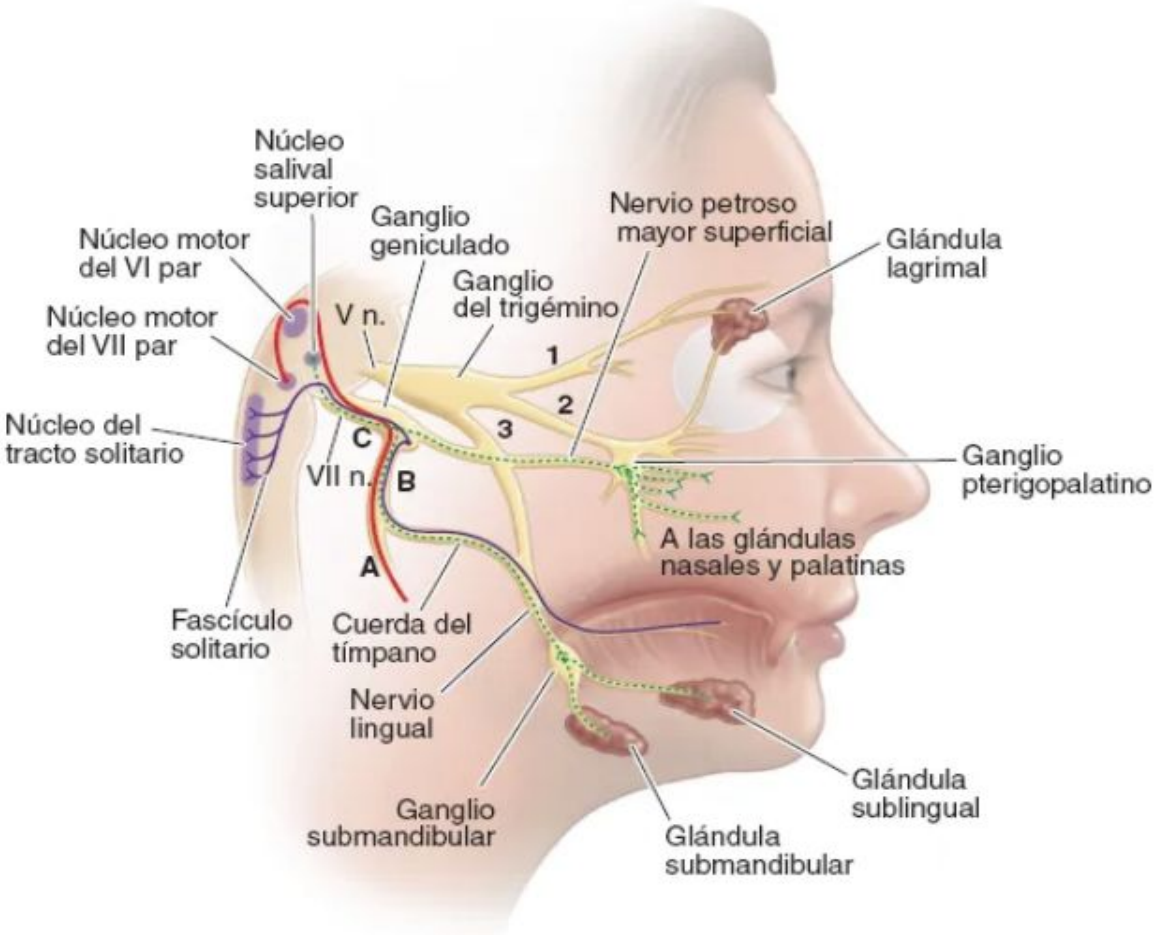

Fuente: Dennis L. Kasper, Anthony S. Fauci, Stephen L. Hauser, Dan L. Longo, J. Larry Jameson, Joseph Loscalzo: *Harrison. Manual de Medicina,* 19e: Derechos © McGraw-Hill Education. Derechos Reservados.

NERVIO TRIGEMINO

(V par craneal)

n. craneal mixto: sensitivo, motor, vegetativo (parasimpático).

Ramas:

1. N. oftálmico (V1)
2. N. maxilar (V2)
3. N. mandibular (V3)

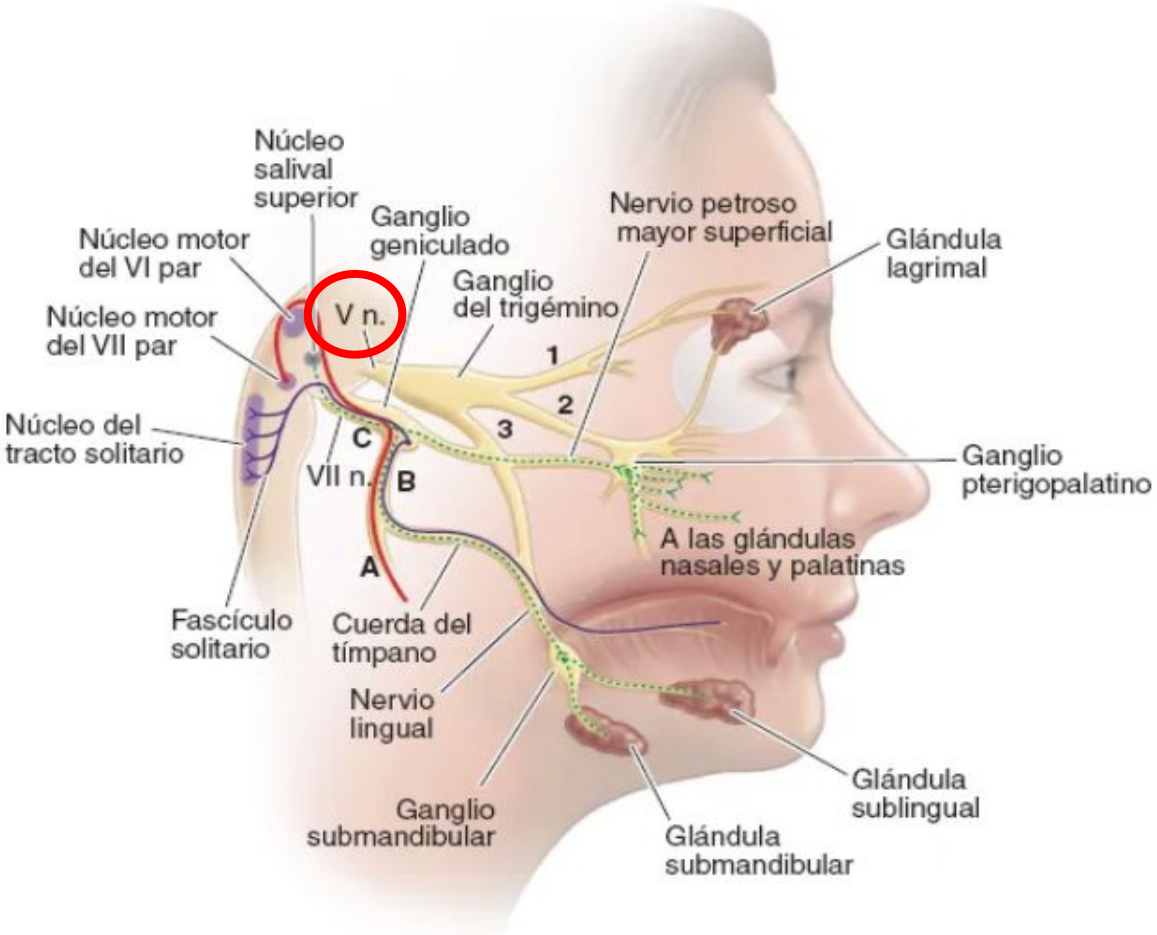

Fuente: Dennis L. Kasper, Anthony S. Fauci, Stephen L. Hauser, Dan L. Longo, J. Larry Jameson, Joseph Loscalzo: *Harrison. Manual de Medicina*, 19e: Derechos © McGraw-Hill Education. Derechos Reservados.

NERVIO TRIGEMINO

(V par craneal)

n. craneal mixto: sensitivo, motor, vegetativo (parasimpático).

Ramas:

1. N. oftálmico (V1)
2. N. maxilar (V2)
3. N. mandibular (V3)

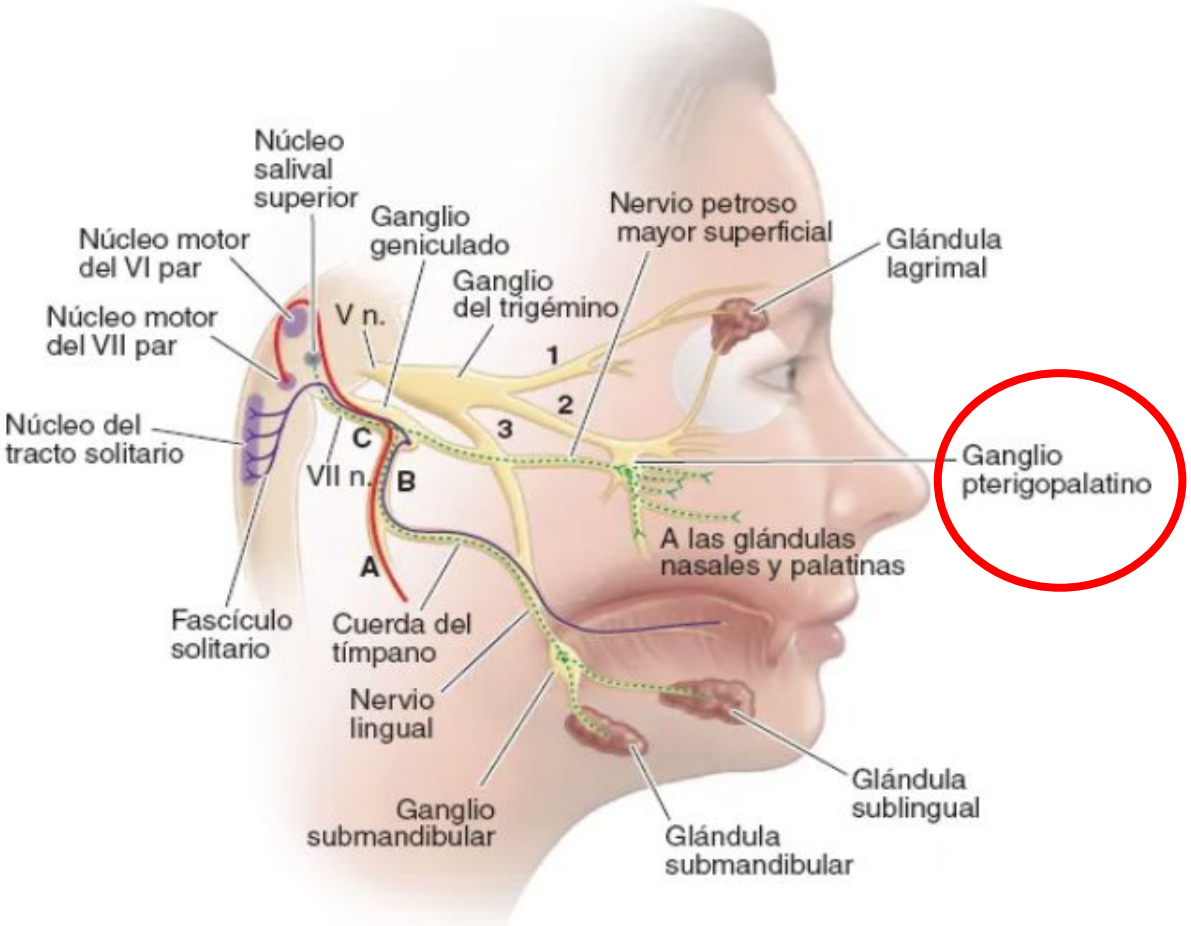

Fuente: Dennis L. Kasper, Anthony S. Fauci, Stephen L. Hauser, Dan L. Longo, J. Larry Jameson, Joseph Loscalzo: *Harrison. Manual de Medicina*, 19e: Derechos © McGraw-Hill Education. Derechos Reservados.

NERVIO TRIGEMINO

(V par craneal)

n. craneal mixto: sensitivo, motor, vegetativo (parasimpático).

Ramas:

1. N. oftálmico (V1)
2. N. maxilar (V2)
3. N. mandibular (V3)

1. Introducción: Neuralgia del trigémino y otros síndromes de dolor facial

Cuadro clínico ⇨ dolor neuropático paroxístico (*dolor contínuo concomitante) facial, de breve duración, unilateral que puede tener zona de gatillo táctil o gatillarse por estímulos y localizado en el territorio de una o más ramas del **nervio trigémino**.

Tratamiento ⇨ farmacológico (25% pacientes refractarios), quirúrgico/percutáneo (descompresión del trigémino).

Diagnóstico diferencial: 4 síndromes de dolor facial según la clínica

- Neuralgias faciales (Neuralgia del trigémino)
- Dolores faciales con síntomas y signos neurológicos
- Cefaleas autonómicas trigeminales
- Dolores faciales sin síntomas ni signos neurológicos (rinosinusitis, disfunción temporomandibular, **dolor facial idiopático persistente**)

⇨ Diagnóstico por exclusión
NO carácter neurálgico NO lesiones

2. Presentación del caso clínico

Paciente mujer de 58 años. No AMC. No AP de interés.

Derivación en 2011 ⇨ diagnóstico inicial de **neuralgia del V par** de larga evolución

Tratamientos ensayados: carbamazepina, pregabalina, gabapentina

Sintomatología y exploración física

Exploraciones complementarias: RMN y EMG ok.

DD bruxismo, patología de ATM ⇨ OPG, Rx ATM, RMN ok

OD: neuralgia del trigémino resistente vs. dolor facial idiopático persistente

2011	2012	2014	2015	2017	¿Tratamiento quirúrgico / percutáneo?
Versatis sobre zona	Oxcarbazepine no efectiva	Tapentadol mala tolerancia	Clonazepam en gotas con crisis (+ Actiq) + lacosamida	+ Desvenlafaxina abandono por efectos 2ªrios	

2. Presentación del caso clínico

Paciente mujer de 58 años. No AMC. No AP de interés.

Derivación en 2011 ⇨ diagnóstico inicial de **neuralgia del V par** de larga evolución

Tratamientos ensayados: carbamazepina, pregabalina, gabapentina

Sintomatología y exploración física

Exploraciones complementarias: RMN y EMG ok.

DD bruxismo, patología de ATM ⇨ OPG, Rx ATM, RMN ok

OD: neuralgia del trigémino resistente vs. dolor facial idiopático persistente

2011	2012	2014	2015	2017	¿Tratamiento quirúrgico / percutáneo?
Versatis sobre zona	Oxcarbazepine no efectiva	Tapentadol mala tolerancia	Clonazepam en gotas con crisis (+ Actiq) + lacosamida	+ Desvenlafaxina abandono por efectos 2ªrios	

2. Presentación del caso clínico

Pacier

Deriva

Tratan

Sintor

Explor

DD br

C

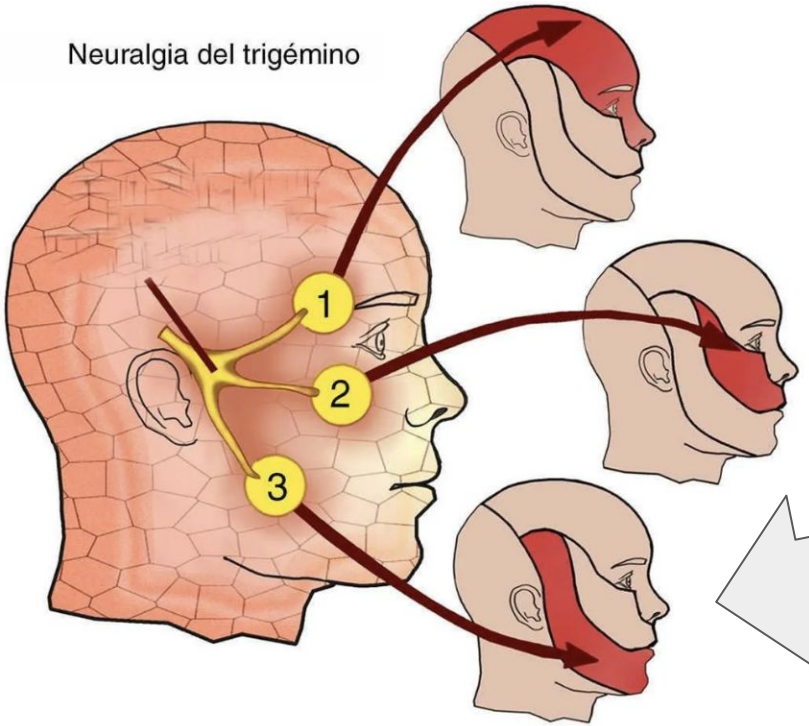

Semergen. 2016;42:244–53

Crisis de dolor paroxístico (EVA 10)
Al comer
Zona **mandibular** inferior izquierda (V3)
Actiq (citrato de fentanilo oral transmucosa) 200mcg 2-3 veces/día

de

ab

N ok

cial idiopático persistente

2011

15

2017

¿Tratamiento quirúrgico / percutáneo?

Versatis sobre zona

Oxcarbazepine no efectiva

Tapentadol mala tolerancia

Clonazepam en gotas con crisis (+ Actiq) + lacosamida

+ Desvenlafaxina abandono por efectos 2ªrios

2. Presentación del caso clínico

Paciente mujer de 58 años. No AMC. No AP de interés.

Derivación en 2011 ⇨ diagnóstico inicial de **neuralgia del V par** de larga evolución

Tratamientos ensayados: carbamazepina, pregabalina, gabapentina

Sintomatología y exploración física

Exploraciones complementarias: RMN y EMG ok.

DD bruxismo, patología de ATM ⇨ OPG, Rx ATM, RMN ok

OD: neuralgia del trigémino resistente vs. dolor facial idiopático persistente

2011	2012	2014	2015	2017	¿Tratamiento quirúrgico / percutáneo?
Versatis sobre zona	Oxcarbazepine no efectiva	Tapentadol mala tolerancia	Clonazepam en gotas con crisis (+ Actiq) + lacosamida	+ Desvenlafaxina abandono por efectos 2ªrios	

2. Presentación del caso clínico

Pacier

Deriva

Tratan

Sintor

Explor

DD br

C

2011

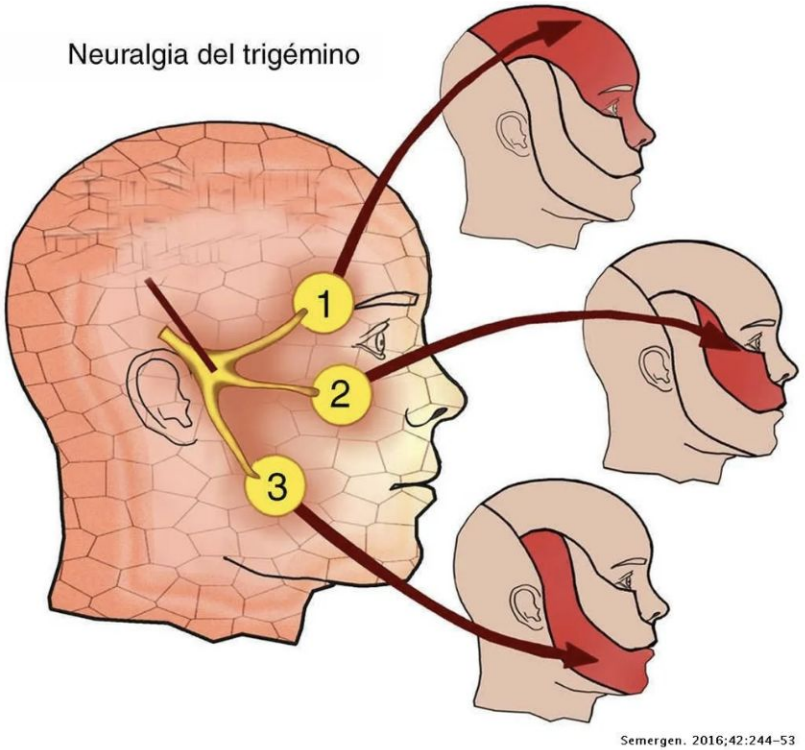

Crisis de dolor paroxístico (EVA 10)
Al comer
Zona **mandibular** inferior izquierda (V3)
Actiq (citrato de fentanilo oral transmucosa) 200mcg 2-3 veces/día

Dolor a punta de dedo de ATM izquierda (musculatura pterigoidea)

Contractura del ECM y msc pterigoideos severa

Apertura oral limitada por algia

Versatis sobre zona

Oxcarbazepine no efectiva

Tapentadol mala tolerancia

Clonazepam en gotas con crisis (+ Actiq) + lacosamida

+ Desvenlafaxina abandono por efectos 2ªrios

percutáneo?

2. Presentación del caso clínico

Pacier

Deriva

Tratan

Sintor

Explor

DD br

C

2011

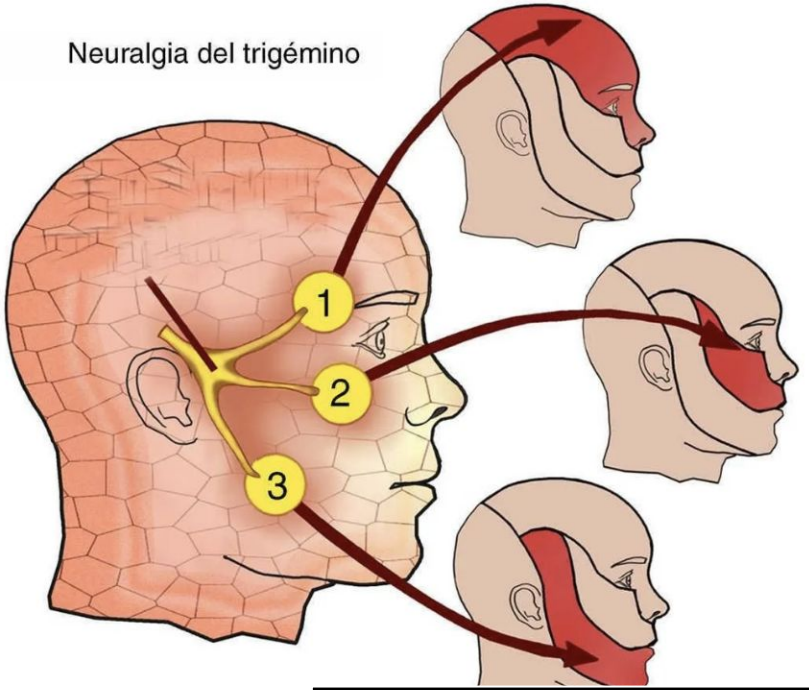

Crisis de dolor paroxístico (EVA 10)
Al comer
Zona **mandibular** inferior izquierda (V3)
Actiq (citrato de fentanilo oral transmucosa) 200mcg 2-3 veces/día

Dolor a punta de dedo de ATM izquierda (musculatura pterigoidea)

Contractura del ECM y msc pterigoideos severa

ada por algia

NO alodinia NO signos de dolor neuropático

Versatis sobre zona

Oxcarbazepine no efectiva

Desvenlafaxina andono por efectos 2ªrios

percutáneo?

2. Presentación del caso clínico

Paciente mujer de 58 años. No AMC. No AP de interés.

Derivación en 2011 ⇨ diagnóstico inicial de **neuralgia del V par** de larga evolución

Tratamientos ensayados: carbamazepina, pregabalina, gabapentina

Sintomatología y exploración física

Exploraciones complementarias: RMN y EMG ok.

DD bruxismo, patología de ATM ⇨ OPG, Rx ATM, RMN ok

OD: neuralgia del trigémino resistente vs. dolor facial idiopático persistente

2011	2012	2014	2015	2017	¿Tratamiento quirúrgico / percutáneo?
Versatis sobre zona	Oxcarbazepine no efectiva	Tapentadol mala tolerancia	Clonazepam en gotas con crisis (+ Actiq) + lacosamida	+ Desvenlafaxina abandono por efectos 2ªrios	

2. Presentación del caso clínico

Paciente mujer de 58 años. No AMC. No AP de interés.

Derivación en 2011 ⇨ diagnóstico inicial de **neuralgia del V par** de larga evolución

Tratamientos ensayados: carbamazepina, pregabalina, gabapentina

Sintomatología y exploración física

Exploraciones complementarias: RMN y EMG ok.

DD bruxismo, patología de ATM ⇨ OPG, Rx ATM, RMN ok

OD: neuralgia del trigémino resistente vs. dolor facial idiopático persistente

2011	2012	2014	2015	2017	¿Tratamiento quirúrgico / percutáneo?
Versatis sobre zona	Oxcarbazepine no efectiva	Tapentadol mala tolerancia	Clonazepam en gotas con crisis (+ Actiq) + lacosamida	+ Desvenlafaxina abandono por efectos 2ªrios	

2. Presentación del caso clínico

Paciente mujer de 58 años. No AMC. No AP de interés.

Derivación en 2011 ⇨ diagnóstico inicial de **neuralgia del V par** de larga evolución

Tratamientos ensayados: carbamazepina, pregabalina, gabapentina

Sintomatología y exploración física

Exploraciones complementarias: RMN y EMG ok.

DD bruxismo, patología de ATM ⇨ OPG, Rx ATM, RMN ok

OD: neuralgia del trigémino resistente vs. dolor facial idiopático persistente

2011	2012	2014	2015	2017
Versatis sobre zona	Oxcarbazepine no efectiva	Tapentadol mala tolerancia	Clonazepam en gotas con crisis (+ Actiq) + lacosamida	+ Desvenlafaxi abandono por efectos 2ªrios

RECHAZO

3. El bloqueo del SPG

2018 ⇨ bloqueo del **SPG** izquierdo del nervio glosofaríngeo con lidocaína tópica en gel al 2% - fuera de ficha técnica -

MATERIAL y TÉCNICA

RESULTADOS:

A la semana del bloqueo: mejoría de dolor ⇨ EVA 0

Durante 3 semanas ⇨ disminución de hasta un **33%** de la frecuencia de administración de Actiq

Visitas cada 3 semanas ⇨ último bloqueo a finales de 2024 ⇨ 20 bloqueos hasta la fecha

GANGLIO ESFENOPALATINO: sensitivo, parasimpático y simpático

fosa pterigopalatina detrás del cornete medio de la nariz

Da origen a:

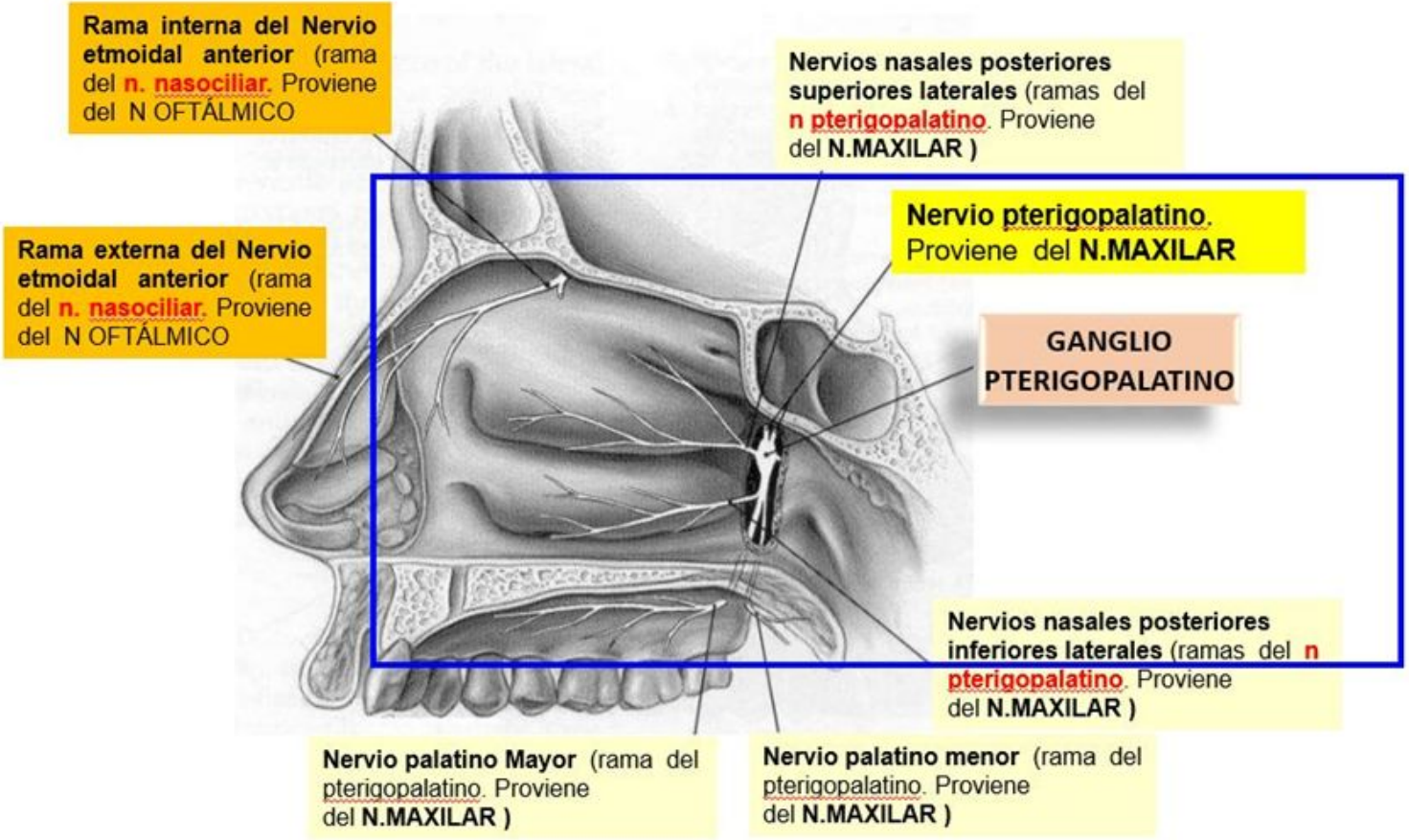

GANGLIO ESFENOPALATINO: parasimpático extracraneal

fosa pterigopalatina detrás del cornete medio de la nariz

Da origen a:

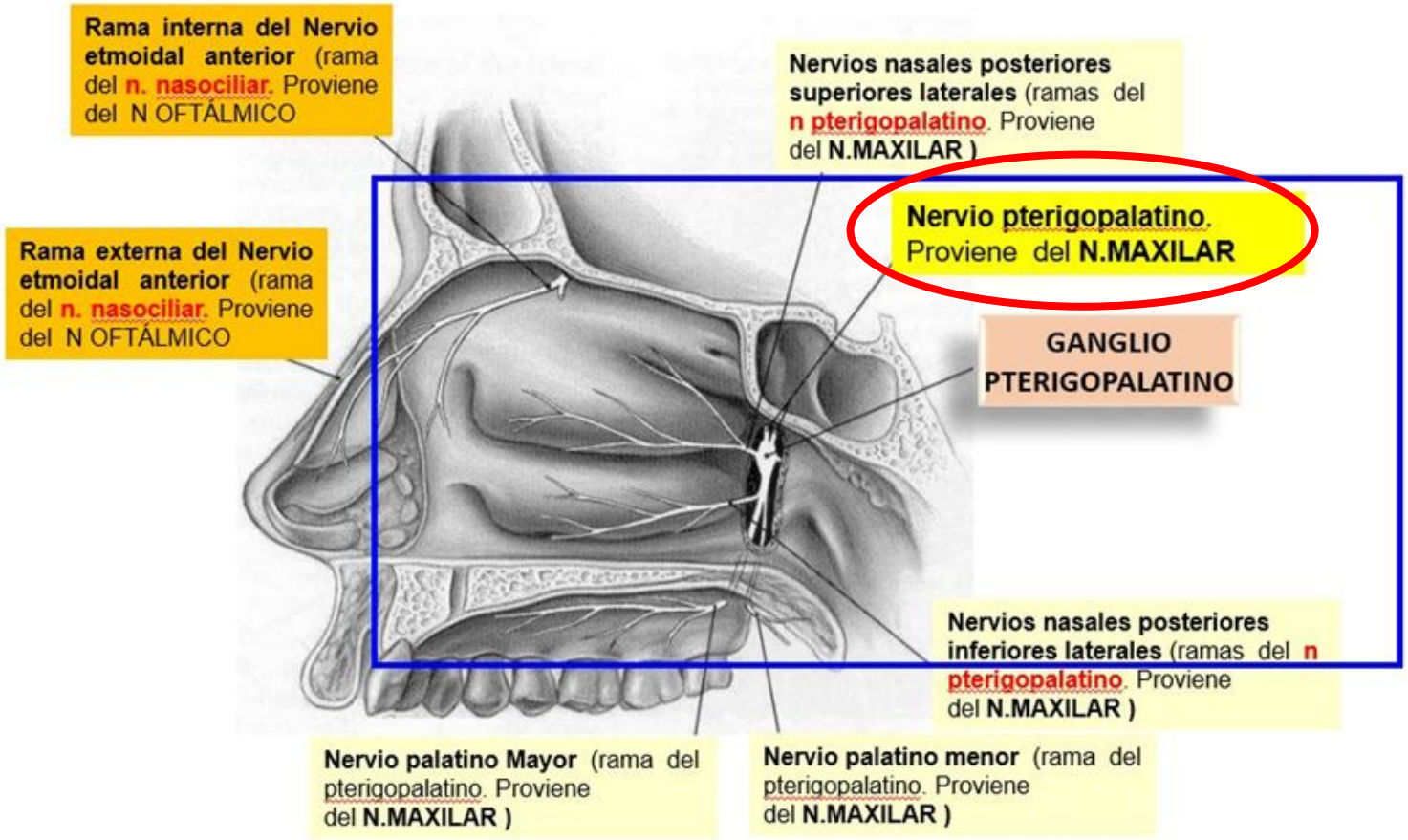

3. El bloqueo del SPG

2018 ⇨ bloqueo del **SPG** izquierdo del nervio glosofaríngeo con lidocaína tópica en gel al 2% - fuera de ficha técnica -

MATERIAL y TÉCNICA

RESULTADOS:

A la semana del bloqueo: mejoría de dolor ⇨ EVA 0

Durante 3 semanas ⇨ disminución de hasta un **33%** de la frecuencia de administración de Actiq

Visitas cada 3 semanas ⇨ último bloqueo a finales de 2024 ⇨ 20 bloqueos hasta la fecha

3. El bloqueo del SPG

2018 ⇨ bloqueo del **SPG** izquierdo del nervio glosofaríngeo con lidocaína tópica en gel al 2% - fuera de ficha técnica -

MATERIAL y TÉCNICA

RESULTADOS:

A la semana del bloqueo: mejoría de dolor ⇨ EVA 0

Durante 3 semanas ⇨ disminución de hasta un **33%** de la frecuencia de administración de Actiq

Visitas cada 3 semanas ⇨ último bloqueo a finales de 2024 ⇨ 20 bloqueos hasta la fecha

guantes estériles

jeringa con gel de lidocaína al 2%

Condiciones asepsia

Posición supino con hiperextensión de la cabeza

Inyección por vía intranasal

4 ml de gel en nasofaringe

15 min en posición sin deglución del gel

3. El bloqueo del SPG

2018 ⇨ bloqueo del **SPG** izquierdo del nervio glosofaríngeo con lidocaína tópica en gel al 2% - fuera de ficha técnica -

MATERIAL y TÉCNICA

RESULTADOS:

A la semana del bloqueo: mejoría de dolor ⇨ EVA 0

Durante 3 semanas ⇨ disminución de hasta un **33%** de la frecuencia de administración de Actiq

Visitas cada 3 semanas ⇨ último bloqueo a finales de 2024 ⇨ 20 bloqueos hasta la fecha

3. El bloqueo del SPG

2018 ⇨ bloqueo del **SPG** izquierdo del nervio glosofaríngeo con lidocaína tópica en gel al 2% - fuera de ficha técnica -

L y TÉCNICA

CONTRAINDICACIONES:
- Alergia a los medicamentos utilizados
- Alteraciones de la coagulación
- Hª de trauma facial
- Infección
- Rechazo por parte del paciente

or ⇨ EVA 0

asta un **33%** de la frecuencia de

Visitas cada 3 semanas ⇨ último bloqueo a finales de 2024 ⇨ 20 bloqueos hasta la fecha

3. El bloqueo del SPG

2018 ⇨ bloqueo del **SPG** izquierdo del nervio glosofaríngeo con lidocaína tópica en gel al 2% - fuera de ficha técnica -

CONTRAINDICACIONES
- Alergia a los medicamentos utilizados
- Alteraciones de la coagulación
- Hª de trauma facial
- Infección
- Rechazo por parte del paciente

COMPLICACIONES
- Efectos menores adversos a nivel local: epistaxis, anestesia transitoria, hipoestesia (de la raíz de la nariz, faringe y paladar), lagrimeo del ojo ipsilateral
- Efectos adversos graves (infrecuentes): infección en hematoma local o retroorbitario

Visitas cada 3 semanas ⇨ último bloqueo a finales de 2024 ⇨ 20 bloqueos hasta la fecha

4. Conclusiones

1. El bloqueo intranasal del SPG supone una opción analgésica en aquellos pacientes con NT u otras neuralgias faciales atípicas resistentes al tratamiento farmacológico.

4. Conclusiones

1. El bloqueo intranasal del SPG supone una opción analgésica en aquellos pacientes con NT u otras neuralgias faciales atípicas resistentes al tratamiento farmacológico.

2. Es un tratamiento de fácil uso, reproducible y con pocos efectos adversos, pero es temporal y requiere de sucesivas visitas para repetir el bloqueo.

4. Conclusiones

1. El bloqueo intranasal del SPG supone una opción analgésica en aquellos pacientes con NT u otras neuralgias faciales atípicas resistentes al tratamiento farmacológico.

2. Es un tratamiento de fácil uso, reproducible y con pocos efectos adversos, pero es temporal y requiere de sucesivas visitas para repetir el bloqueo.

3. Este procedimiento presenta potencial para incluirlo en protocolos terapéuticos de NT u otras neuralgias faciales atípicas resistentes al tratamiento.

5. Bibliografía

1. G Lambru, J Zakrzewska, M Matharu. Trigeminal neuralgia: a practical guide. Practic Neurol. 2021;21:392-402.

2. Headache Classification Subcommitee of the International Headache Society. The International Classification of Headache Disorders: 2nd edition. Cephalalgia 2004; 24:126-133.

3. G Cruccu, G Di Stefano, A Truini. Trigeminal Neuralgia. N Engl J Med. 2020;8:383

4. Diagnosis and treatment of trigeminal neuralgia: Consensus statement from the Spanish Society of Neurology's Headache Study Group G. Latorrea,∗ , N. González-García b , J. García-Ull c , C. González-Oria d , J. Porta-Etessamb,e , F.J. Molinaf , A.L. Guerrero-Peral g , R. Belvís h , R. Rodríguezi , A. Bescós j , P. Irimia k , S. Santos-Lasaosa

5. A Nader, MC Kendall, GS De Oliveira Jr, JQ Chen, B Vanderby, JM Rosenow, et al. Ultrasound-Guided Trigeminal Nerve Block via the Pterygopalatine Fossa: An Effective Treatment for Trigeminal Neuralgia and Atypical Facial Pain. Pain Physician 2013;16:E537-E545.

6. Dolopedia. Nervio pterigopalatino o nervio esfenopalatino con sus ramas orbitarias, nasales, posteriores superiores, nasopalatino, palatinos mayor y menor y faríngeo. [Internet]. 15/08/2017. [Citado con fecha 22 de marzo de 2024]. https://dolopedia.com/articulo/nervio-pterigopalatino-o-nervio-esfenopalatino-con-sus-ramos-orbitarios-nasales-posteriores-superiores-nasopalatino-palatinos-mayor-y-menor-y-faringeo

7. KWD Ho, R Przkora, S Kuma. Sphenopalatine ganglion: block, radiofrequency ablation and neurostimulation - a systematic review. The Journal of Headache and Pain. 2017;18:118.

8. Tolba R, Weiss AL, Denis DJ. Sphenopalatine Ganglion Block and Radiofrequency Ablation: Technical Notes and Efficacy. Ochsner J. 2019 Spring;19(1):32-37

9. CE Alexander, A Dua. Sphenopalatine Ganglion Block. StatPearls [Internet]. Treasure Island (FL): StatPearls Publishing; última actualización 2022.