

# Prof Joaquim Piñol Aguadé 1917-2017

M Teresa Estrach Panella  
Hospital Clínic de Barcelona  
Universitat de Barcelona

Tarragona 2 de Juny 2017

agenda


cultural

any  
2017



2017  
Any Dr. Joaquim Piñol  
i Aguadé

 Col·legi de Metges  
de Barcelona



*“MODERNITZADOR I IMPULSOR DE LA CÀTEDRA DE  
DERMATOLOGIA DE BARCELONA REFERMANT EL SEU PRESTIGI  
ARREU DEL MÓN”*



**Jaume Peyrí Rocamora**  
**1877-1950**




**Xavier Vilanova Montiu**  
**1902-1965**



Curs 1972-1973







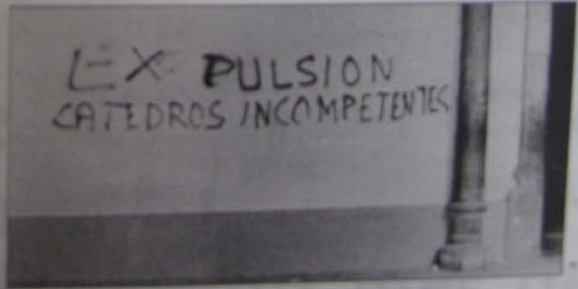
### Presencia de fuerza pública en los exámenes del Hospital Clínico

A petición de la Asociación de Hospitalarios, la fuerza pública entra en las dependencias de dicho centro durante los exámenes de ingreso, con el fin de evitar cualquier incidente de violencia que pueda producirse durante el examen.

Los exámenes se celebran de acuerdo con la normativa establecida en el plan de estudios y con el apoyo del personal facultativo formado por los especialistas de los hospitales, pero los grupos de alumnos que participan en los exámenes, con carácter eventual e intermitente, son los que se ven afectados por la presencia de la fuerza pública.



**ELS ESTUDIANTS:  
ENFRONTAMENTS  
I REIVINDICACIONS**








Paranimf F Medicina

Biblioteca F Medicina





Servei Dermatologia H Clinic 1970



# Innauguració Biblioteca (1969)







Nascut a Puigcerdá el 28. 10. 1917





Reus




Cornudella de Montsant



- ❖ Intel·ligència
- ❖ Capacitat de treball
- ❖ Generositat
- ❖ Educació exquisita
- ❖ Humilitat
- ❖ Gran mestre
- ❖ Una bellíssima persona



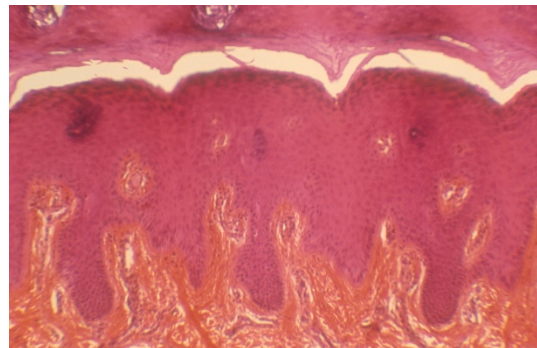
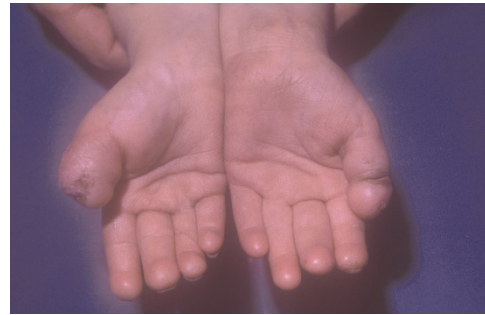
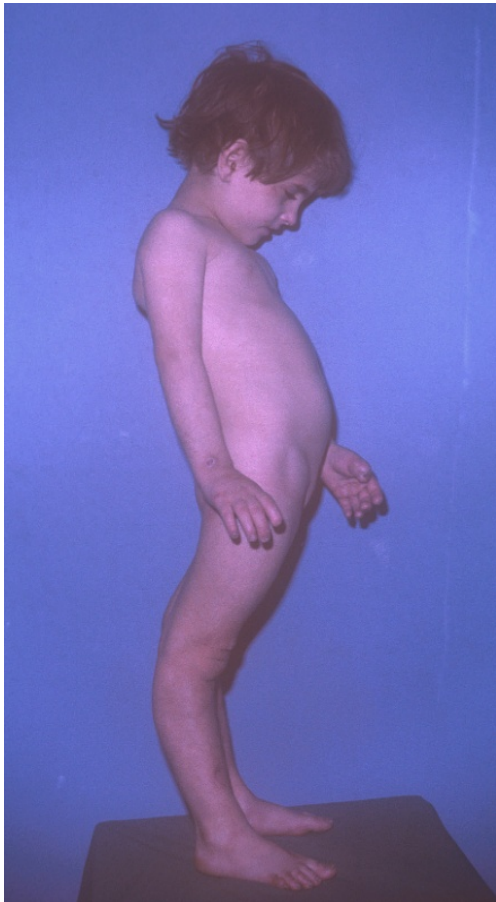
Hôpital Saint Louis . Paris





Indifférence congénitale à la douleur avec anhidrose et hyperlaxité articulaire  
J Piñol Aguadé, J Palou, J Orihuela, M Lecha, T Estrach, J Ferrando



**Société française de dermatologie et  
syphiligraphie : réunion de Paris, 13-14  
mars 1974 : presentation de malades**



J. PIÑOL AGUADÉ, J. FERRANDO, T. ESTRACH, J. PALOU, J. ESQUERDA: Indiferencia congénita al dolor con anhidrosis e hiperlaxitud articular. — *Med. Cut. I.L.A. Segunda Época*, N.º 3 - 1973; páginas 185-203.



## **Indiferencia congénita al dolor con anhidrosis e hiperlaxitud articular\***

J. PIÑOL AGUADÉ  
J. FERRANDO  
T. ESTRACH  
J. PALOU  
J. ESQUERDA

Cátedra de Histología y Anatomía Patológica. Facultad de Medicina de Barcelona  
(Prof. Dr. RIBAS MUJAL)  
Cátedra de Dermatología. Facultad de Medicina de Barcelona  
(Director: Prof. J. PIÑOL AGUADÉ)



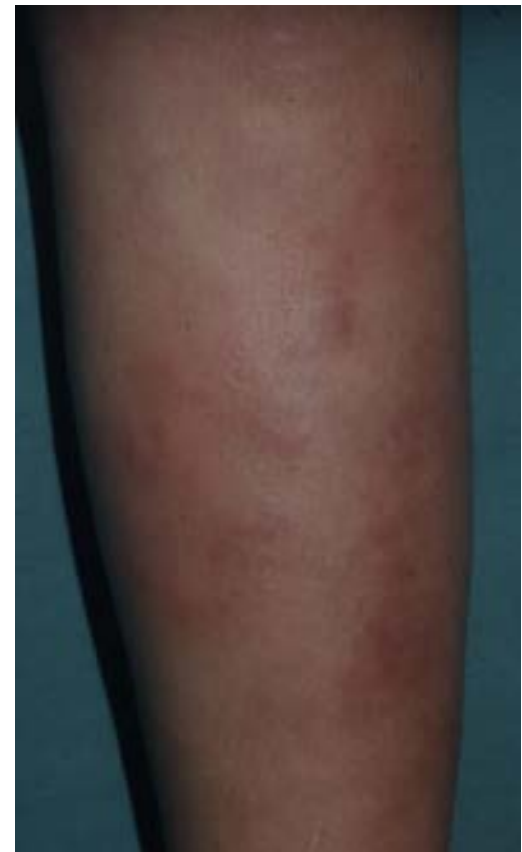# El Servei de Dermatologia







**Abril 1974**



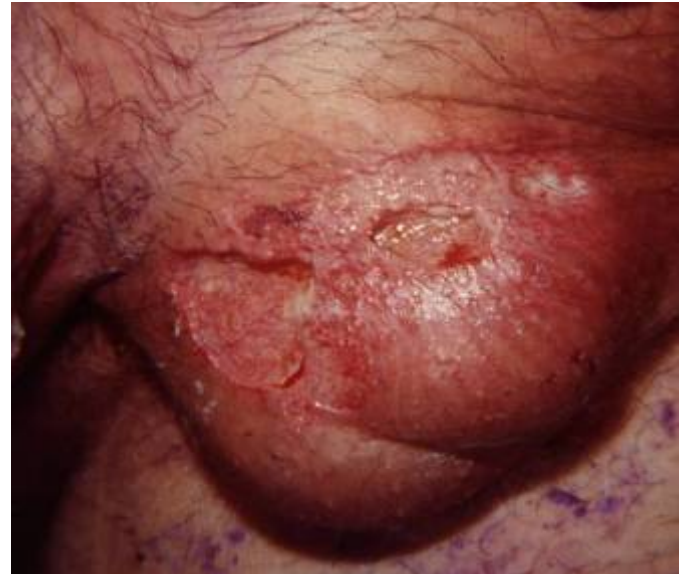Vilanova X, Piñol Aguadé J.

Hypodermite nodulaire subaigüe migratice  
*Ann Dermatol Syphiligr* 1956;83:369-404

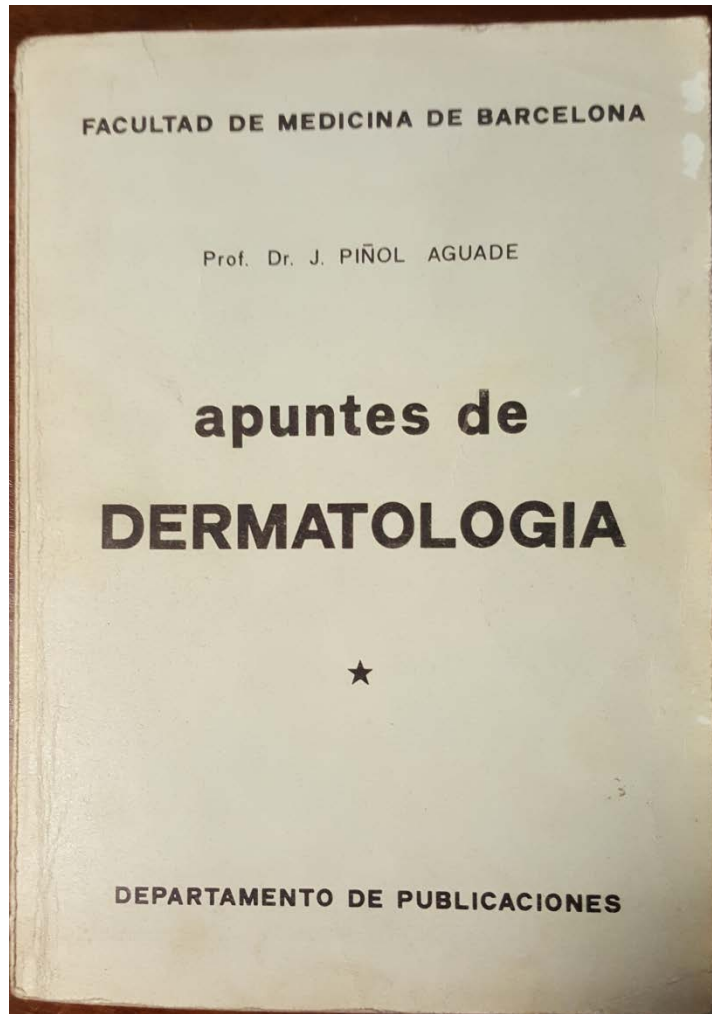




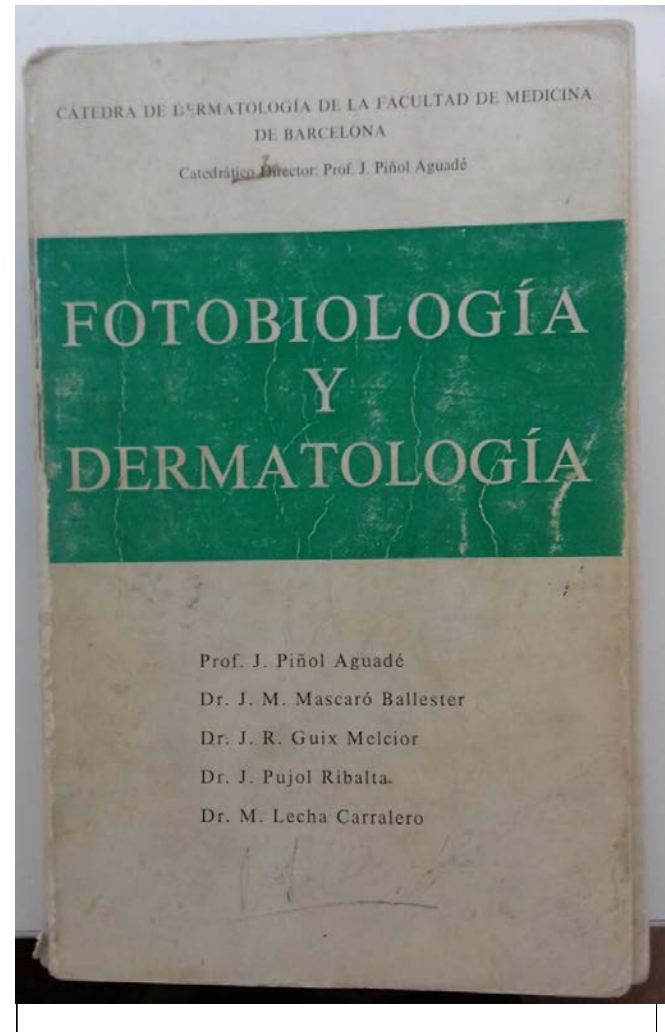
Piñol Aguadé J, Castells A:  
“Vasculitis juvenil gangrenosa de  
l’escrot”



XIV Congrès Dermatologistes de Langue Francaise  
Genève. 1973




**“Apunts”**  
**3 vols. 1967-71**

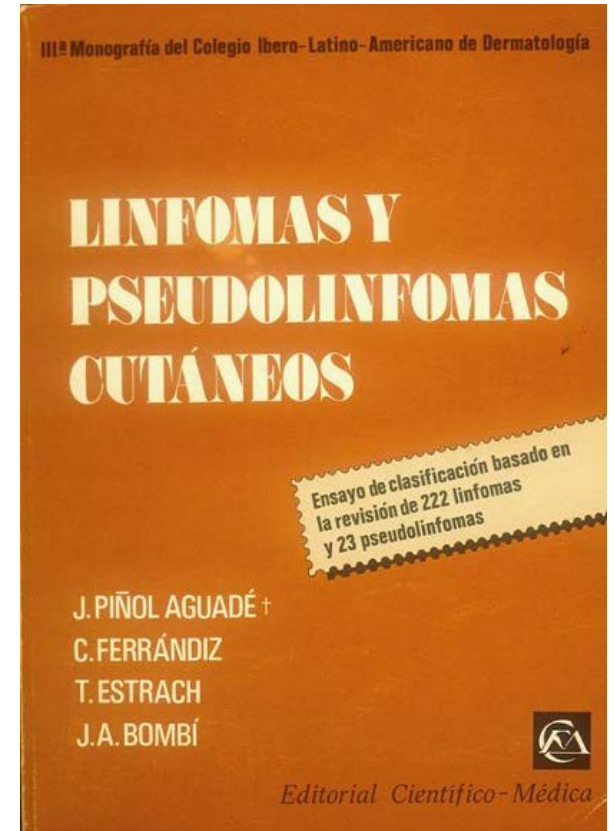


**Fotobiología, 1972**  
**Piñol, Mascaró, Lecha**





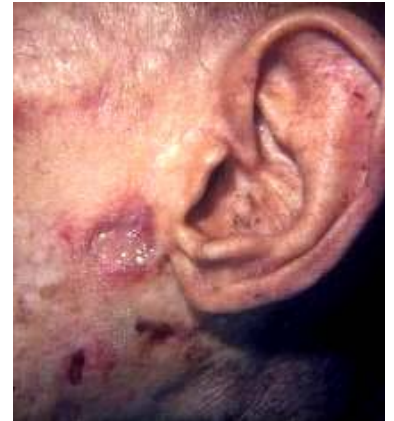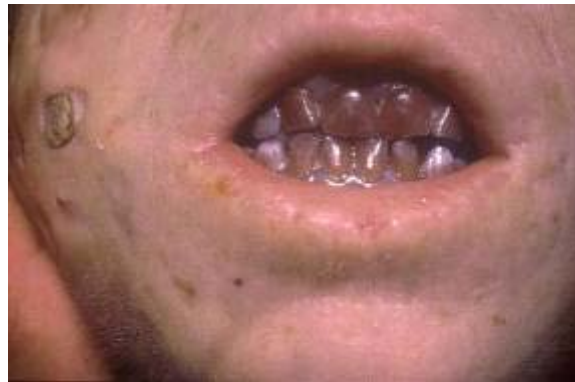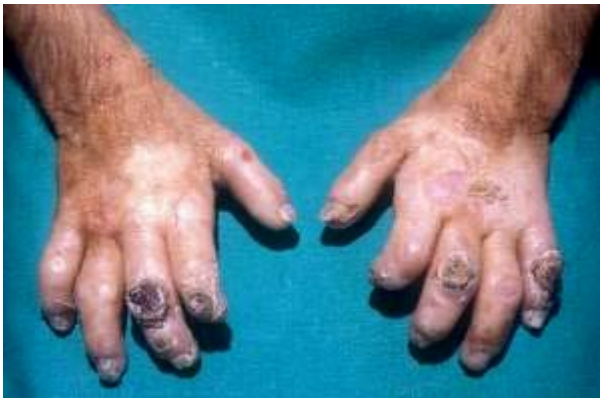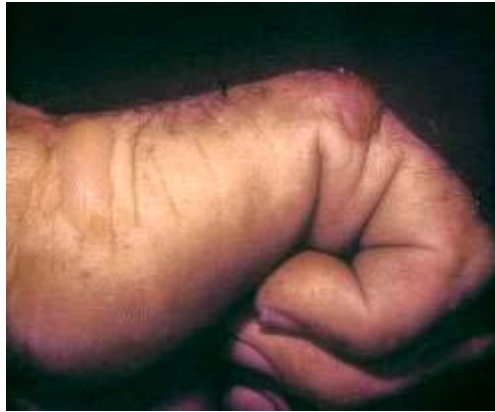1968

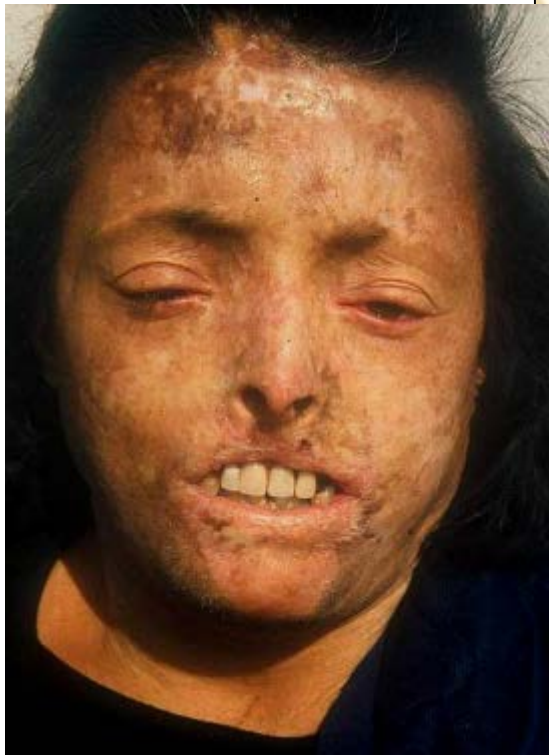

1977



# Les Porfiries





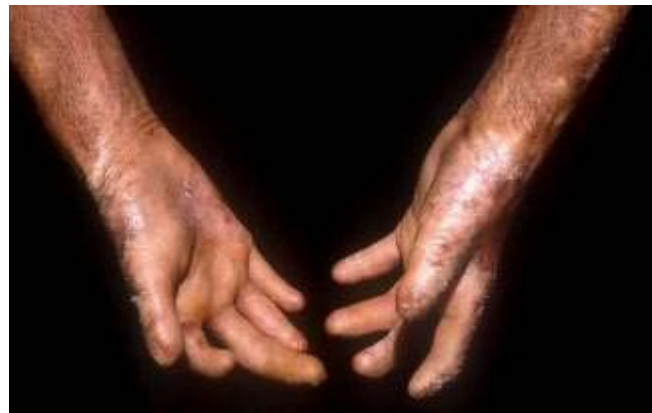*Br. J. Derm.* (1969) **81**, 270.

*University Department of Dermatology, Barcelona (Spain)*

## A CASE OF BIOCHEMICALLY UNCLASSIFIABLE HEPATIC PORPHYRIA

J. PIÑOL AGUADÉ, A. CASTELLS, A. INDACOCHEA AND J. RODÉS

**SUMMARY.**—A case of hepatic porphyria is reported with cutaneous manifestations starting early in life, increasing progressively with age and with a tendency to scarring and mutilation. Urinary porphobilinogen, raised blood protoporphyrin and an unknown porphyrin in urine and faeces were found. This unusual pattern of porphyrin excretion appears never to have been described before.



## The British Journal of DERMATOLOGY

Vol. 81. No. 4

APRIL 1969



Copyright © 1969

H. K. LEWIS & CO. Ltd.  
LONDON: 136 GOWER STREET, W.C.1

BIOCHEMICALLY UNCLASSIFIABLE HEPATIC PORPHYRIA

271

ing the cartilaginous septum. The lips were thinned and retruded and did not cover the teeth. On the ears the skin was atrophic and the cartilages had almost completely disappeared. There was marked hypertriehosis of the chin; the patient was obliged to shave daily. The scalp hair was well preserved. The severe scarring of the face gave her a monkey-like appearance. The teeth were in poor condition but not discoloured. Her hands, forearms and fingers also showed scars, leucon patches and infected blisters. The fingers were deformed by sclerodermis-like scar-tissue. There were mutilations of the terminal phalanges in several fingers. On the lower third of the legs

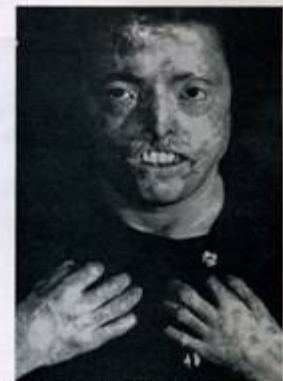

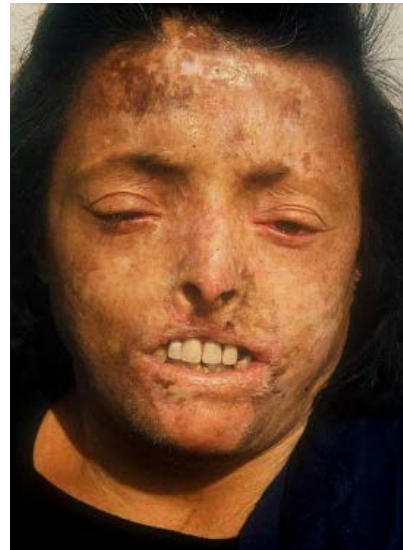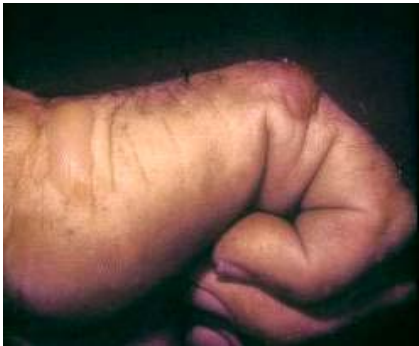FIG. 1.—Cutaneous porphyria: mutilation of face and hands.

there were atrophic and sclerotic patches. Similar lesions could be seen on the ankles and on the backs of the feet.

Her liver and spleen were not enlarged. The patellar reflexes were slightly increased. Ophthalmological examination revealed atropia with pigmentary degeneration of the choroid, bilateral iridochisis, loss of the lashes of the upper lids and atropia of the lower eyes. Bilateral sclerodermis of the lateral angles of the eyes and opacities of both crystalline lenses (Fig. 2). Radiological examination of the skeleton only showed osteolysis of the distal phalange in all the fingers with brachyphalangia of the other phalanges and osteoarthritic changes of some joints.

The electroencephalogram showed slight generalised abnormalities with asymmetry between the hemispheres. Laparoscopy revealed a liver slightly enlarged, brownish







Paula Aguilera Peiró (IcMID)  
Celia Badenas Orquin (CDB)  
Jordi To-Figueras (CDB)




.....i les Reunions Internacionals .....







I<sup>a</sup> Reunió Internacional de Dermatologia de Barcelona



Carapeto

Capdevila

Rubió

Luis Conde

Dulanto

Pau Umbert

Garcia Pérez

Castel

Oller

Giménez

Camarasa

Civatte

Duperrat,  
Paris

H Holzmann  
Alemania

Enric Umbert

Piñol

Mascaró

Romaguera







# En memòria seva les Reunions Internacionals han continuat

V.<sup>a</sup>

REUNION INTERNACIONAL DE DERMATOLOGIA  
DE BARCELONA

HOMENAJE POSTUMO AL PROF. J. PIÑOL AGUADE

15 DE ABRIL DE 1978

Organizada por la  
Cátedra de Dermatología Médico-Quirúrgica y Venereología  
de la Facultad de Medicina de la Universidad de Barcelona  
(Prof. J. M. Mascaró)









DR. D. JOAQUIM PIÑOL I AGUADÉ

27/X/1917 - 17/VIII/1977







REAL ACADEMIA DE MEDICINA DE BARCELONA

## PORFIRINAS Y PORFIRIAS

Contribución de la Cátedra  
de Dermatología de la Facultad  
de Medicina de Barcelona  
a su estudio.

### DISCURSO

leído en la sesión pública extraordinaria,  
a título póstumo, «in memoriam», celebrada el  
día 13 de noviembre de 1977, del Académico electo  
Ilmo. Sr. Profesor

Dr. D. JOAQUÍN PIÑOL AGUADÉ  
27/X/1917 - 17/VIII/1977

### DISCURSO


de contestación del Académico Numerario  
Excmo. Sr. Profesor  
Dr. D. ALFONSO BALCELLS GORINA

BARCELONA  
1977

més forta als qui han estat sempre i encara són amb mi, al meu Professor Adjunt Francesc Grimalt, a tots els qui són o han estat adjunts i residents del nostre Departament, a la meva bibliotecària i a la meva secretària, a les infermeres, a les monges, a tothom qui ha treballat amb nosaltres. De tots ells en guardo un ample record. Tots ells passen, de tant en tant, pel meu pensament com una col·lecció d'antigues fotografies i una evocació de temps feliços. De tot cor moltes gràcies.

Dono finalment, i per damunt de tot i de tots, les gràcies al Creador que amb la seva infinita misericòrdia m'ha permès d'arribar amb vida fins a aquest acte. Com el meu mestre Xavier Vilanova, jo no veuré la ufana dels arbres que he plantat ni el germinar i el créixer de la llavor sembrada. Jo ja m'he vist en front la mort i amb ella he tingut un intercanvi de mirades. D'ací poc temps coneixeré el gel i l'amargantor de la seva besada. Quan això arribi, doneu-me forces, Déu meu, perquè com ell, pugui tornar-li el bes sense temença i perquè amb el cor pugui resar-vos el darrer Parenostre.







# XII

# Jornada de la Dermatologia Catalana

ANY

Joaquim Piñol i Agudé  
1917 - 2017

**2 Juny 2017 - Tarragona**  
Palau Firal i de Congressos



## Agraïments:

Dr Xavier Sierra

Dr J . M Mascaró

Dr RM Pujol

Dr T Azón

Prof Joaquim Piñol



**Exposició  
d'Història  
de la  
Dermatologia  
a Catalunya**

