Hospital Universitari d'Igualada
consorci sanitari de l'anoia

Vall d'Hebron

MALFORMACIÓ COMPLEXA DEL SISTEMA NERVIÓS CENTRAL.

Clàudia Sánchez, Istria Molinero, Jennifer Rovira, Carlota Rodó, Maria Degollada.

Societat Catalana d'Obstetrícia i Ginecologia

L'Acadèmia
FUNDACIÓ ACADÈMIA DE CIÈNCIES MÈDIQUES I DE LA SALUT DE CATALUNYA I DE BALEARS
Aquesta entitat dona suport als Objectius de Desenvolupament Sostenible

Secció Ecografia i Medicina Fetal
Societat Catalana d'Obstetrícia i Ginecologia

Clàudia Sanchez Carbonell
R3 Obstetrícia i Ginecologia
Hospital Universitari d'Igualada

INTRODUCCIÓ

- Primigesta de 24 anys.

- No AMC.
  AP: talassèmia minor.
  No IQ.
  Menarquia: 9 anys, TM regular, TPAL: 0.0.0.0

- Fumadora 7 cig/dia.

Control gestacional 1rT normal:

- Serologies negatives, excepte rubèola immune.
- Cribratge aneuploïdies 1rT: baix risc per T21, 18 i 13.
- Baix risc de preeclàmpsia precoç.

ECOGRAFIA MORFOLÒGICA

- ECO 21+6 SG: Asimetria de lòbuls cerebrals i septum pellucidum desplaçat. Imatge cerebel·losa amb marges irregulars i hiperecogènica.

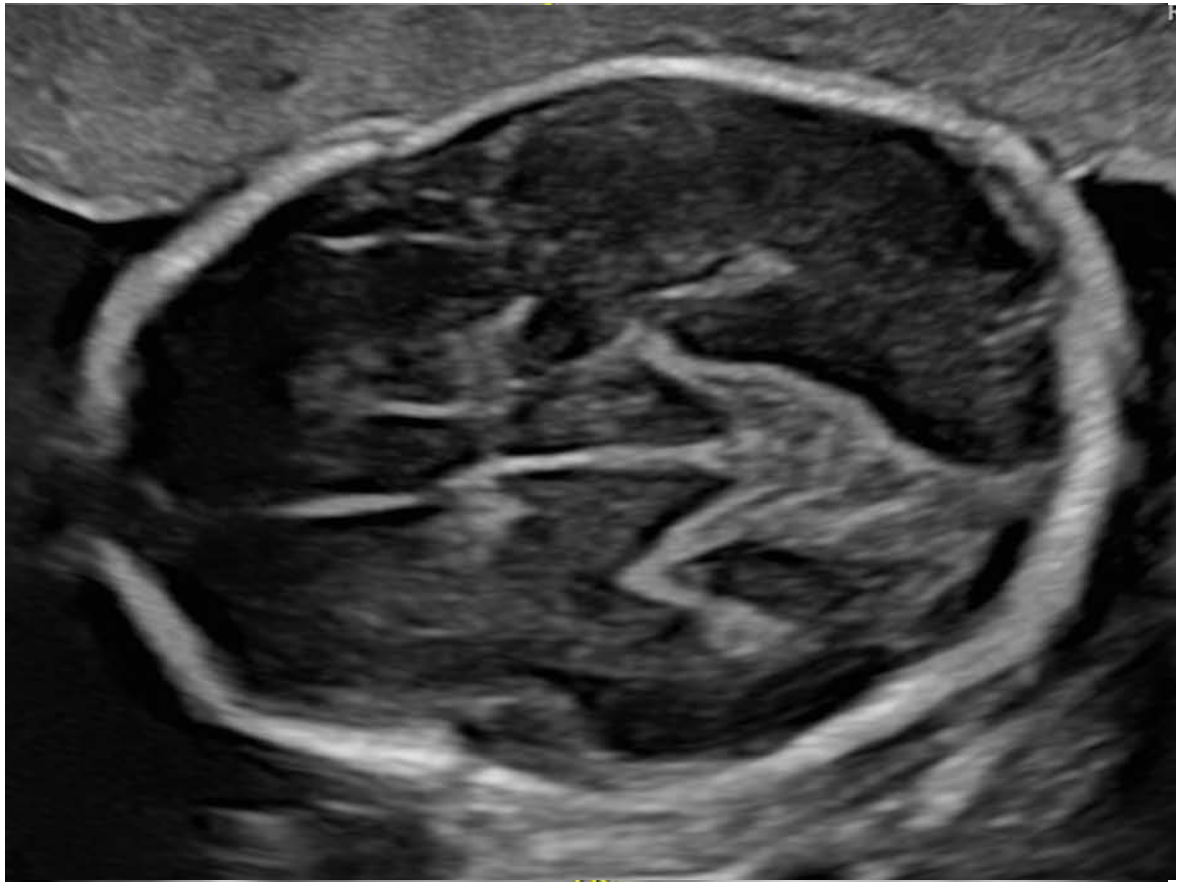

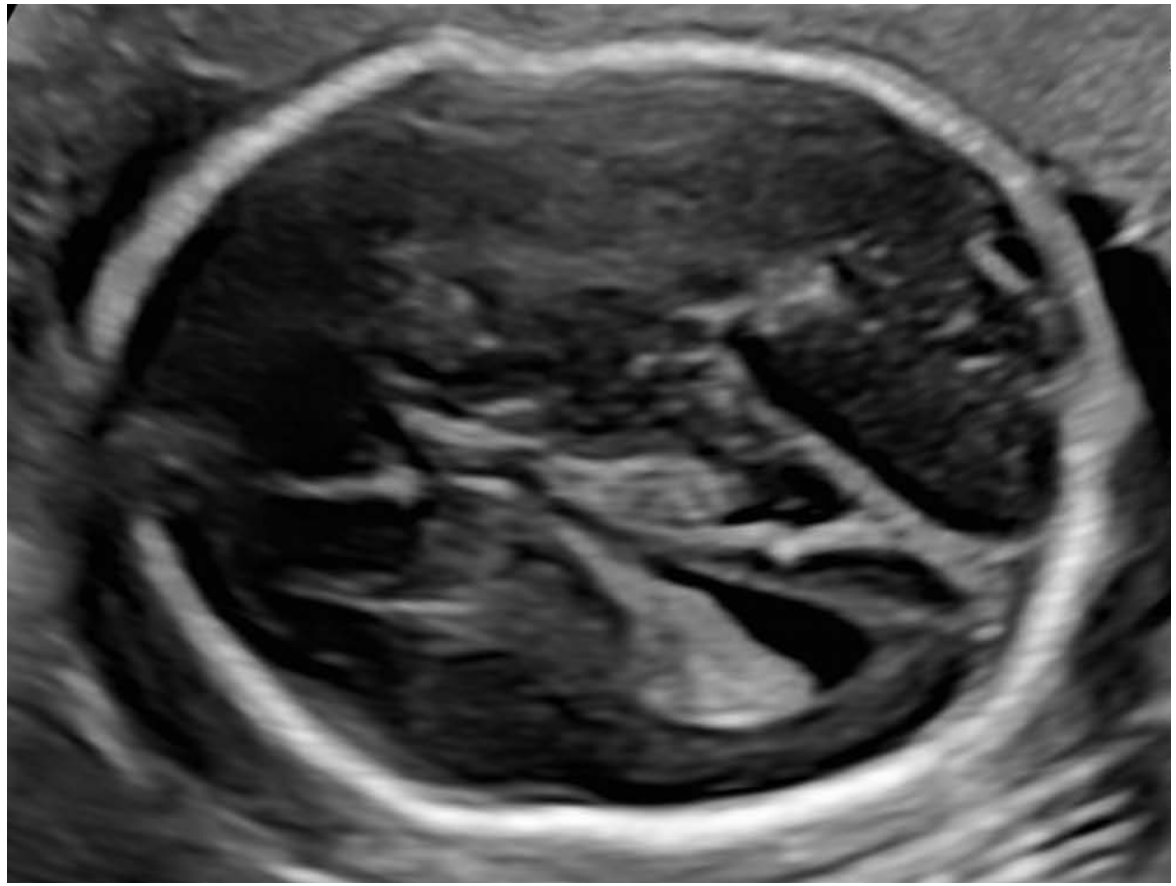

ECOGRAFIA MORFOLÒGICA

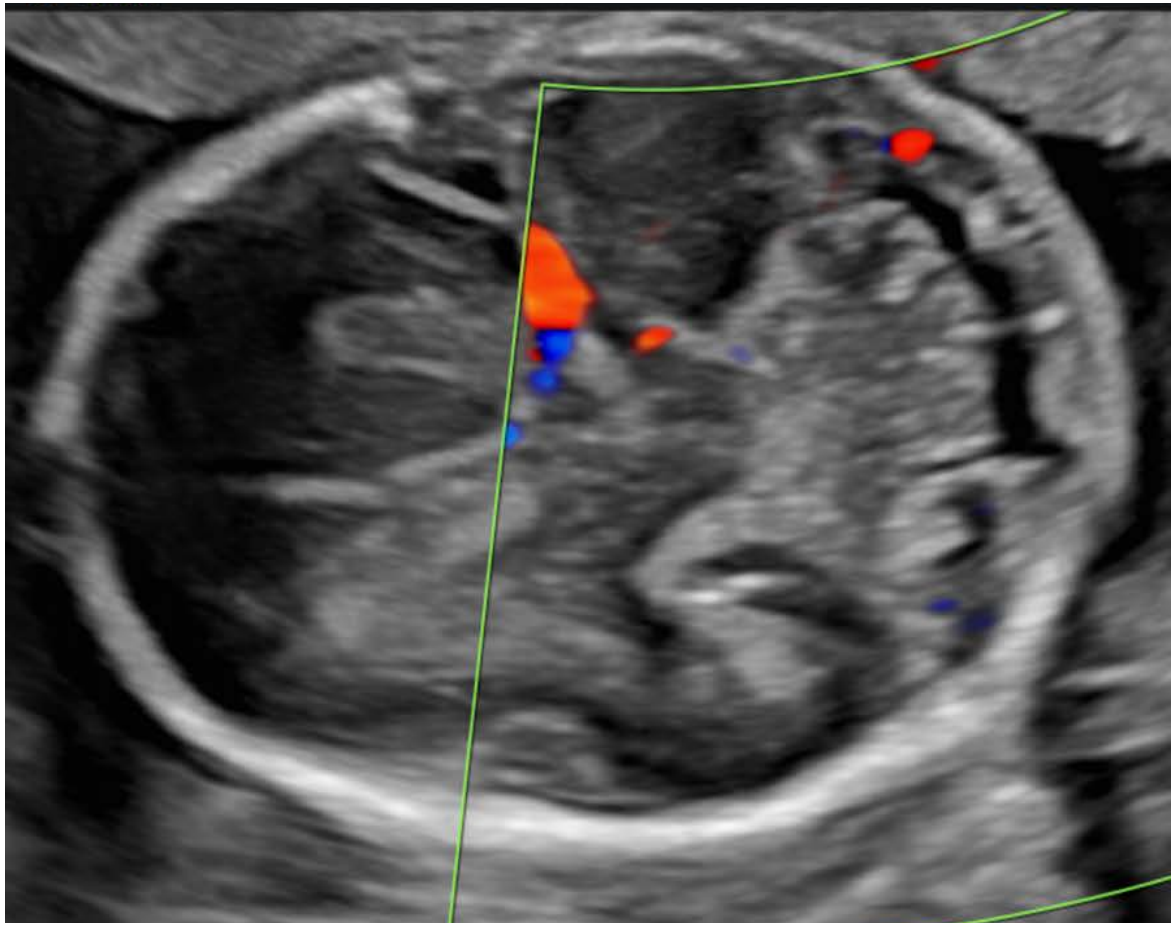

Es deriva a centre de referència (H Vall d'Hebron) per a continuar estudi.

NEUROSONOGRAFIA

Neurosonografia 23+1 SG:

- Biometries cefàliques >p95. Estructures encefàliques asimètriques (hemisferi cerebral esquerre > dret).
- A la línia mitja s'observa càvum del septum pellucidum i tàlems d'aspecte anòmal.

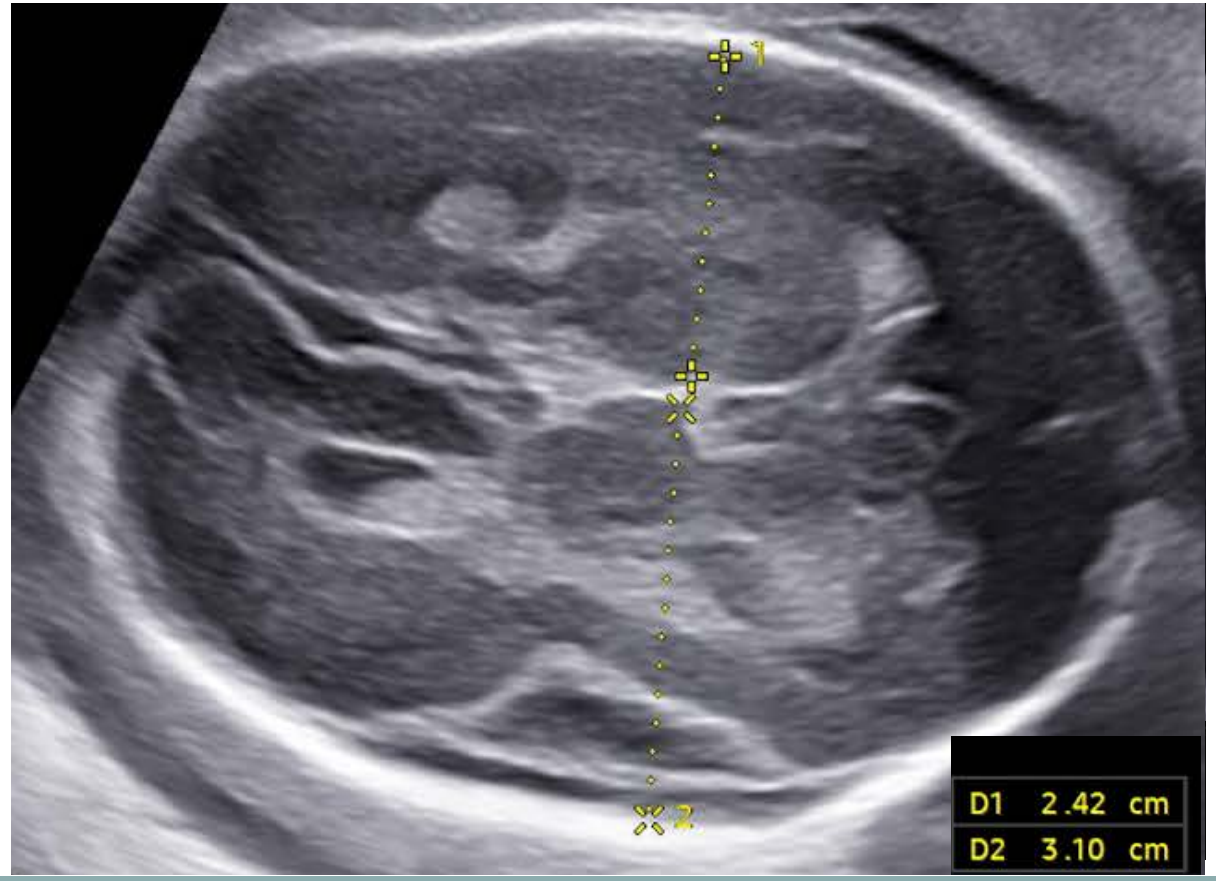

NEUROSONOGRAFIA

- Pla sagital: cos callós d’ecoestructura normal i longitud >p95 (31mm).

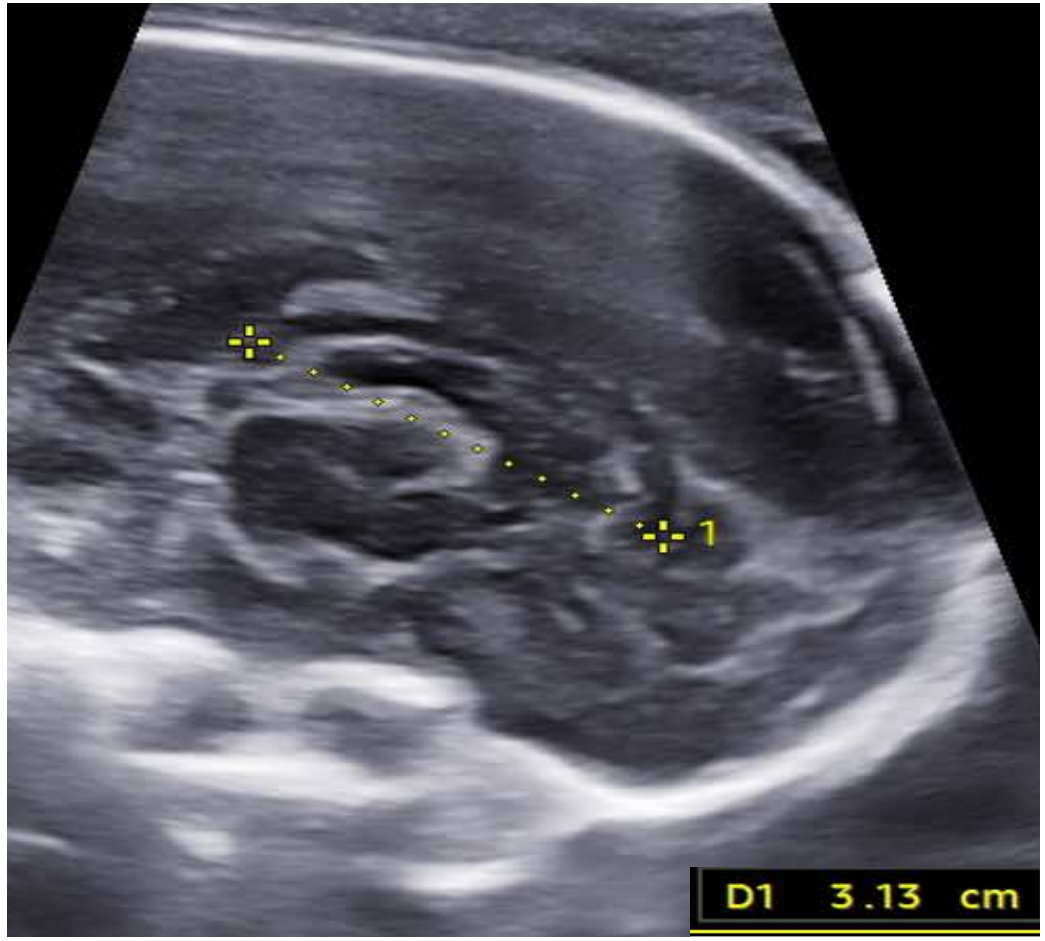

NEUROSONOGRAFIA

- Fossa posterior anòmala: cerebel d’ecoestructura anòmala, sense poder identificar una adequada disposició de les fòl·lies, ni estructura compatible amb vermis cerebel·lós.

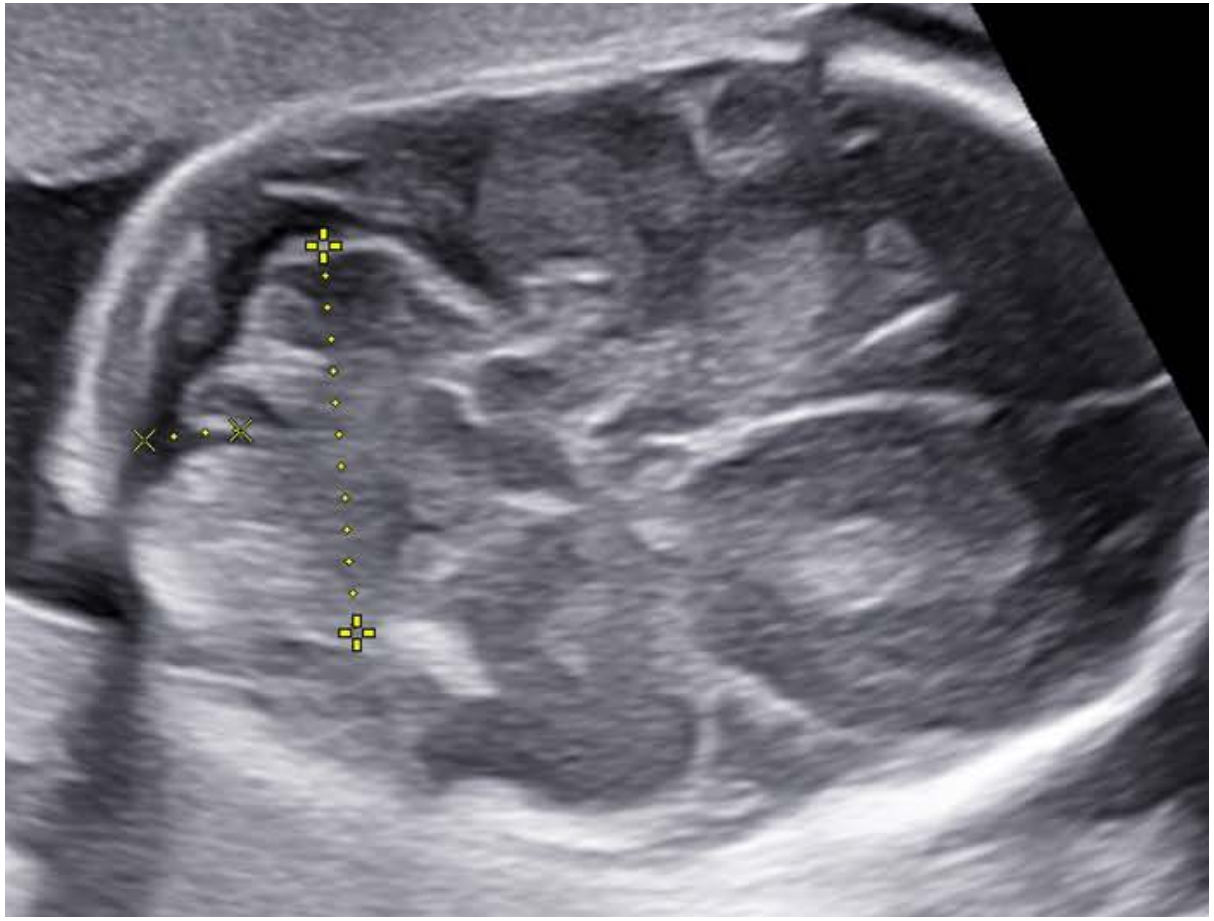

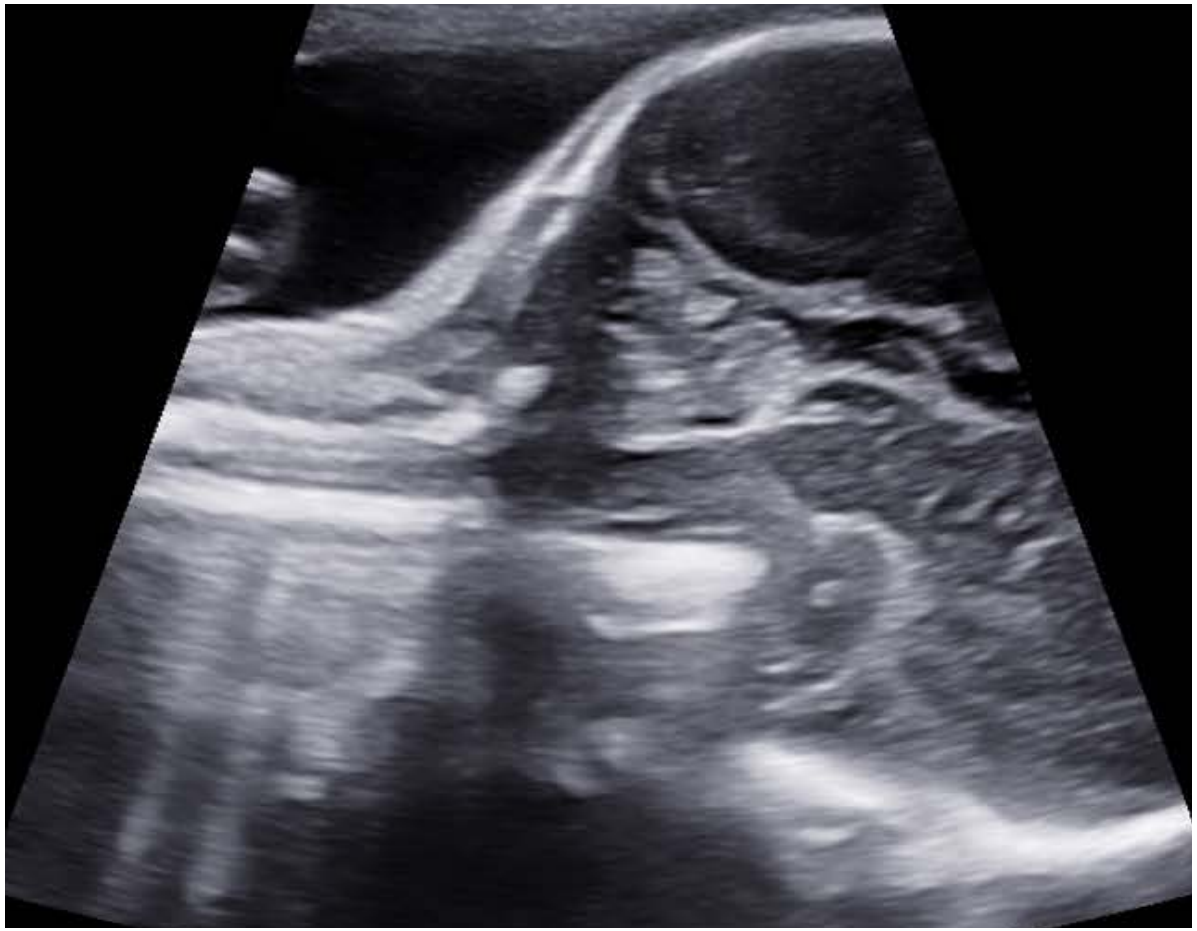

RESSONÀNCIA MAGNÈTICA

RM fetal 23+2 SG:

- Megalencefàlia.
- Asimetria d'hemisferis cerebrals (esquerre > dret). Hipertròfia eminències gangliòniques.
- Laminació patològica del parènquima cerebral, circumvolucions microgíriques anòmales suggestives de **polimicrogíria precoç** (lòbuls frontals i regió parietooccipital esquerre).

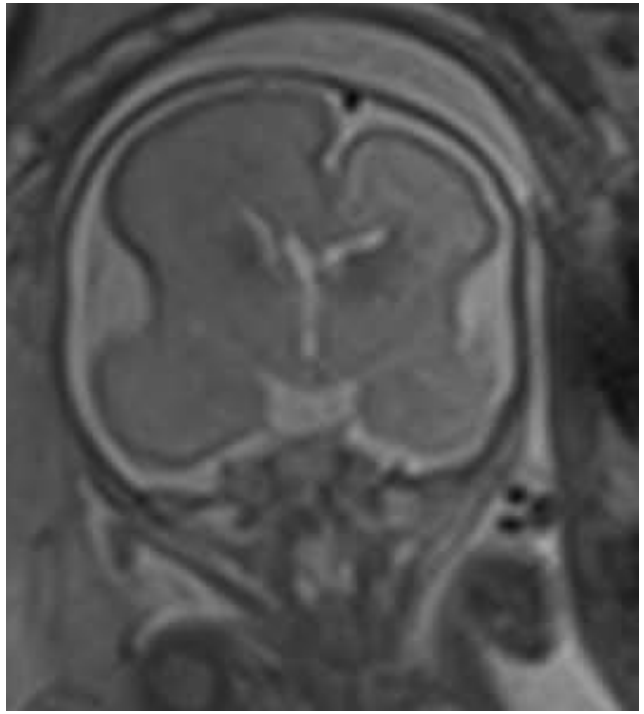

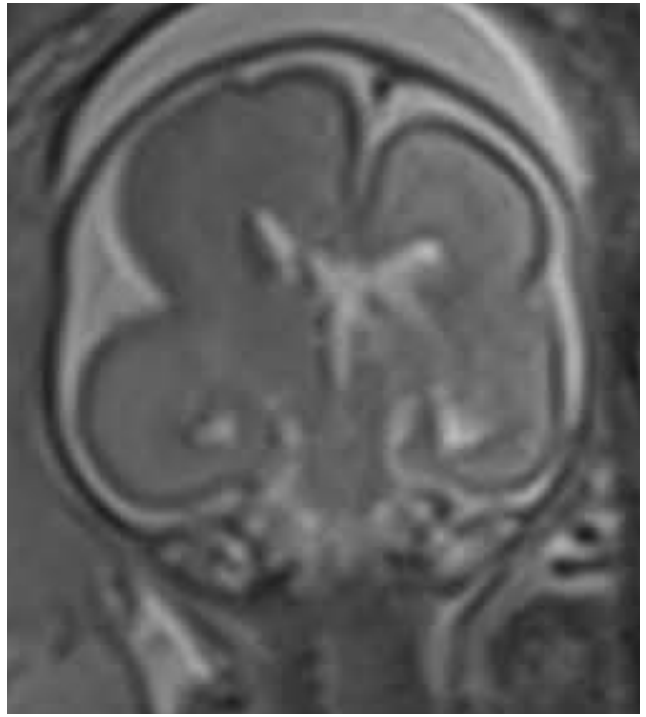

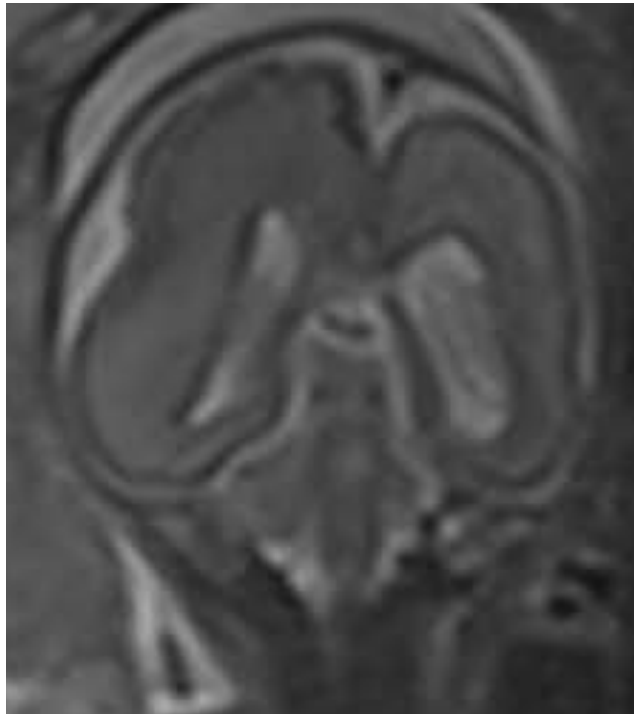

RESSONÀNCIA MAGNÈTICA

- Ventricles laterals lleugerament asimètrics (D > E). 3r normal, aqüeducte de Silvio permeable.
- Globus oculars lleugerament asimètrics.

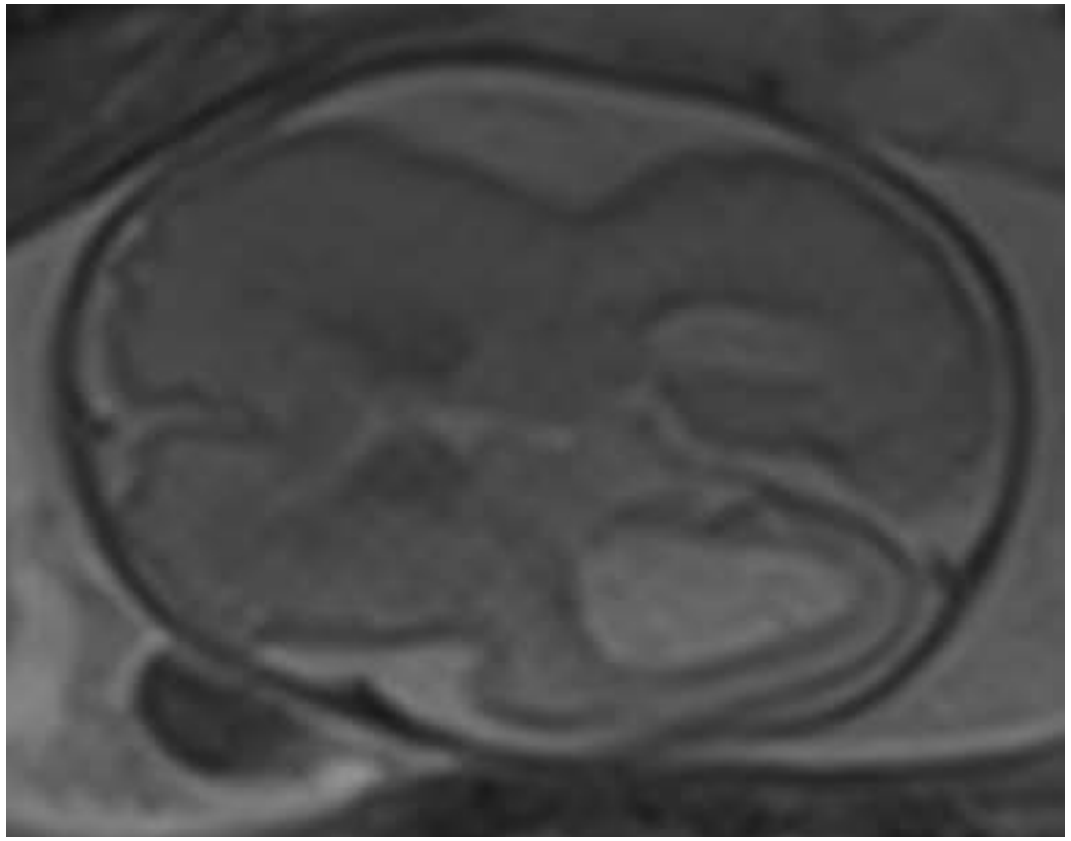

RESSONÀNCIA MAGNÈTICA

- Cos callós 29mm (normal). Cavum septum pellucidum de mida i intensitat normals.
- Aparença anòmala de major part del cerebel. Vermis cerebel·lós petit. Patró fol·liar anòmal a hemisferi cerebel·lós esquerre. Hiperintens en T2 (hemorràgia o calcificació).

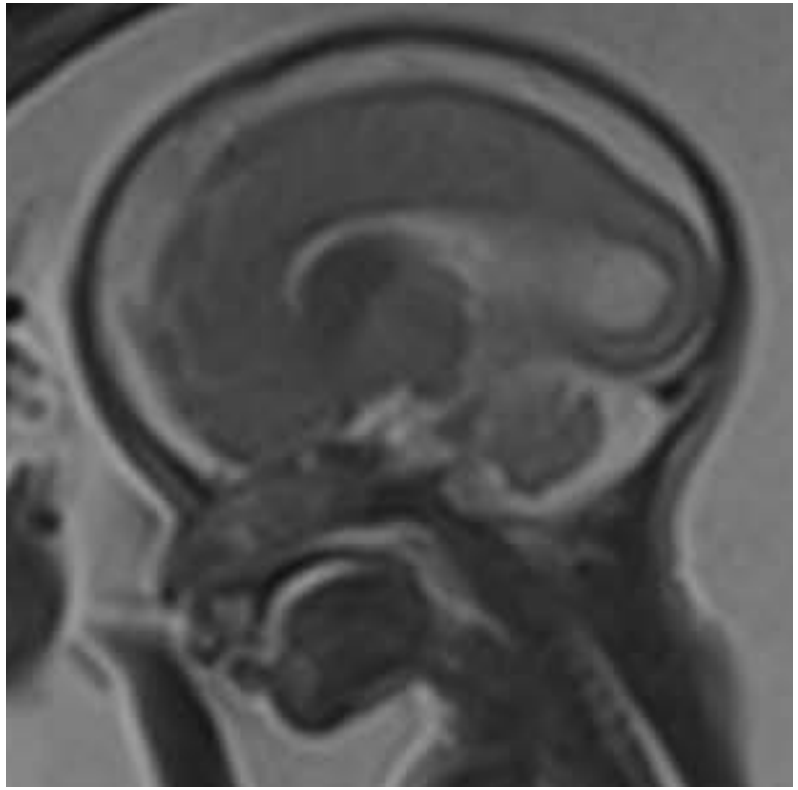

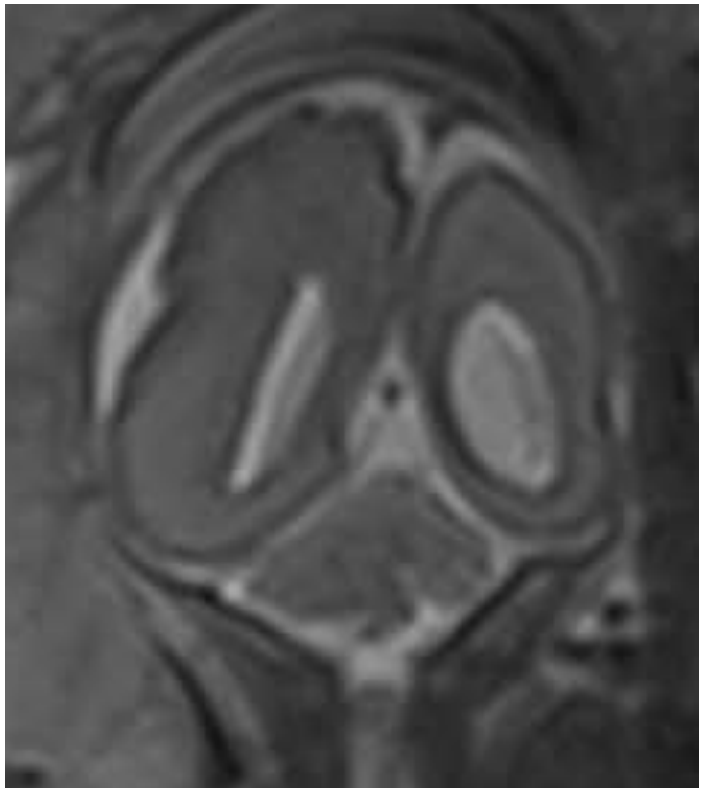

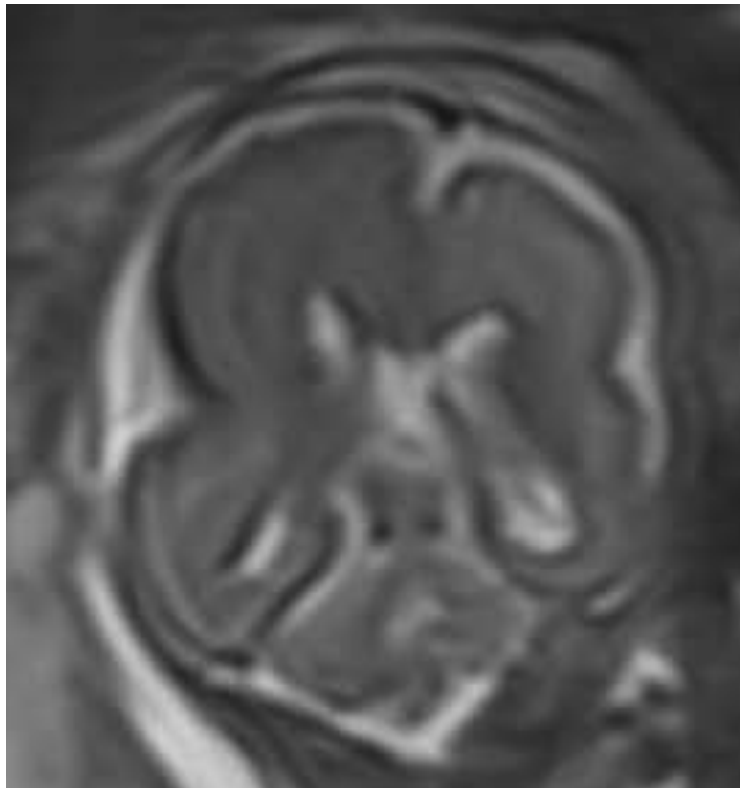

TROBALLES I DIAGNÒSTIC DIFERENCIAL

- Macrocefàlia
- Asimetria hemisferis cerebrals. Hipertròfia eminències gangliòniques. Polimicrogíria precoç.
- Cerebel d'ecoestructura anòmala amb patró fol·liar anòmal.

MALFORMACIÓ ENCEFÀLICA COMPLEXA:

- Es recomana descartar **mutacions en via genètica mTOR** (PI3K-AKT-mTOR).
- Malformació cerebel·losa compatible amb malaltia de **Lhermitte-Duclos** (gangliocitoma).

Gen MTOR

- Codificació per a produir **proteïna mTOR**.
- La proteïna es troba a diverses cèl·lules del cos, incloent les cerebrals. Complexes de proteïnes → transmeten senyals que dirigeixen la funció cel·lular (creixement cel·lular, divisió i supervivència).
- Senyalització mTOR: especialment important en **creixement i desenvolupament cerebral i plasticitat sinàptica** (aprenentatge i memòria).

Mutació MTOR: **augment de senyalització mTOR** → interrupció del desenvolupament cerebral.
Espectre de trastorns neurològics:

- **Sd Smith-Kingsmore (MINDS)**
- Displàsia cortical focal
- **Hemimegalencefàlia**

} Epilèpsies recurrents fàrmacoresistents

DIAGNÒSTIC DIFERENCIAL

Sd Smith-Kingsmore (Sd MINDS)

Prevalença: <1/1.000.000

Herència autosòmica **dominant.**

Mutació germinal **gen MTOR**: + freq. canvi un sol aminoàcid (Glu1799Lys) → mutació "guany de funció" → augment senyalització proteïna mTOR.

Megalencefàlia, trets facials dismòrfics, tòrax petit, taques cafè amb llet.
Crisis epilèptiques, discapacitat intel·lectual, retard desenvolupament psicomotor, hipotonia, trastorn espectre autista.

Malaltia de Lhermitte-Duclos.

Etiologia incerta: alguns pacients associat a mutacions del **gen PTEN**.

Herència autosòmica **dominant** o *de novo*.

Desenvolupament anòmal cerebel (embriogènesi): creixement anormal de **cèls. gangliòniques cerebel** → engrandiment i ↑P intracranial.

Manifestacions a **3ª-4ª dècada de la vida**: cefalea, nàusees, **hidrocefàlia** oclusiva, alteració visual, **disfunció cerebel·losa**, atàxia.
Megalencefàlia, microgíria, hidromièlia, polidactília, gegantisme parcial, macroglòssia.
Pot associar-se a Sd Cowden.

Davant troballes a neurosonografia i RMN, es realitza amniocentesi per estudi d'infeccions, QF-PCR i Array.

Assessorament conjunt amb Neuro-pediatria i genètica sobre pronòstic i possibilitats.

ILE 25 SG

Estudi anatomopatològic:
Megalencefàlia unilateral esquerra, polimigrogíria i heterotòpia neuronal a nucli caudat. Lesió hamartomatosa vs heterotòpia neuronal a hemisferi cerebel·lós esquerre.

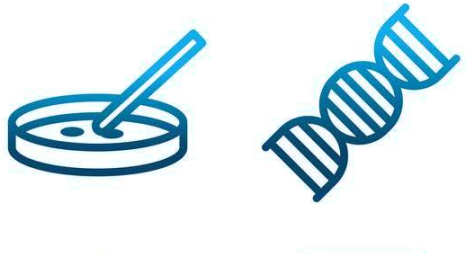

Es descarten infeccions a líquid amniòtic.
Array normal.
Exoma no concloent: variant missense de significat incert al gen MTOR (heretada de la mare, sense manifestacions clíniques aparents).

Probable esdeveniment post-zigòtic amb **baix risc de recurrència** en gestacions futures.

CONCLUSIONS

- Importància de la **valoració morfològica** adequada.

- **Limitacions de l'estudi genètic**: fins i tot realitzant exoma, no sempre arribem a un diagnòstic concret; dificultat en la valoració de les variants de significat incert.

- **Equip multidisciplinar**: informació a la família i pronòstic.

MOLTES GRÀCIES