Societat Catalana d'Obstetrícia i Ginecologia

Consorci Sanitari Integral

XXXII JORNADA CATALANA DE DIAGNÒSTIC PRENATAL ECOGRÀFIC:

Hidrops fetal. A propòsit de dos casos.

Dra. Ona Alsinet Reig

Resident tercer any - Consorci Sanitari Integral (Hospital General Hospitalet)

CAS CLÍNIC 1

Consorci Sanitari Integral

ANTECEDENTS

- 30 anys
- Sense antecedents medico-quirúrgics d'interés
- TPAL 1111 (**èxitus fetal** 6-7 mesos, edema subcutani, no estudiat; eutòcic sa; AE)
- Natural de Pakistan
- Parella consanguínia

GESTACIÓ ACTUAL

- Inici tardà control gestacional (15.1 setmanes)
- Cribratge aneuploidies 2T baix risc
- GS Rh A+, Coombs indirecte negatiu
- Serologies maternes negatives

Consorci Sanitari Integral

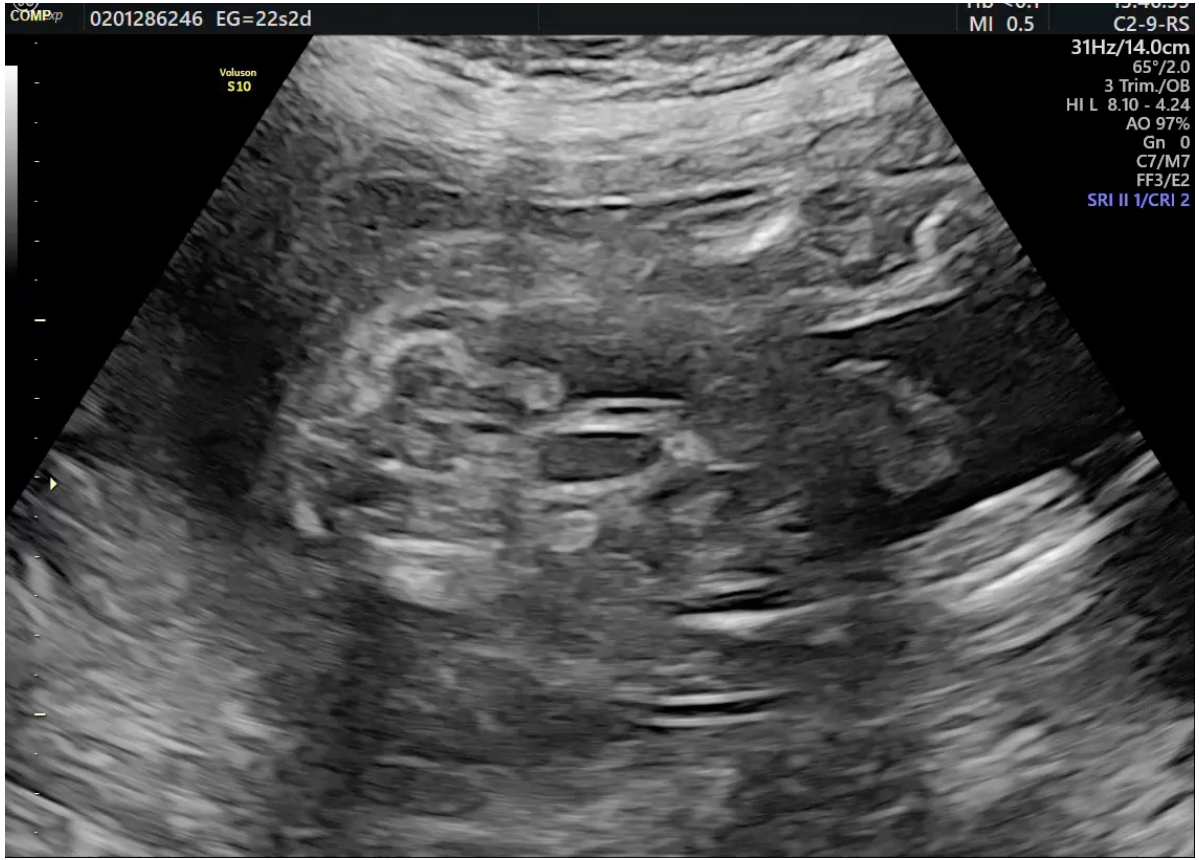

22.2 sg

Consorci Sanitari Integral

22.2 sg

Consorci Sanitari Integral

Ascitis i hidrotòrax

No signes d'anèmia fetal, fallida cardíaca ni malformació estructural (cardiaca/toràcica)

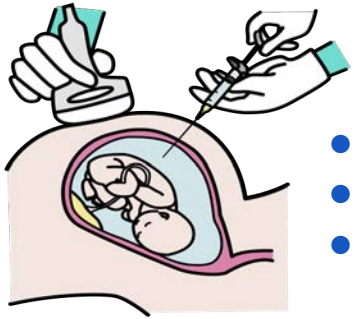

- QF-PCR rsa(X,Y)x1, (13,18,21)x2
- CGH-array arr(XY)x1, (1-22)x2
- Estudi infeccions i metabolopaties LA negatiu

Exoma dirigit a rasopaties/hidrops

AMPLIACIÓ ESTUDI GENÈTIC: EXOMA CLÍNIC (CES trio)

Exoma dirigit a rasopaties/hidrops

- Variant probablement patogènica: **c.1003del (p.Leu335Ter) en homozigosi al genTHSD1**
- Pares portadors

MALFORMACIÓ LIMFÀTICA TIPUS 13

- HAR
- Ascitis, polihidramnios, hidrocele, part prematur
- Pot tenir pronòstic favorable a llarg plaç

Ascitis, hidrotòrax, hidrocele, edema subcutani.

ILA 29 cm

26.4 sg

Sant Joan de Déu
Barcelona · Hospital

26.5 SETMANES

- Col·locació de **shunts toraco-amniòtics** bilaterals

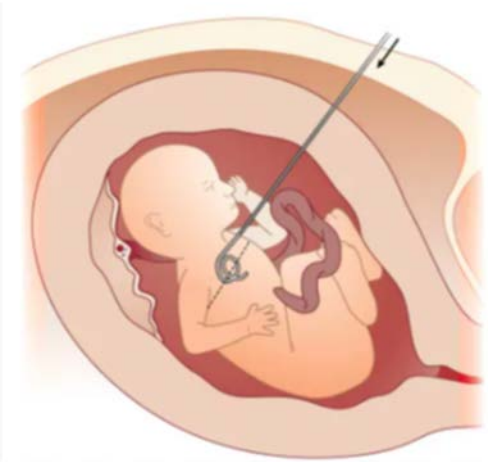

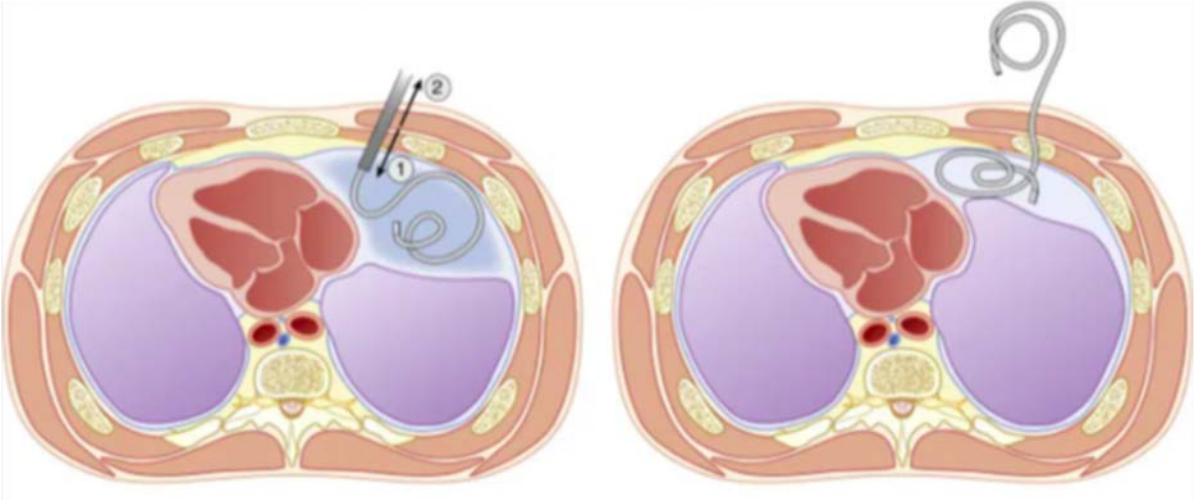

EVOLUCIÓ

Ascitis severa, hidrotòrax, lleu, shunts normoinserts

27.1 sg

Sant Joan de Déu
Barcelona · Hospital

PFE

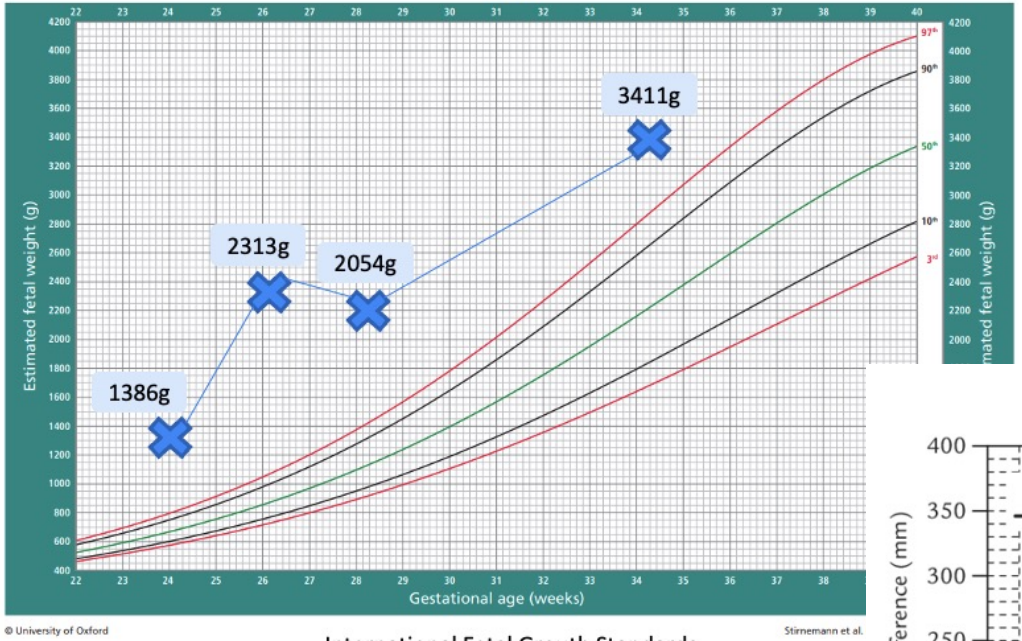

International Fetal Grouth Standards

Consorci Sanitari Integral

PERIMETRE ABDOMINAL

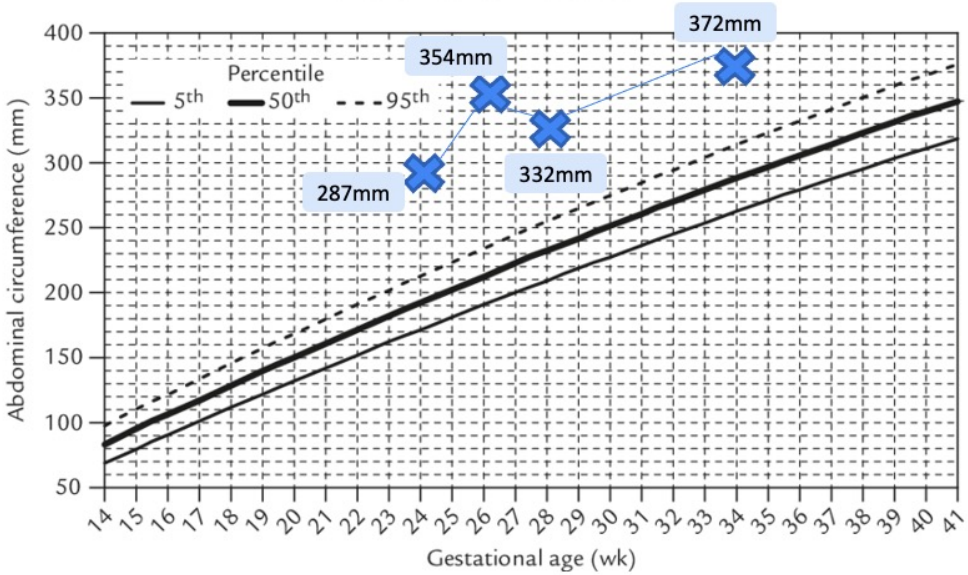

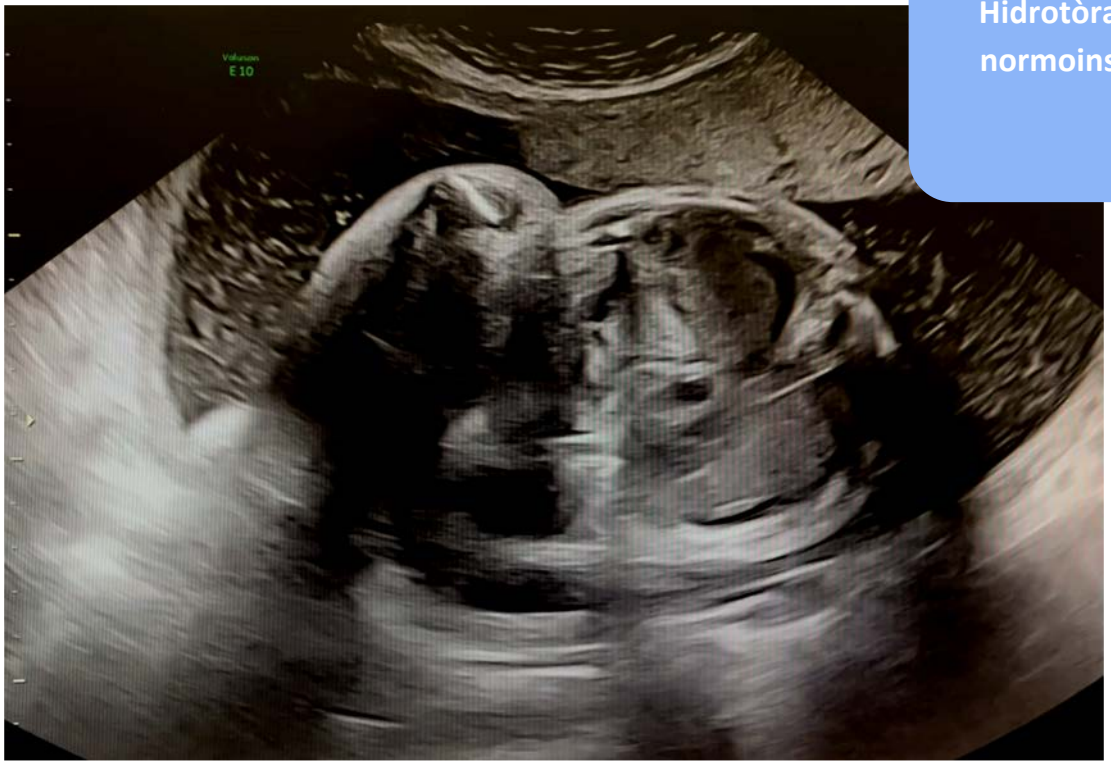

Hidrotòrax unilateral, shunts normoinserts. Ascitis severa.

ILA 34 cm

34.1 sg

Sant Joan de Déu
Barcelona · Hospital

FINALITZACIÓ DE L'EMBARÀS

Consorci Sanitari Integral

- RPM **34.3 setmanes**
- **Cesària electiva 34.4 sg** per ascitis fetal severa (prèvia maduració pulmonar fetal)
- Nadó sexe masculí, APGAR **6/6/9**, pH 7.31

CONTROL POSTNATAL

- UCI: IOT 35 dies → VNI 75 dies
- Nutrició enteral adaptada
- ID secundària → shock sèptic per *Klebsiella oxytoca*, sense seqüel·les
- CMV congènit d'adquisició tardana (2 reactivacions)

Actualment té 9 mesos i ha evolucionat favorablement

CAS CLÍNIC 2

Consorci Sanitari Integral

ANTECEDENTS

- 29 anys
- Sense antecedents médico-quirúrgics d'interés
- TPAL 2022 (2 eutòcics sans, 1 GEU MTX, 1 AE)
- Natural de Marroc
- Parella consanguínia

GESTACIÓ ACTUAL

- Inici tardà control gestacional (14.1 setmanes)
- Serologies maternes negatives
- GS Rh B+, Coombs indirecte negatiu

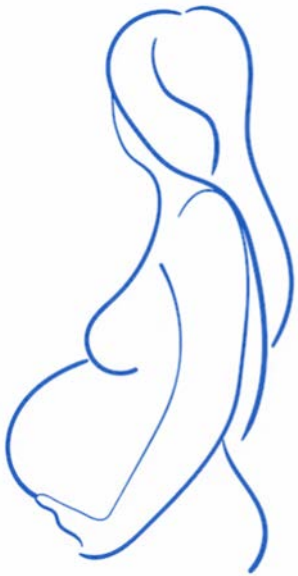

ECOGRAFIA 14.1 SETMANES

Edema subcutani, ascitis i vessament pleural

No signes de fallida cardíaca ni malformacions aparents

- Rebutja procediment invasiu
- DNA fetal **no aneuploïdies**

Consorci Sanitari Integral

19.4 sg

22.4 sg

Consorci Sanitari Integral

Hidrops progressiu + Anhidramnis

25.4 sg

PFE

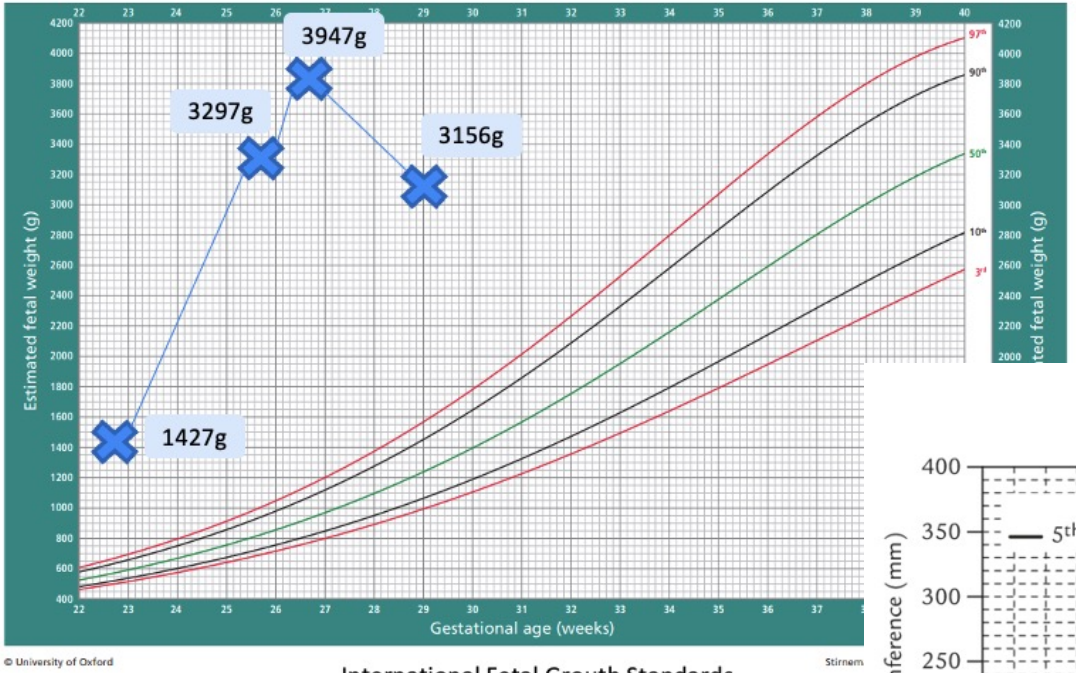

International Fetal Grouth Standards

Consorci Sanitari Integral

PERIMETRE ABDOMINAL

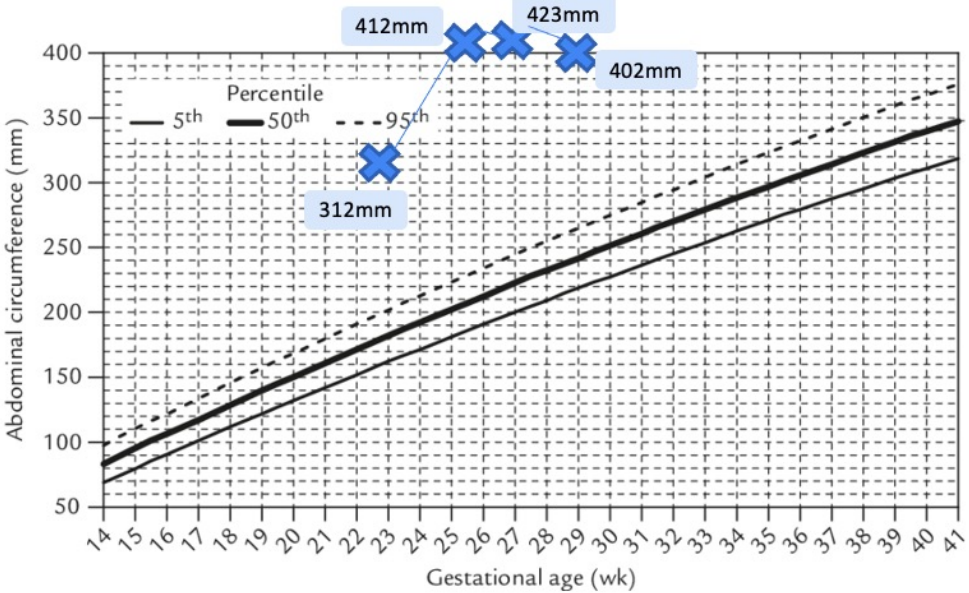

No desitja ILE

27.5 sg

Consorci Sanitari Integral

SJD Sant Joan de Déu Barcelona · Hospital

Consorci Sanitari Integral

EVOLUCIÓ

- **Èxitus fetal** 30.3 setmanes

- Part vaginal (H. Ceuta) de nadó hidròpic (**3345g**)

- Eritema generalitzat, pell escaldada que es desprèn amb facilitat, **hidrops generalitzat**, edema nucal, fàcies “tosca” i edematosa. GGEE masculins edematosos. Cordó umbilical 3 vasos, edematitzat

- Estudis **pendents**
  - Array i exoma
  - CMV i PB19
  - Cultiu fetal
  - Estudi anatòmic placenta

HIDROPS FETAL

Consorci Sanitari Integral

- Acumulació líquid intersticial **≥2 compartiments extravasculars** fetals
  - Vessament pleural/pericàrdic
  - Ascitis
  - Edema subcutani

- Causa
  - **No immune** (>90%)
  - Immune (<10%)

- Prevalença: desconeguda

HIDROPS FETAL NO IMMUNE

Cardiovascular	35-40%
Hematològica	10-27%
Cromosomopaties	7-16%
Infeccions	5-10%
Anomalies toràciques i limfàtiques	10%
Síndromes genètics	5-10%
STFF i TRAP	3-10%
Urinària	2-3%
Altres causes	11-29%
Desconeguda	15-25%

CONCLUSIONS

Consorci Sanitari Integral

1. Pronòstic **desfavorable** en la majoria dels casos
2. Mortalitat perinatal elevada (**55-98%**, depenent de etiologia)
3. Alguns casos evolucionen favorablement
4. Disposar de **diagnòstic etiològic** permet optimitzat maneig prenatal

Societat Catalana d'Obstetrícia i Ginecologia

Consorci Sanitari Integral

MOLTES GRÀCIES

Dra. Ona Alsinet Reig

Resident tercer any - Consorci Sanitari Integral (Hospital General Hospitalet)