Societat Catalana d'Obstetrícia i Ginecologia · L'Acadèmia · Secció Ecografia i Medicina Fetal, Societat Catalana d'Obstetrícia i Ginecologia

INTERRUPCIÓ DE L´ARC AÒRTIC

Ana Ruiz Senent[1]

I.Ros [1], L. Martín1, A. Guarque[1], M. López[1], M. Jané[1],M. Inglès[1],L. Puerto[1], Carretero J [2], M. Ballesteros [1]

[1]*Hospital Universitari de Tarragona Joan XXIII*
[2]*Hospital Maternoinfantil Sant Joan de Déu de Barcelona*

HJ23
Hospital Universitari Joan XXIII
ICS Camp de Tarragona

CAS CLÍNIC

○ ANTECEDENTS PERSONALS

AP: **Trastorn esquizotípic** de la personalitat

TPAL: 1112 (PE 35 w, PE 40 w, 1 IVE)

○ CONTROL GESTACIONAL

ECO 1er trimestre: sense troballes ecogràfiques patològiques

CRIBRATGE D'ANEÜPLOIDÍES

Screening T21: Risc intermig (1/397) → Rebutja ADN fetal en sang materna

Screening T18/13: Risc baix (1/3197)

Screening preeclampsia: Risc baix (1/5583)

CRIBRATGE DE PREECLAMPSIA

Baix Risc (1/5583)

COMP
10367613 EG=20s6d
MI 0.9
RM7C
95Hz/ 8.5cm
20°/2.9
2/3 Trim. Cardiac/OB
HI M 7.80 - 4.50
Gn -1
C8/M16
FF2/E2
SRI II 3/CRI 1
Voluson
E10

HJ23

ECOGRAFIA MORFOLÒGICA

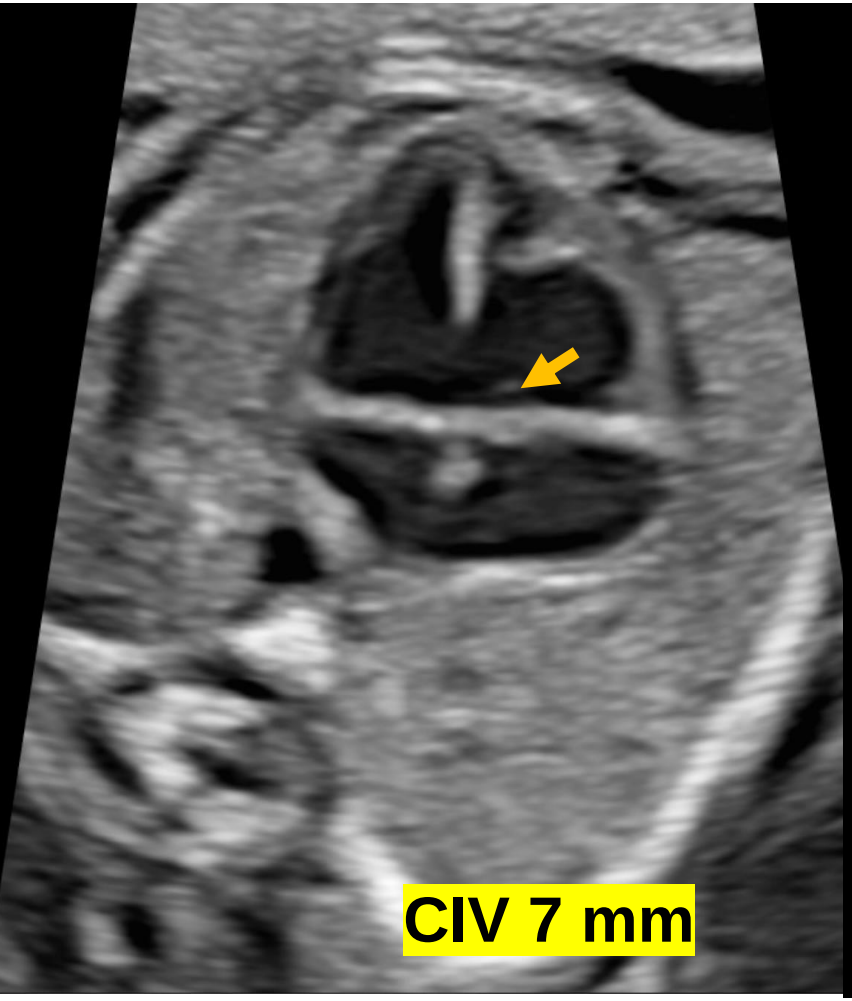

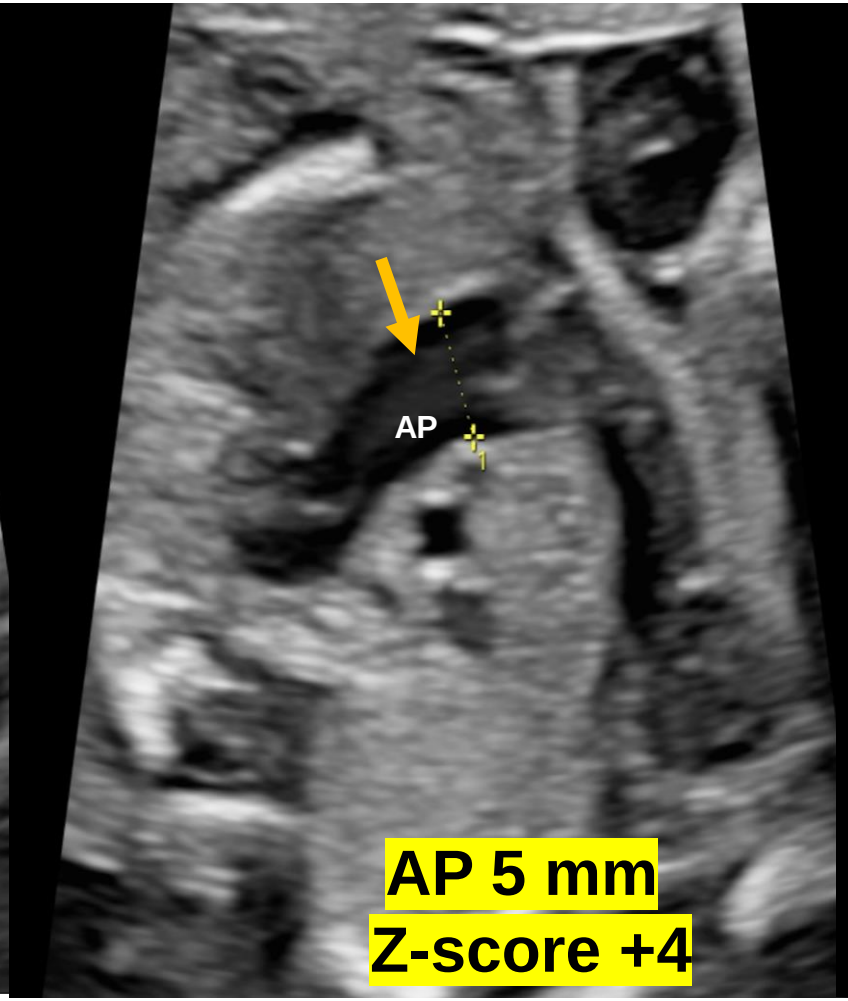

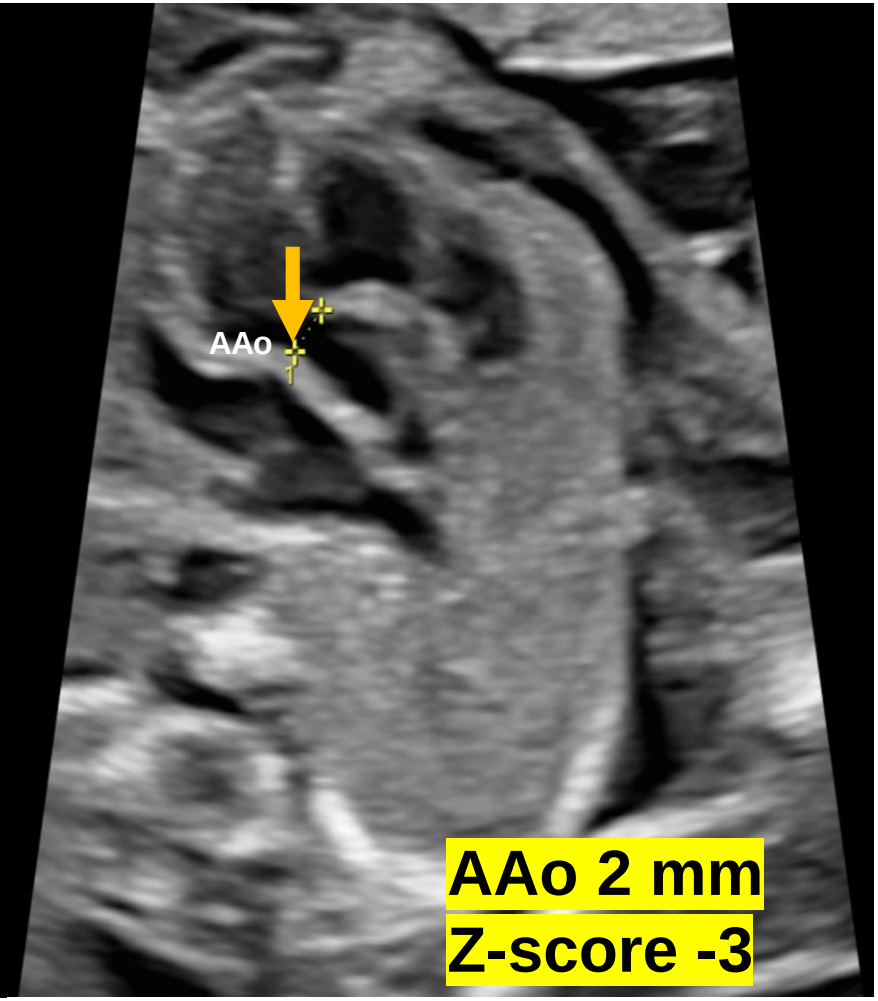

AMNIOCENTESIS

Array CHG: **DUPLICACIÓ** del braç llarg del cromosoma 22q11.23 distal.

- Dismòrfies facials (74%)
- Defectes cardíacs ✓
- Epilèpsia
- Hipotonia
- Alteració del desenvolupament (93%)
- Retard del creixement ✓
- Trastorns neuropsiquiatrics (esquizofrènia) (26%)

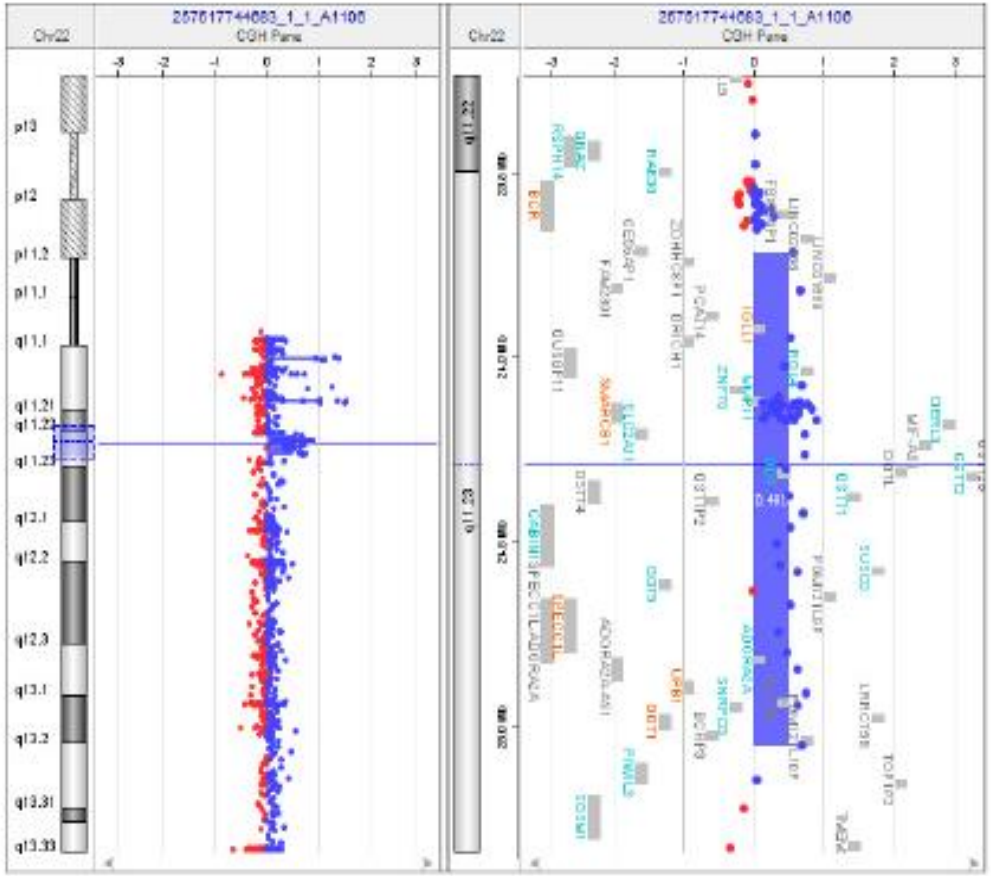

Figura 1: Imatge mostrant la duplicació 22q11.23 (DNA del fetus marcat amb Cy5, blau).

HJ23

ECOGRAFIES DE SEGUIMENT

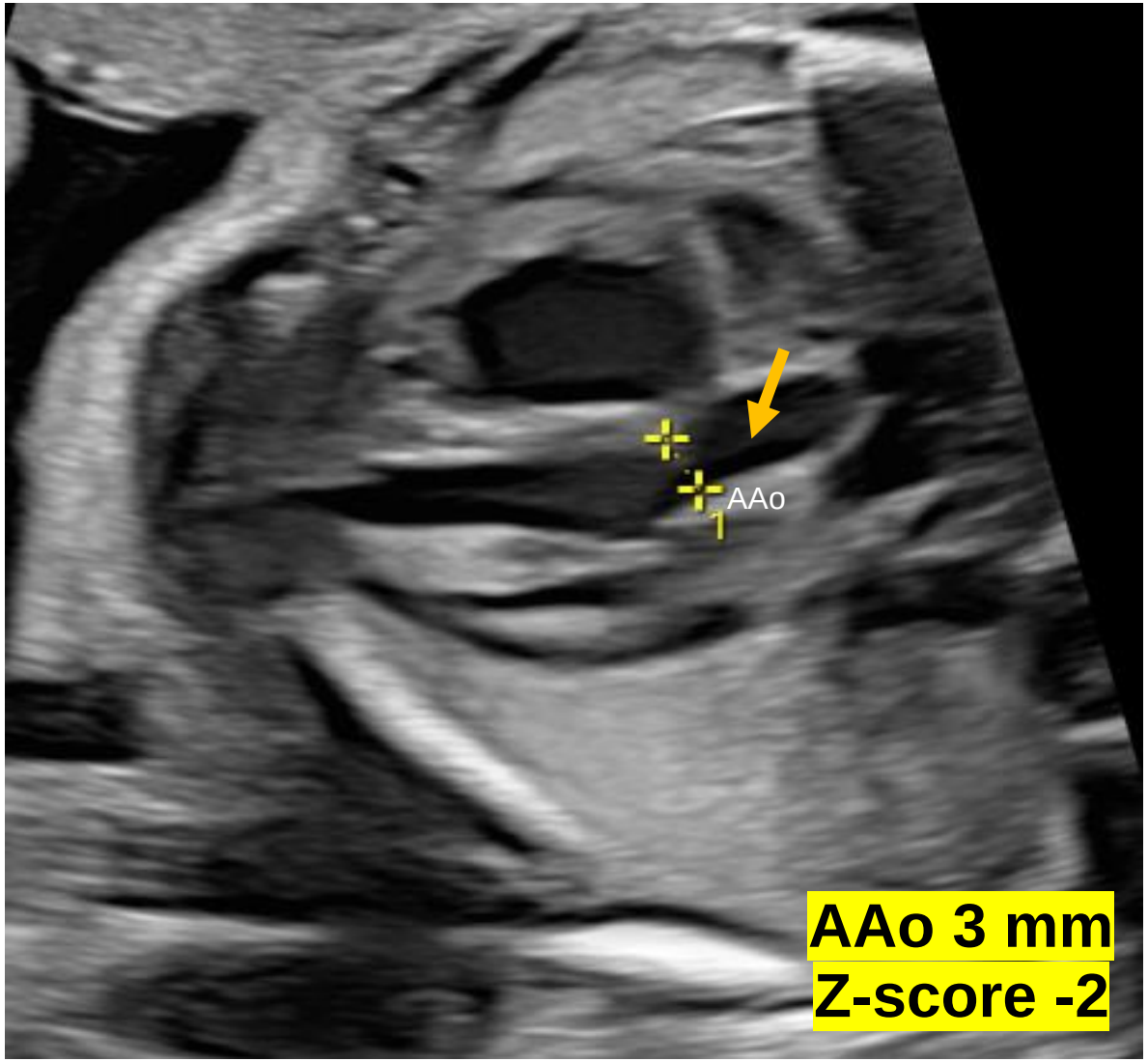

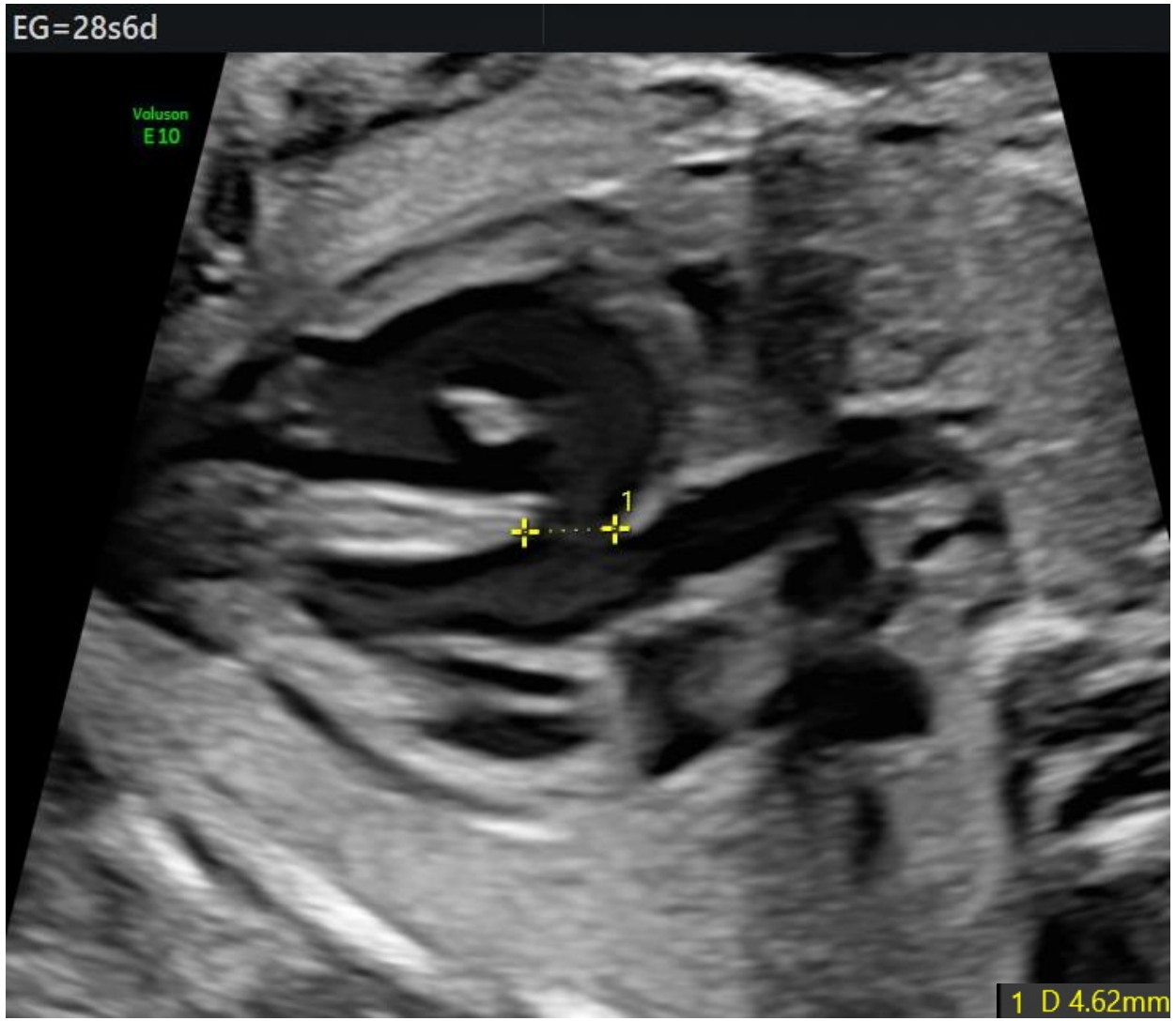

HJ23

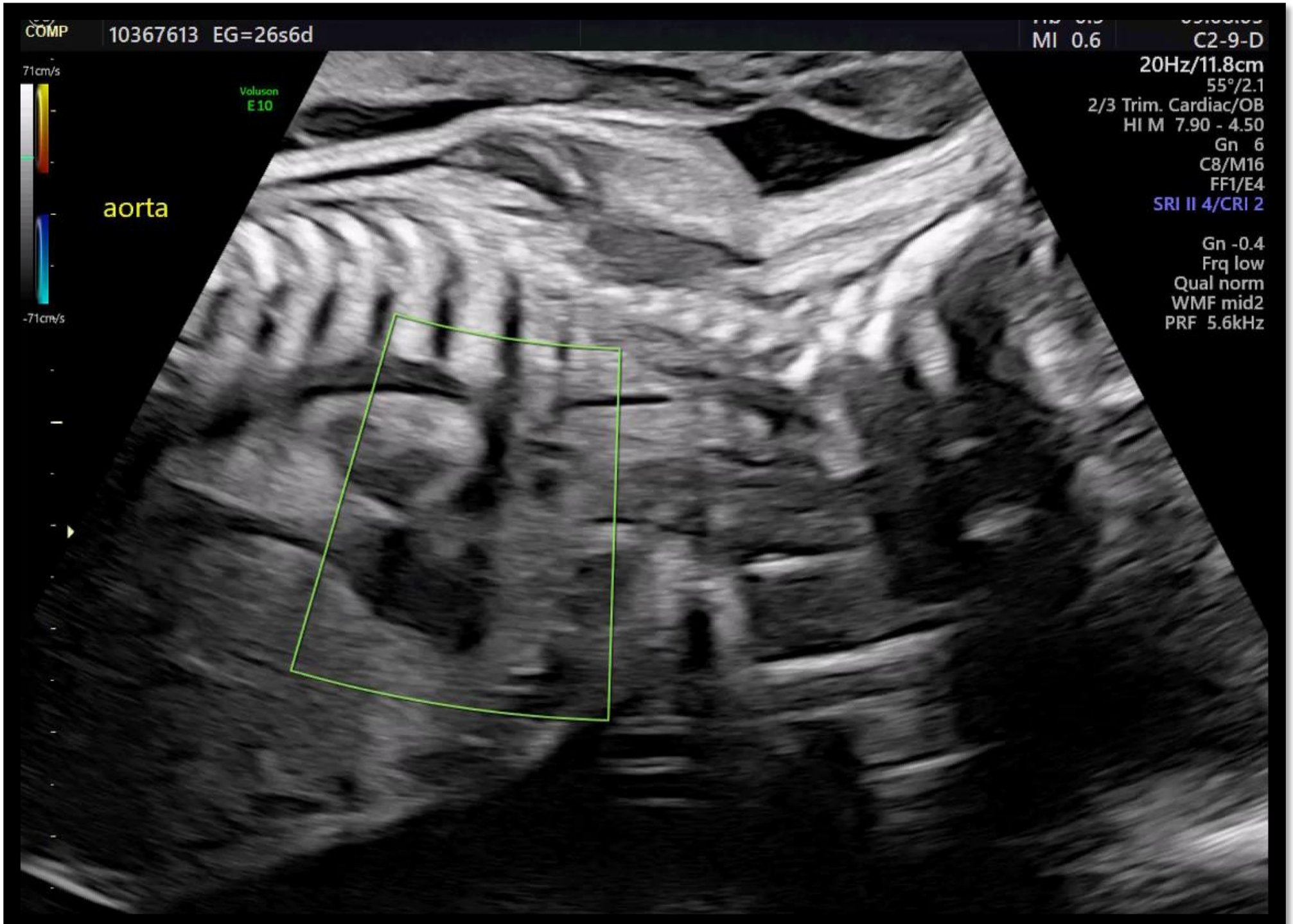
COMP
10367613 EG=26s6d
MI 0.6
C2-9-D
20Hz/11.8cm
55°/2.1
2/3 Trim. Cardiac/OB
HI M 7.90 - 4.50
Gn 6
C8/M16
FF1/E4
SRI II 4/CRI 2
Gn -0.4
Frq low
Qual norm
WMF mid2
PRF 5.6kHz
71cm/s
-71cm/s
Voluson
E10
aorta

HJ23

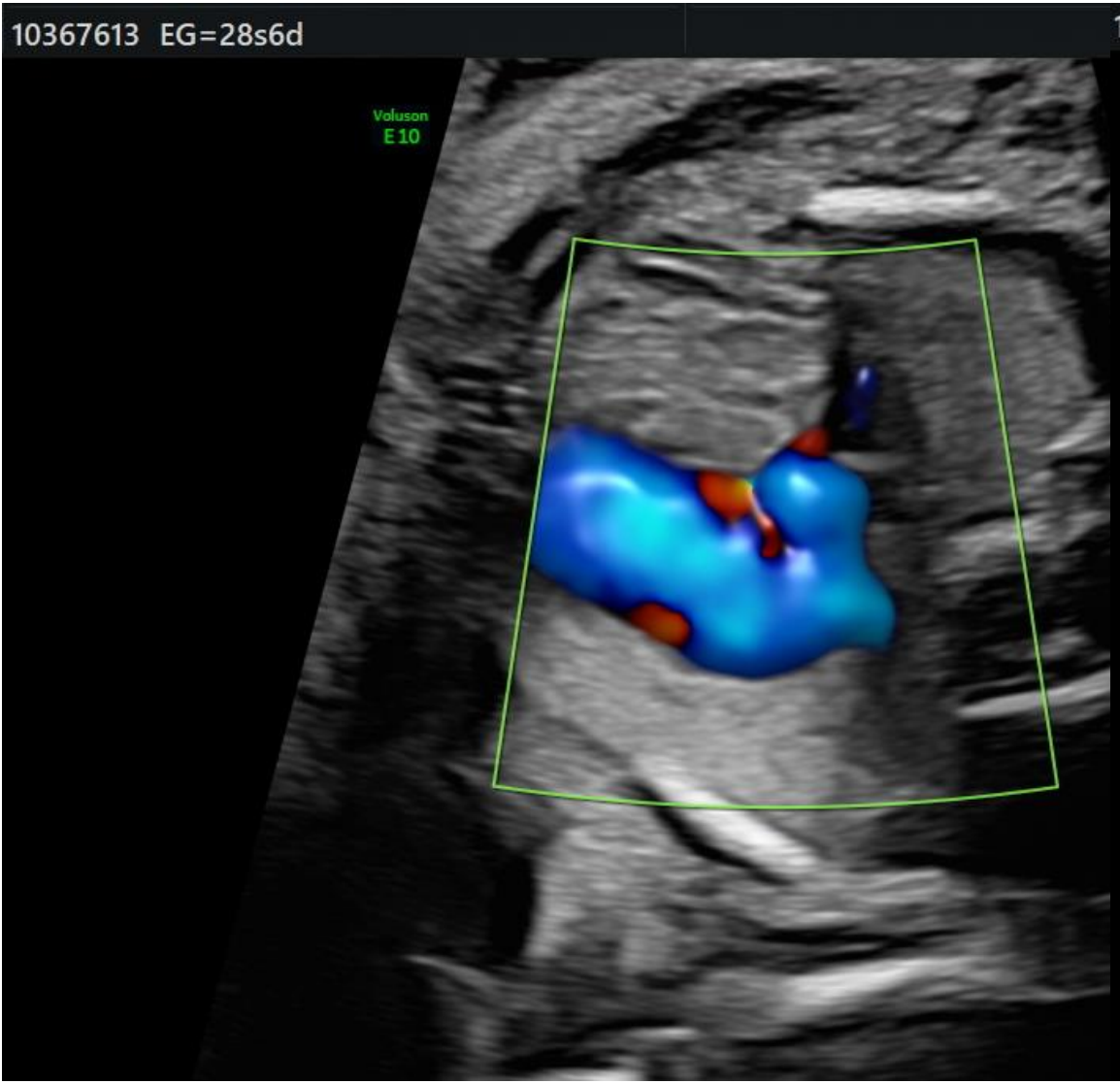
10367613 EG=28s6d
Voluson
E 10

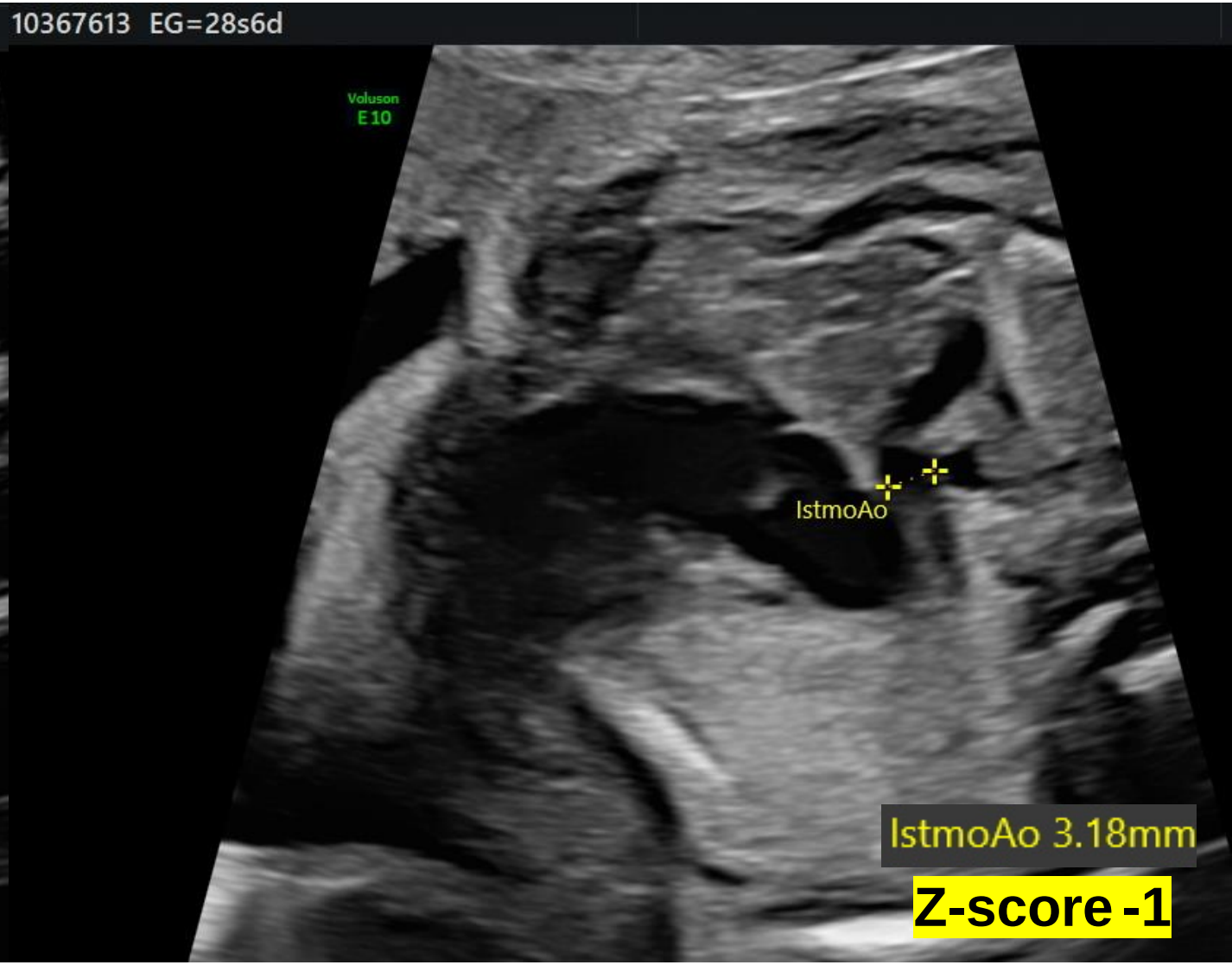
10367613 EG=28s6d
Voluson
E 10
IstmoAo
IstmoAo 3.18mm
Z-score -1

HJ23

COMP
10367613 EG=31s6d
MI 0.6
C2-9-D
79Hz/11.8cm
30°/2.1
2/3 Trim. Cardiac/OB
HI M 7.90 - 4.50
Gn -5
C8/M16
FF1/E4
SRI II 4/CRI 2
Voluson
E10

HJ23

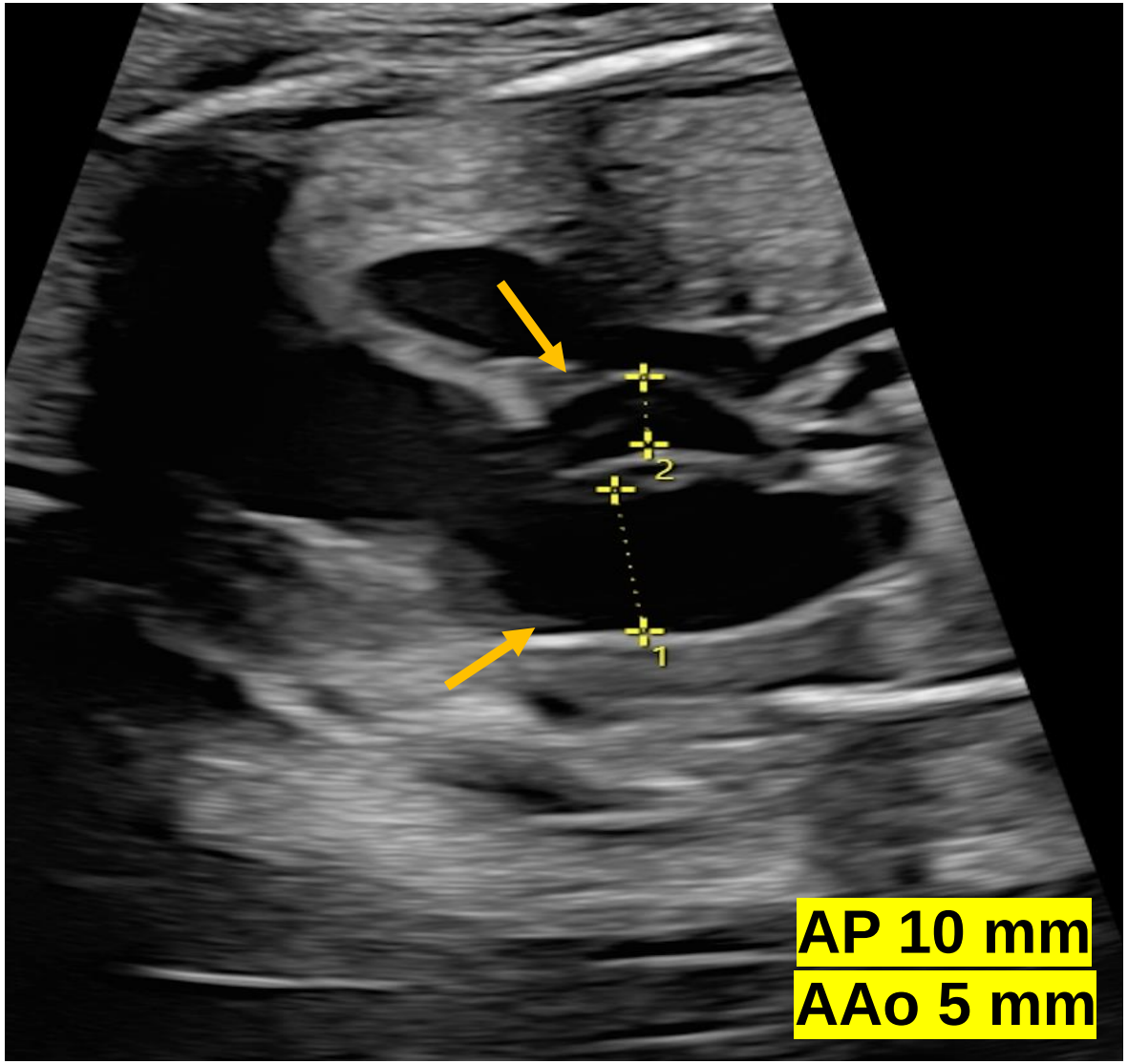

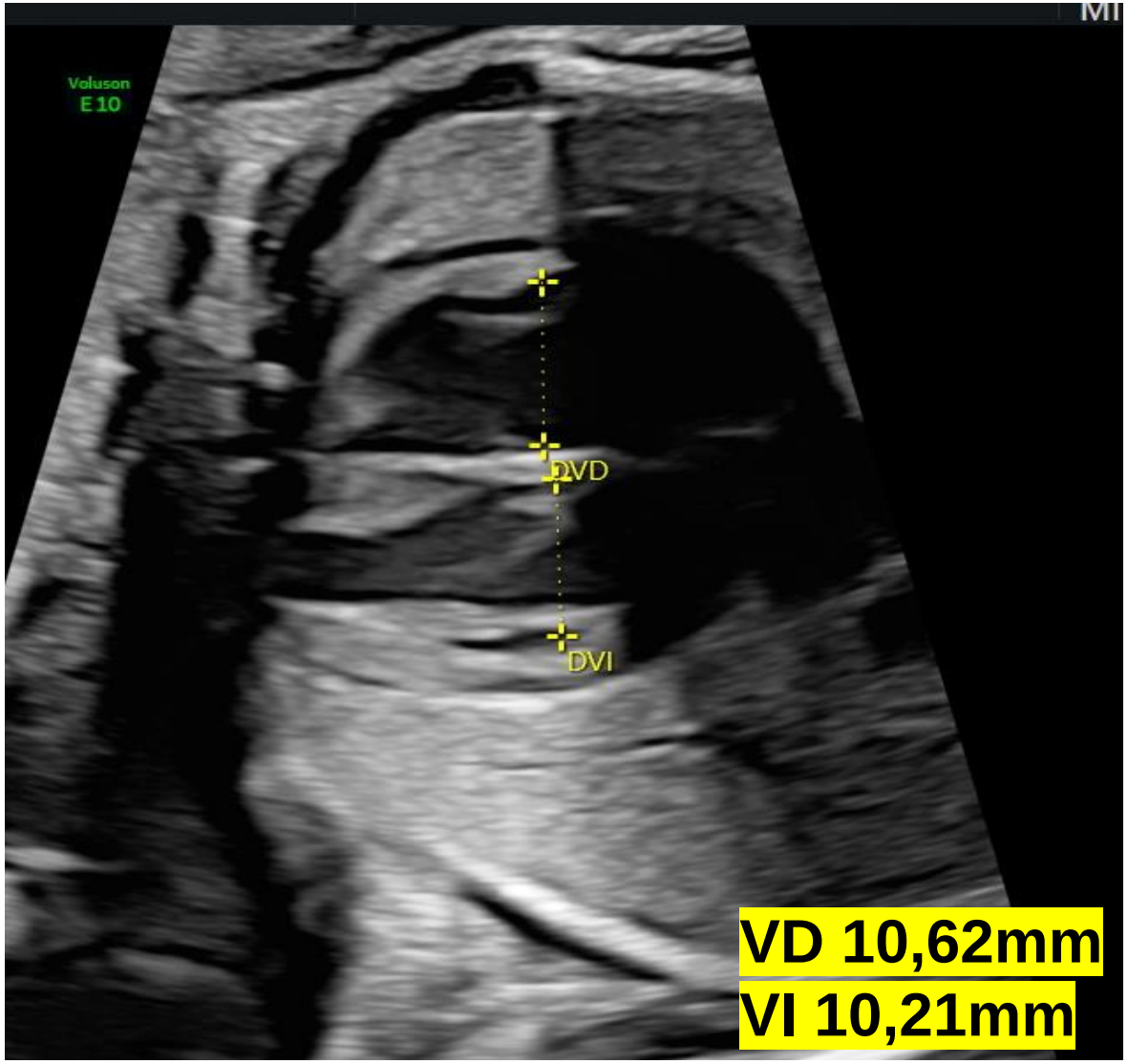

HJ23

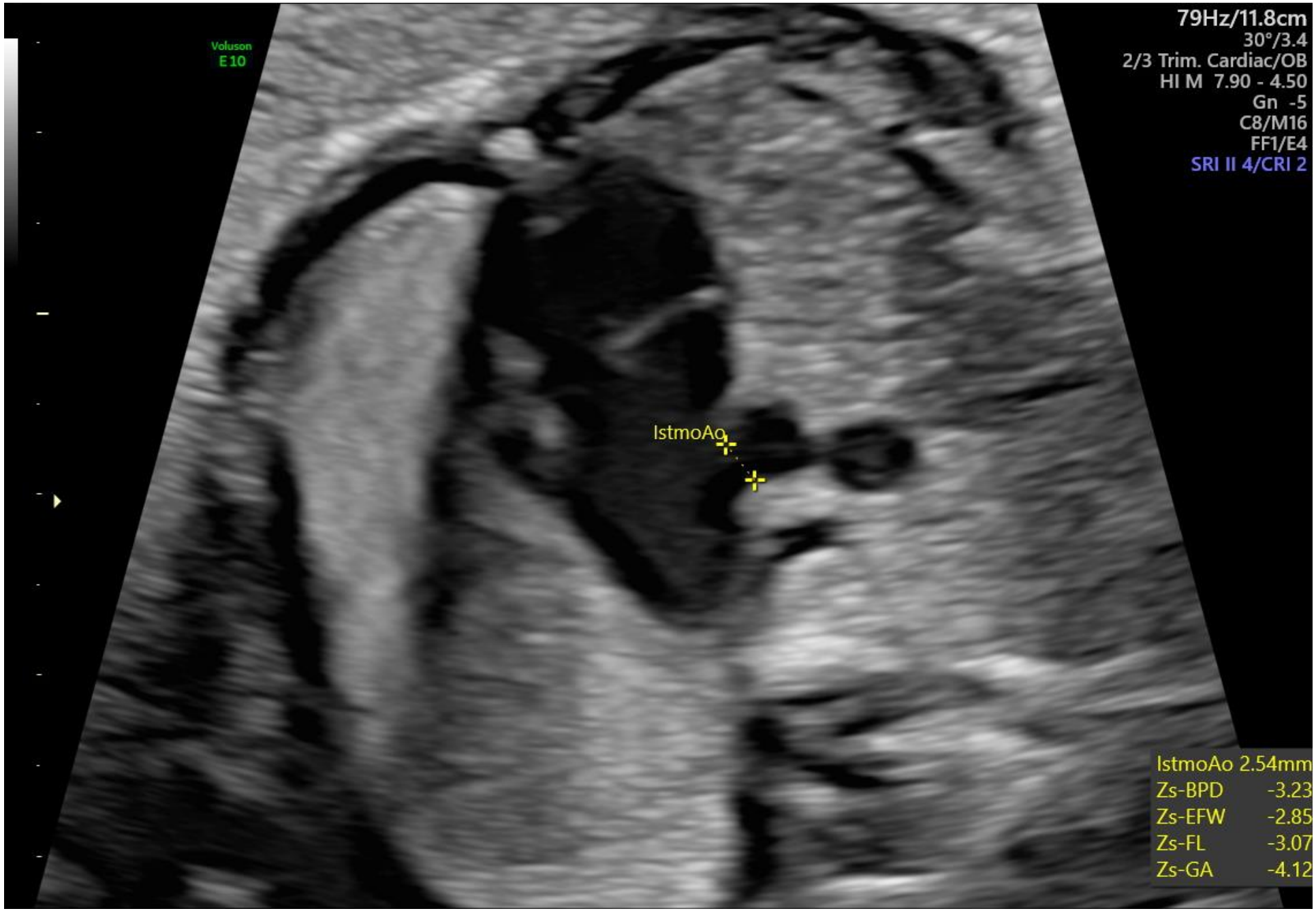
Voluson
E10
79Hz/11.8cm
30°/3.4
2/3 Trim. Cardiac/OB
HI M 7.90 - 4.50
Gn -5
C8/M16
FF1/E4
SRI II 4/CRI 2
IstmoAo
IstmoAo 2.54mm
Zs-BPD -3.23
Zs-EFW -2.85
Zs-FL -3.07
Zs-GA -4.12

HJ23

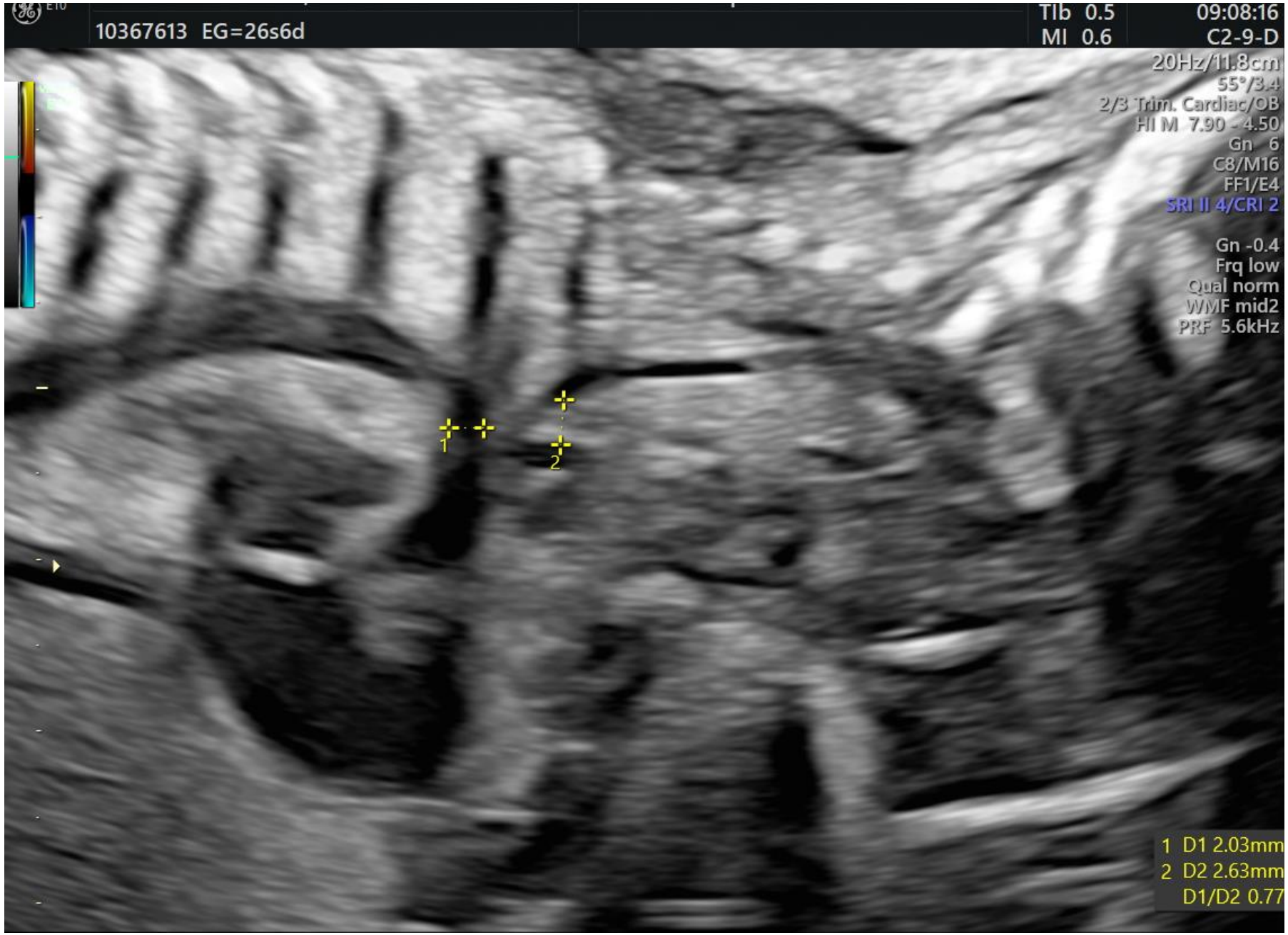

Índex CSAi:
2.63/2,03 = 0,77

HJ23

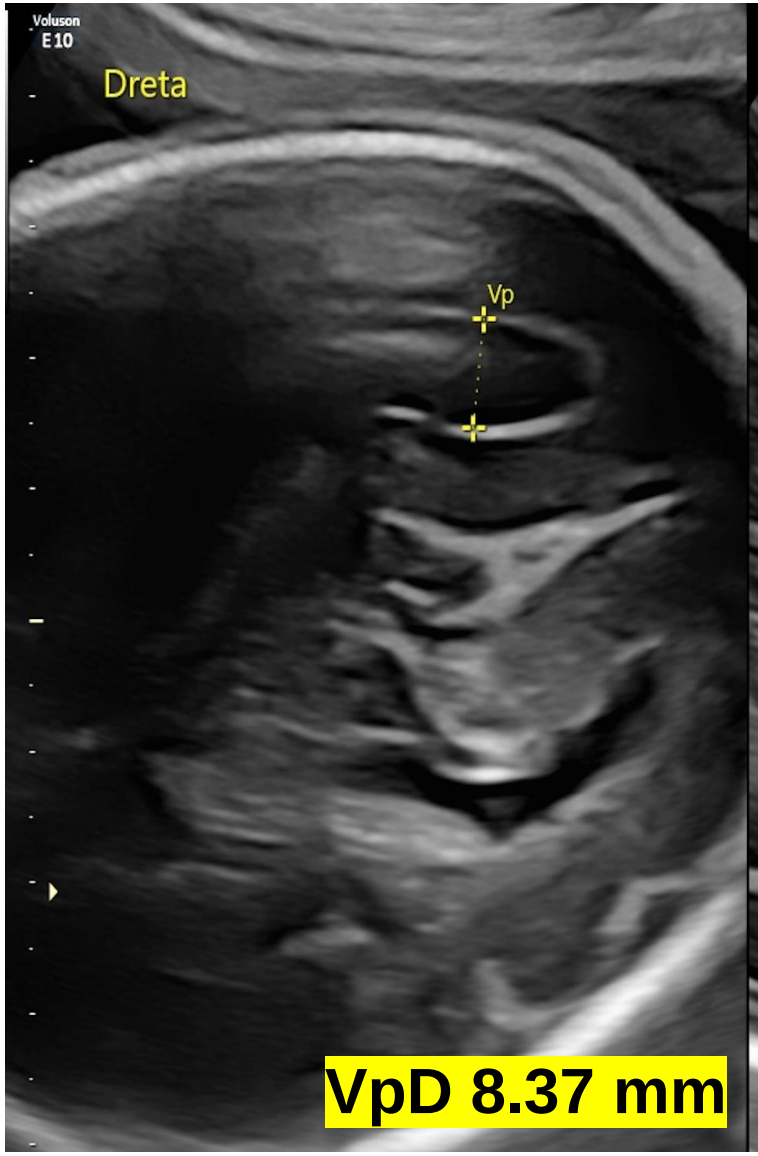

VpD 8.37 mm

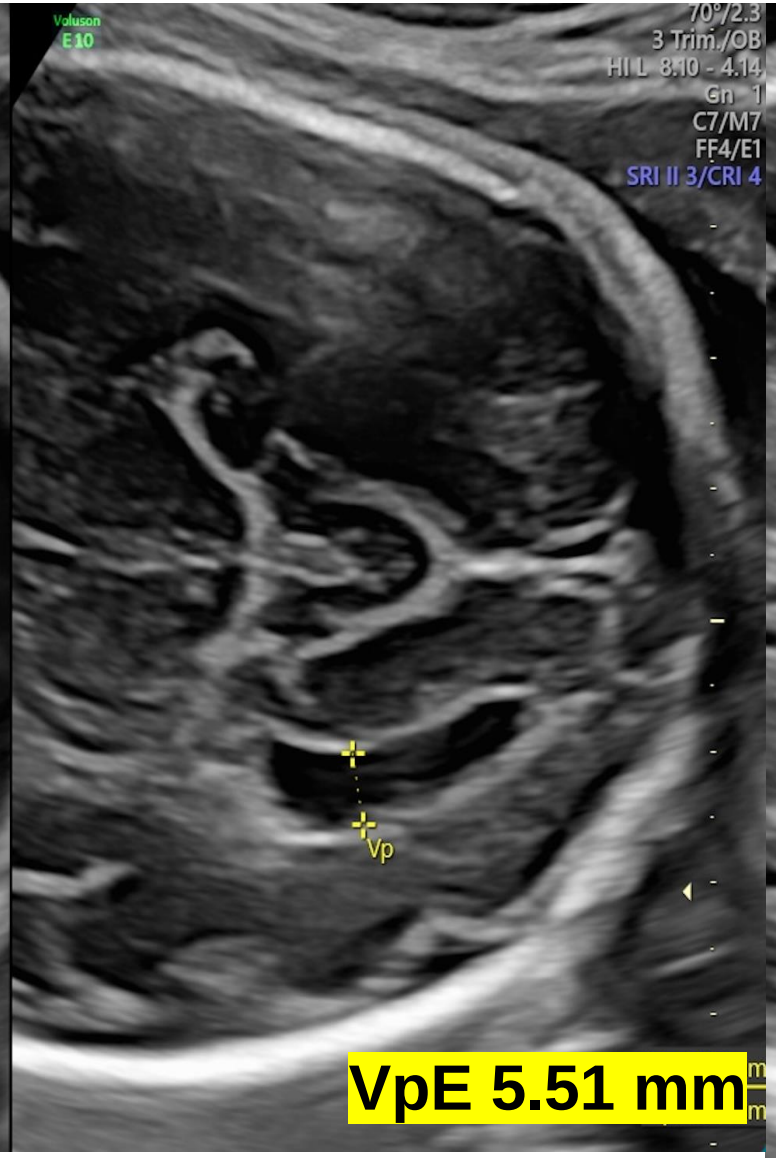

VpE 5.51 mm

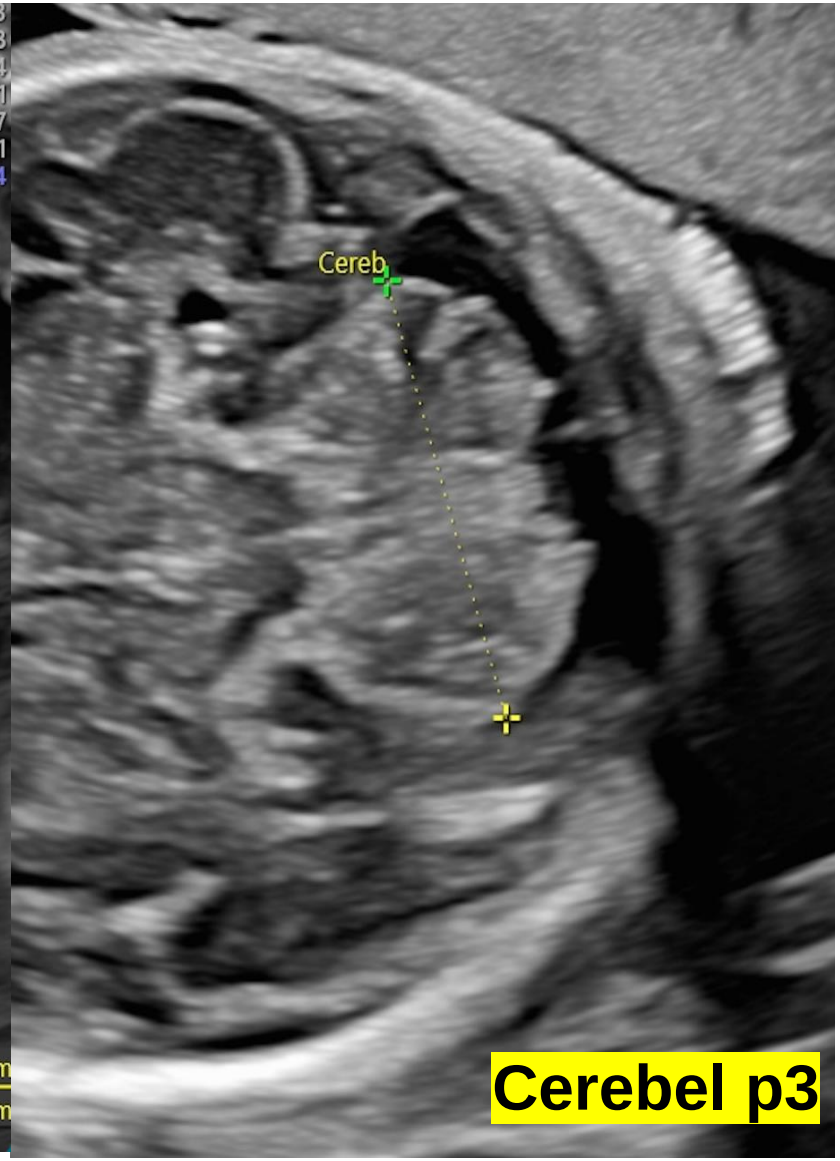

Cerebel p3

HJ23

SEGUIMENT POSTERIOR

- Part eutòcic, RPM 36+5 w, Nen 2345 gr (p5), Apgar 9/10
- **EVOLUCIÓ POSTNATAL**
  - Al **naixement** → Prostaglandines
  - **Angio TAC**:
    - Interrupció de l'arc aòrtic tipus A amb gran ductus permeable
    - Arc transvers (Z-score -2.4)
    - Vàlvula aorta bicúspide amb estenosis (Z-score -2.3)
    - Anell pulmonar i branques pulmonars aumentades de mida
    - CIV subaòrtica àmplia
  - **6d vida** → Reparació de l'arc aòrtic, lligadura del DAP i banding de l'artèria pulmonar

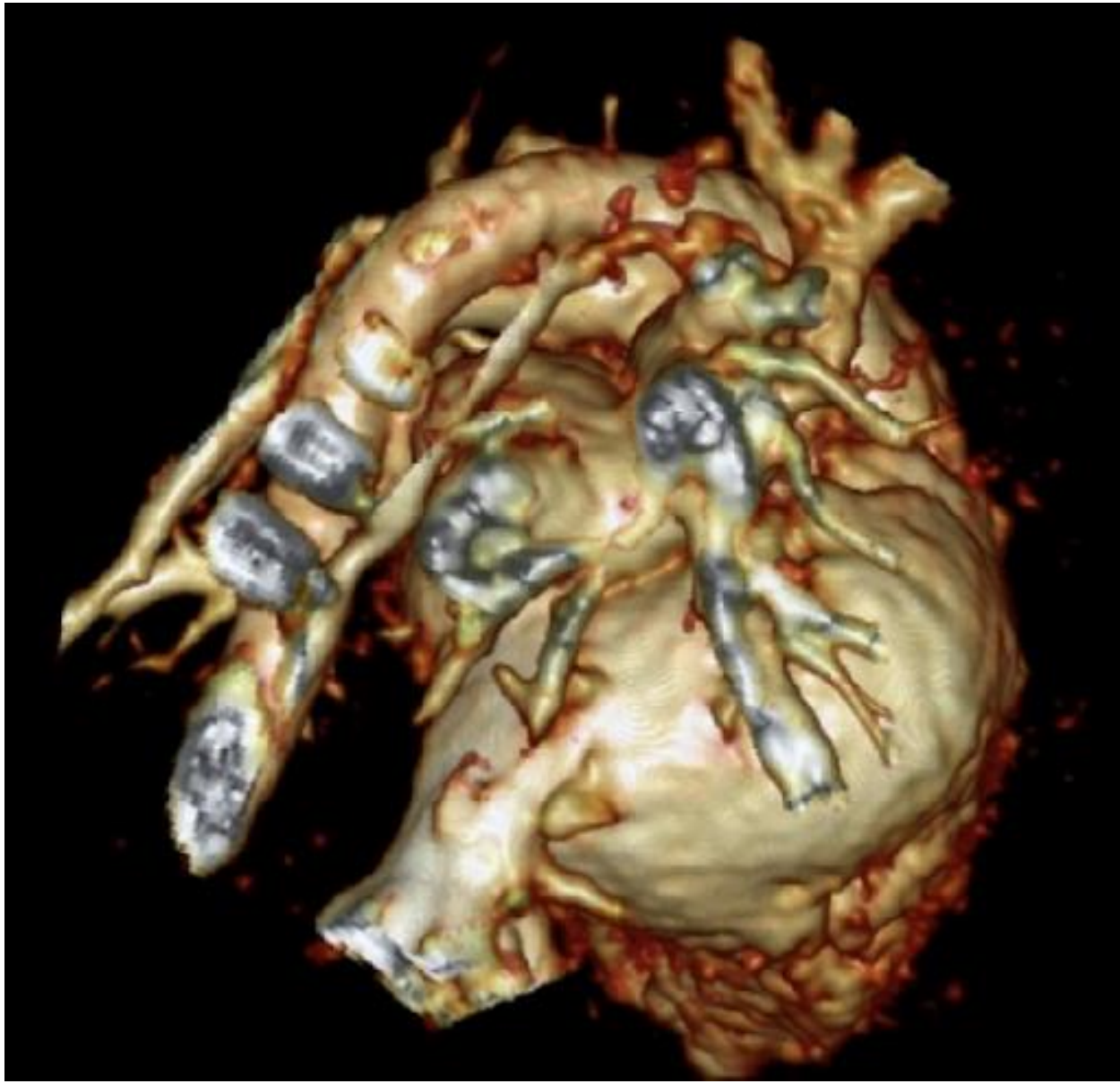

Agraïment cessió imatge H.U.Sant Joan de Deu Barcelona

HJ23

TIPUS D'INTERRUPCIÓ D'ARC AÒRTIC

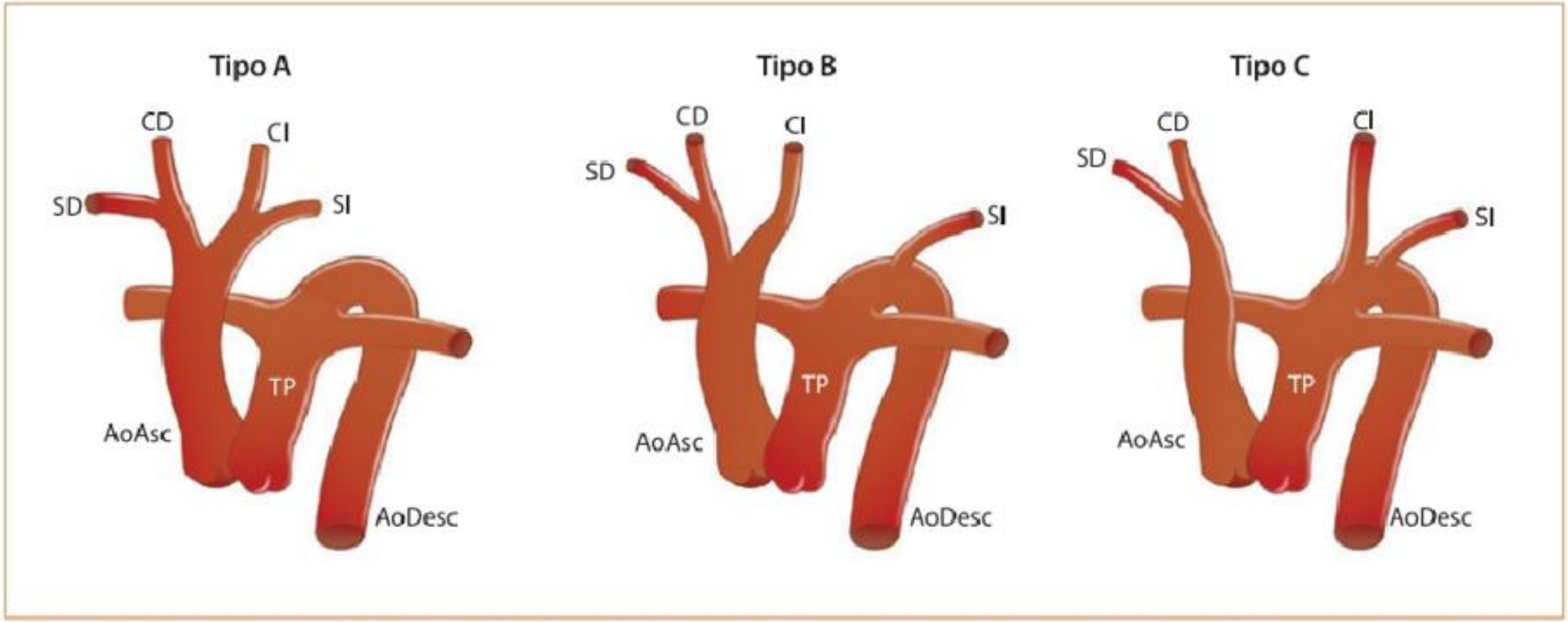

Tipus A (45%)
CD>CI (no CIV)
Diàmetre P>Ao
Millor pronòstic

Tipus B (53%)
CIV subaòrtica
Diàmetre P>Ao
Microdelecció 22q11

Tipus C (<5%)
Pitjor pronòstic

HJ23

Imatge de Cardiología pediátrica y cardiopatías congénitas del niño y del adolescente, CTO editorial 2015

DIAGNÒSTIC DIFERENCIAL

	Co Aorta	IAA
Incidència	5-8%	0,003/1000
Ass. Genètica	35% Aneuploïdies (Sd.Turner)	50% Tipo B (Deleció 22q11)
Troballes ecogràfiques	4C (VD > VE) 3VT (P>Ao) CIV	4C (VD = VE) 3VT (P>Ao) CIV (+ freq. tipus B)
Malformacions Extracardíaques	30%	Assoc. deleció 22q11
Supervivència	> 95% a 10 anys	> 90% a 10 anys

ES POT MILLORAR LA DETECCIÓ??

Z-score Istme aòrtic < -2 en el tall parasagital

Index (CSAi): Ao transverse diameter (mm) / Carotid to subclavian artery < 0,78-0,81

Cut-off value LCA – LSA < 2,55 mm (¿?)

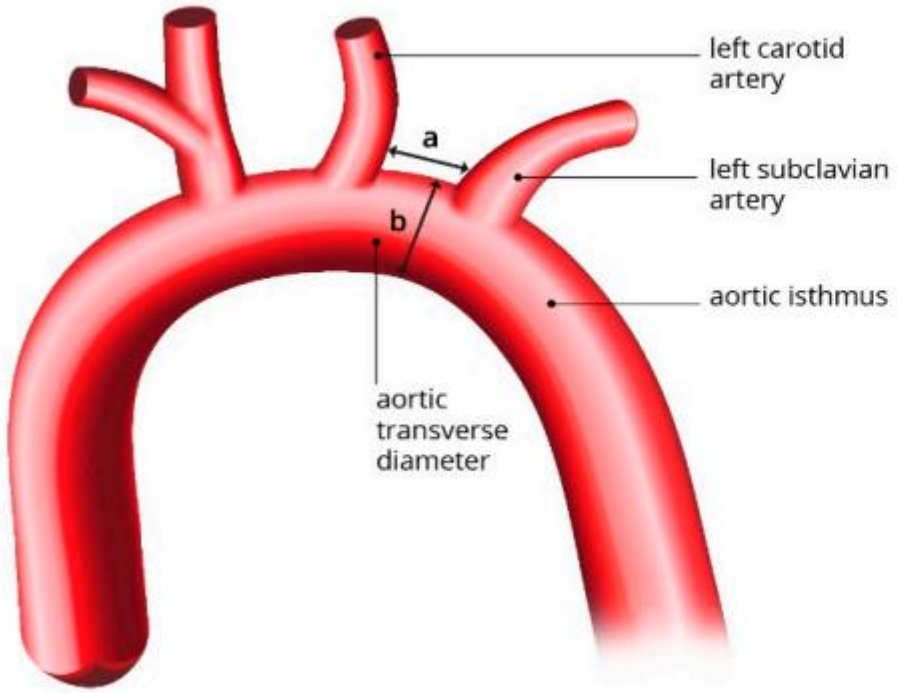

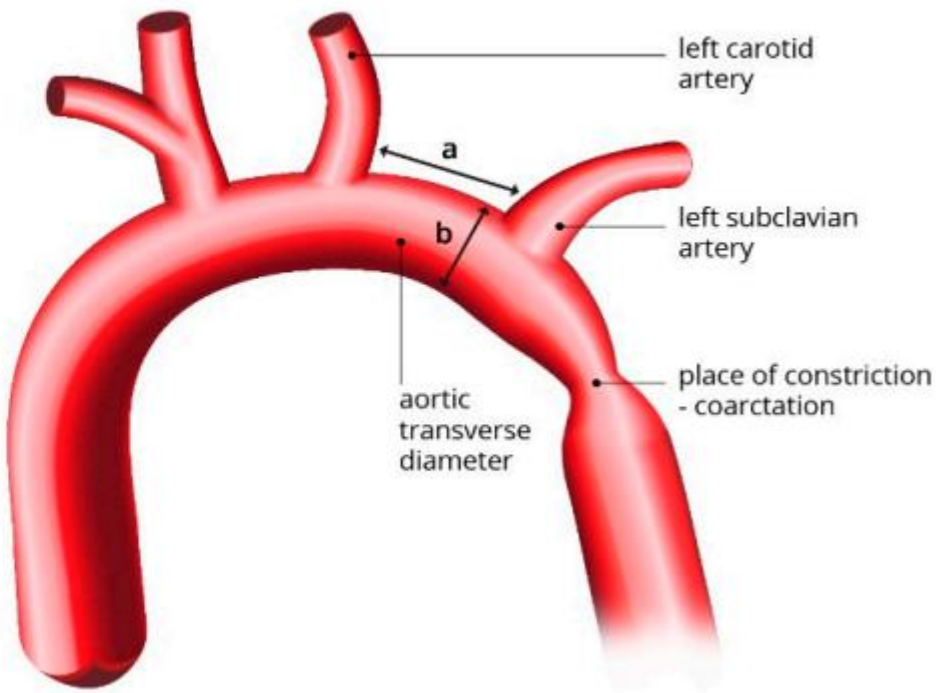

HJ23

Zych-Krekora et al. O. The Predictive Value of the CSA Index in the Prenatal Diagnosis of Aortic Coarctation in Ultrasound Examination Performed during the Second Trimester. *J. Clin. Med.* **12**, 5190 (2023).

TAKE HOME MESSAGES

- La patologia d'arc aòrtic més freqüent és la **Coartació Aòrtica.**
- El grau més sever de Coartació Aòrtica és la **Interrupció d'Arc Aòrtic**.
- Existeixen **nous paràmetres** per predir el risc de Coartació aòrtica postnatal.
- Diagnòstic definitiu és postnatal.
- El pronòstic vindrà donat per la mida de la lesió i la patologia associada.

Us hi esperem !!!!

13

Congrés Català
d'Obstetrícia
i Ginecologia

12 i 13 de desembre de 2024
Palau de Congressos de Tarragona

Societat Catalana d'Obstetrícia i Ginecologia

L'Acadèmia
FUNDACIÓ ACADÈMIA DE CIÈNCIES MÈDIQUES I DE LA SALUT DE CATALUNYA I BALEARS