Teratoma Sacrococcigi:

Una Anàlisi Prenatal Integral, Abordatge Multidisciplinari i Resultats Obstètrics.

A propòsit d'un cas...

Lázaro Rodríguez M; Zientalska Fedonczuk AM; Hurtado Lupiáñez I; García García A; Naqui Xicota L; De Diego Suárez M; Comas Gabriel MC
Hospital Universitari Germans Trias i Pujol

www.freepik.es/foto-gratis/doctor-realizando-ecografia-su-paciente-embarazada_9501372.htm

XXXI Jornada Catalana de Diagnòstic Prenatal Ecogràfic.
22 de març de 2024. Palau de Congressos de Girona.

Societat Catalana d'Obstetrícia i Ginecologia

L'Acadèmia
FUNDACIÓ ACADÈMIA DE CIÈNCIES MÈDIQUES I DE LA SALUT DE CATALUNYA I DE BALEARS

Aquesta entitat dona suport als Objectius de Desenvolupament Sostenible

Secció Ecografia i Medicina Fetal
Societat Catalana d'Obstetrícia i Ginecologia

Mèdico-quirúrgics

- ➔ 32 anys. Natural de **Pakistan**.
- ➔ **Barrera idiomàtica parcial.**
- ➔ No AMC. No hàbits tòxics.
- ➔ No AP ni IQ d'interès.

Gineco-obstètrics

- ➔ FUR: 17/12/2022; PARA: **1001** (**Fòrceps** 2020: 2930 g, **inducció per sospita CIR I**).
- ➔ **Control gestacional iniciat al segon trimestre.**
- ➔ **O'Sullivan 201. TTOG: patològic → Diabetis gestacional.**
- ➔ Resta control normal.

Derivada al nostre centre a les 31,1 setmanes per troballes ecogràfiques compatibles amb un quist sacre.

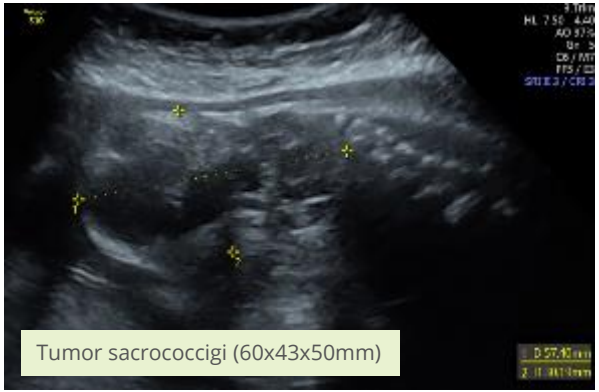

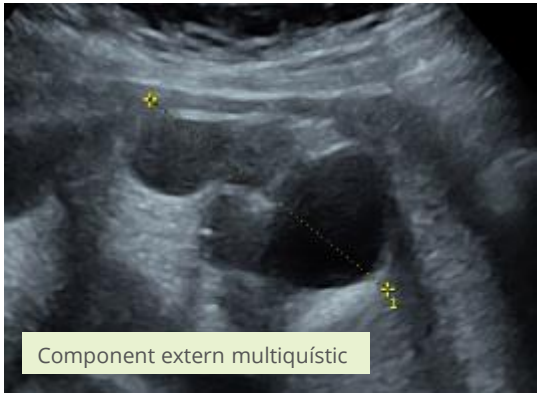

Ecografia Obstètrica: 31,1 setmanes.
Creixement fetal correcte. LAN.

Imatge pelviana heterogènia, mal delimitada, de 60x43x50mm, d'ecogenicitat mixta sòlid-quística, amb un component extrapelvià multiquístic i un component intrapelvià microquístic, suggestiu de teratoma sacrococcigi.

Ecocardiografia fetal: Normal.

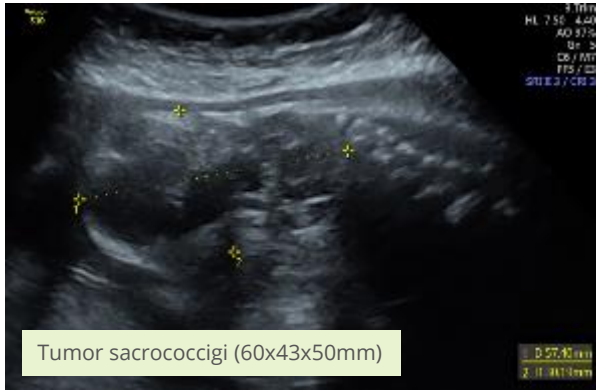

Tumor sacrococcigi (60x43x50mm)

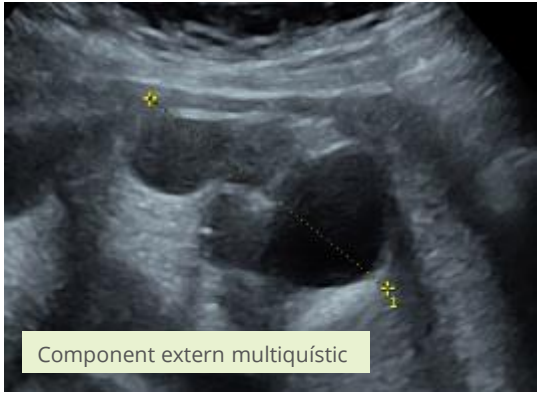

Component extern multiquístic

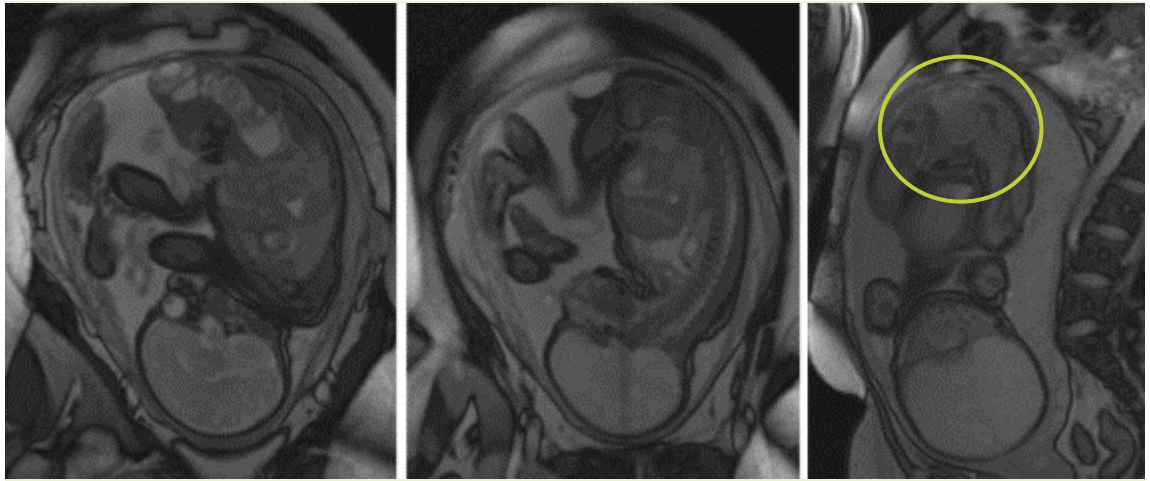

RMN fetal: *"Troballes compatibles amb* ***teratoma sacrococcigi tipus III*** (94x52x49mm)*"*

Assessorament Multidisciplinari

- Obstetrícia, Cir. Pediàtrica, Neonatologia i Radiologia intervencionista.
  - Pronòstic i complicacions.
  - Via del part.
  - Maneig postnatal.
  - Expectatives quirúrgiques.

Controls ecogràfics

- Creixement teratoma (135x72x70mm).
- Quist superior a bufeta sobrepassa pol inferior ronyó dret.
  - Ureterohidronefrosi dreta grau III.
- No descompensació cardíaca hiperdinàmica.

Cas Clínic / **Controls ecogràfics**

germanstriashospital

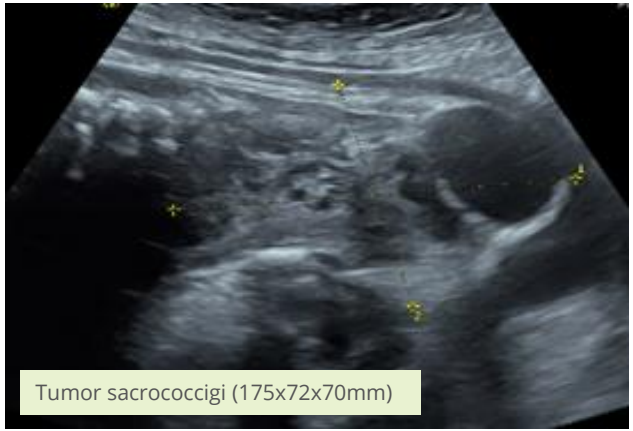

Tumor sacrococcigi (175x72x70mm)

Component extern multiquístic

Component intern microquístic

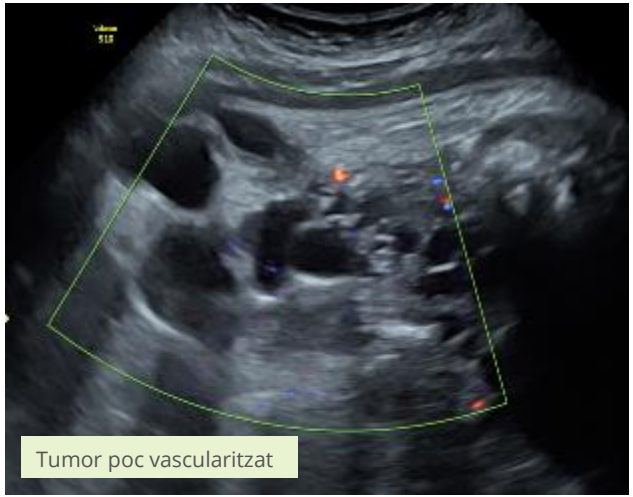

Tumor poc vascularitzat

Quist superior a bufeta

Ureterohidronefrosi dreta grau III

Assessorament Multidisciplinari

- Obstetrícia, Cir. Pediàtrica, Neonatologia i Radiologia intervencionista.
  - Pronòstic i complicacions.
  - Via del part.
  - Maneig postnatal.
  - Expectatives quirúrgiques.

Part (13/09/23)

- Consens: Inducció al part.
  (Via vaginal i IQ neonatal diferida).
- Fòrceps de Kielland (SPBF).
  - RN: nena, 2930g, Apgar 8/10/10.
  - Ingrés UCIN.

Controls ecogràfics

- Creixement teratoma (135x72x70mm).
- Quist superior a bufeta sobrepassa pol inferior ronyó dret.
  - Ureterohidronefrosi dreta grau III.
- No descompensació cardíaca hiperdinàmica.

Intervenció quirúrgica 28/09/2023 als 16 ddv

1. Abordatge abdominal.

Incisió Pfannenstiel

Aspiració quist: 120 cc (tèrbol)

Adherència bufeta-úter-annexes

2. Abordatge perineal.

Litotomia invertida

Dissecció quists sacres

Dissecció adherències sacres

Extracció completa de la massa

Teratoma Sacrococcigi / **Evolutiu del cas**

germanstriashospital

Tumoració postnatal immediata

Plàstia cutània

- **Bon control del dolor.**
- **Exploració neurològica normal:**
  - ROTs presents i simètrics.
  - Bon to esfinterià.
  - Mobilització simètrica d'EEII.
- **Alta hospitalària:** 41 ddv (no complicacions).
- **Actualment:** 6 mesos.

Anatomia patològica: TERATOMA MADUR

Resultat final

Epidemiologia

Tumor congènit més comú en RN.

Incidència baixa:
1/35000-40000 nascuts vius.

Predomini:
Sexe femení (3-4:1).
Sexe masculí > maligne.

Característiques

80% benignes:
No augment de recurrència.

Localització:
Línia mitja. ↑ **sacrococcigi** (60%).

Anomalia aïllada:
No alteracions cromosòmiques o estructurals.

Clínica:
Elevada morbimortalitat NN (25-50%).

- ➔ Part preterme / distòcic-traumàtic.
- ➔ Anèmia.
- ➔ Alteracions funcionals.
- ➔ **Fallida cardíaca hiperdinàmica** (placentomegàlia, hidrops i mort fetal).

Diagnòstic:
Prenatal → Ecografia 2D.

Mal pronòstic: Mida tumoral (>10 cm), composició sòlida, polihidramnis, placentomegàlia, moderada vascularització, hidrops fetal, alt. hemodinàmiques cardíaques.

- ➔ Altres: Ecografia 3D, RM fetal.

Tractament:
Cirurgia postnatal extensa (resecció completa).

- ➔ Altres: Ablació làser, radiofreqüència, aspiració quist, lligadura art. sacra mitja...
- ➔ Opció: Cirurgia fetal oberta.

Diagnòstic prenatal i el seguiment multidisciplinari.
Millora resultats perinatals.
Però mortalitat molt elevada.

Obstrucció per compressió severa d'altres estructures.
Descompensació i insuficiència cardíaca hiperdinàmica.

No contraindicació part vaginal.
Casos greus: cesària (MPF).

Cirurgia postnatal extensa.
Valoració i planificació prèvia pre i postnatal.

L'anticipació, el **reconeixement dels signes d'alarma** i el **correcte maneig** obstètric i quirúrgic **multidisciplinari** determinen el pronòstic i la supervivència individual.

Gràcies

1. A Egler R, Levine D, Wilkins-Haug L. Sacrococcygeal teratoma. UpToDate. Literature review current through: Sep 2023. This topic last updated: Jan 30, 2023.

2. Crespo SD, Septién GJM, García-Rizk JA, et al. Teratoma sacrococcígeo: reporte de caso clínico y hallazgos imagenológicos. An Med Asoc Med Hosp ABC. 2022;67(2):156-161. doi:10.35366/106033.

3. Rodríguez-Suárez C, Frutos-Ramírez Y, Pérez-Joa A. Teratoma Sacrococcígeo. A propósito de un caso. MULTIMED [revista en Internet]. 2017 [citado 19 Oct 2023]; 19 (6). Disponible a: https://revmultimed.sld.cu/index.php/mtm/article/view/439.7

4. Leonel Ortega N. Fetal surgery in sacroccygeal teratoma. Rev. peru. ginecol. obstet. [Internet]. 2018 Oct [citado 2023 Oct 21];64(4): 621-630.
Disponible a: http://www.scielo.org.pe/scielo.php?script=sci_arttext&pid=S2304-513220180004 00013&lng=es.

5. González Díaz CP. Characterization of Dermatological Lesions by Ultrasound. Artículo de revisión. Rev. Colomb. Radiol. 2014; 25(3): 4006-14.

6. Molina Vital R, De Santiago Valenzuela JM, De Lira Barraza RC. Sacrococcygeal teratoma: case report. Medwave [Internet]. 2015 May [citado 8 de mayo del 2015]; 15(4): e6137. Disponible a: https://www.medwave.cl/investigacion/casos/6137.html

7. Gucciardo L, Uyttebroek S, De Wever I, Renard M, Claus F, Devlieger R, et al. Prenatal assessment and management of sacrococcygeal teratoma. Prenat Diagn 2011; 31: 678-88.

8. Swamy R, Embleton N, Hale J. Sacrococcygeal teratoma over two decades: birth prevalence, prenatal diagnosis and clinical outcomes. Prenat Diagn 2008; 28:1048.

9. Estévez Suárez L, Plasencia Acevedo W, Castellano Medina M, Zubiría Pineda A. Sacrococcygeal teratoma: diagnosis and follow-up. Unidad de Diagnóstico Prenatal, Hospital Universitario Materno Infantil de Canarias. Las Palmas. España. 2007. Elsevier. Vol. 50. Núm.4. pp224-230.