DE LA SOSPITA ECOGRÀFICA A LA CONFIRMACIÓ GENÈTICA: EL VALOR DE L'EXOMA EN UN CAS DE MECKEL-GRUBER

G. Gual[1], I. Prissiajnyi[1], L. Martín[1], A. Guarque[1], M. Inglès[1], M. Jané[1], M. López[1], L.G. Puerto[1], N. Martínez[2], J. Landeyro[2], M. Ballesteros[1].

[1]Servei de Ginecologia i Obstetricia .

[2]Servei d'Anatomia Patològica.

HJ23
Hospital Joan XXIII

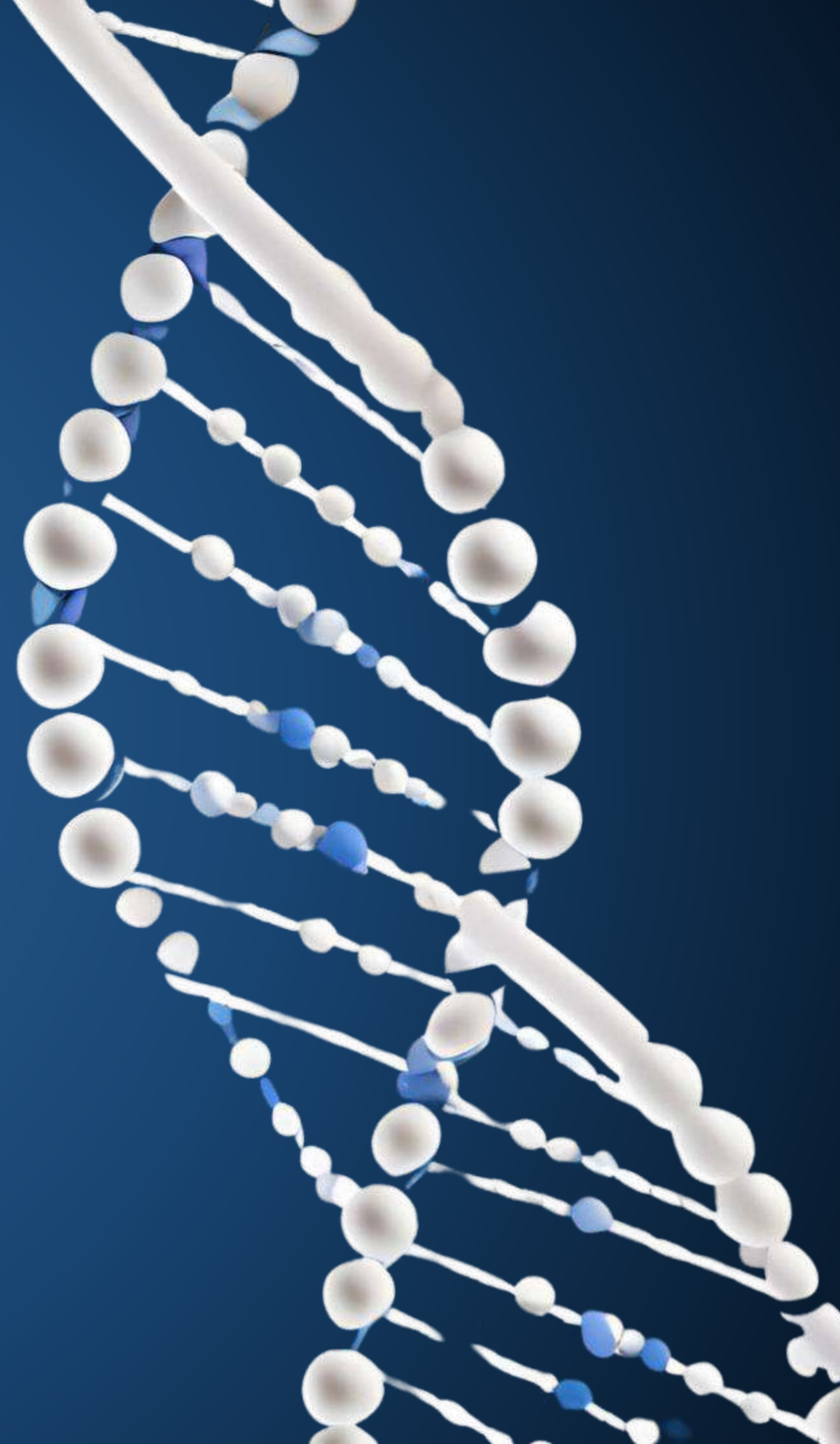

CAS CLÍNIC

Pacient indopakistaní de 30 anys

Consanguinitat

Antecedents mèdics:

- Sense interès.
- TPAL 4024

ECOGRAFIA 12 SETMANES

CRL de 52mm

ECOGRAFIA 12 SETMANES

ECOGRAFIA 12 SETMANES

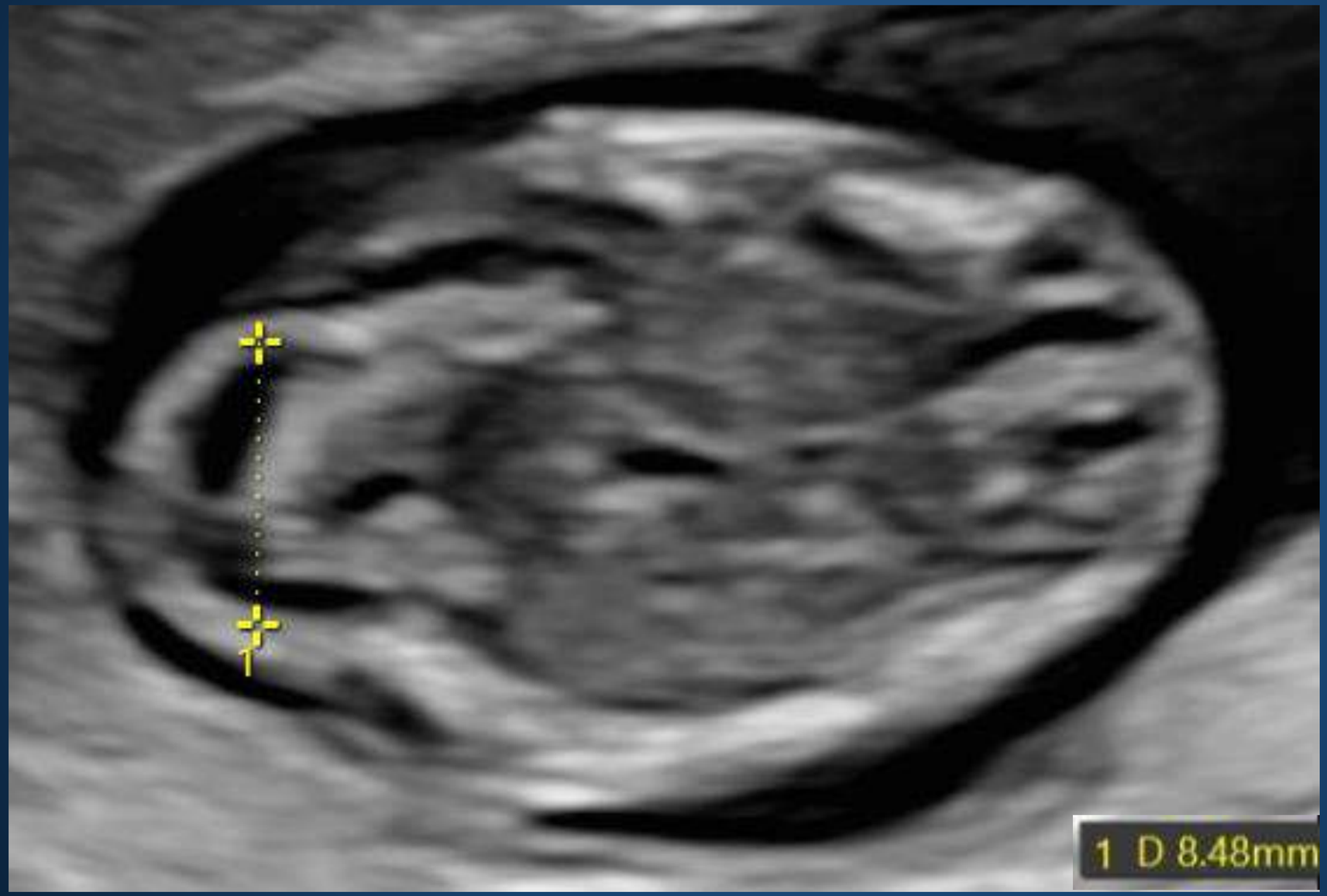

Encefalocel occipital

ECOGRAFIA 12 SETMANES

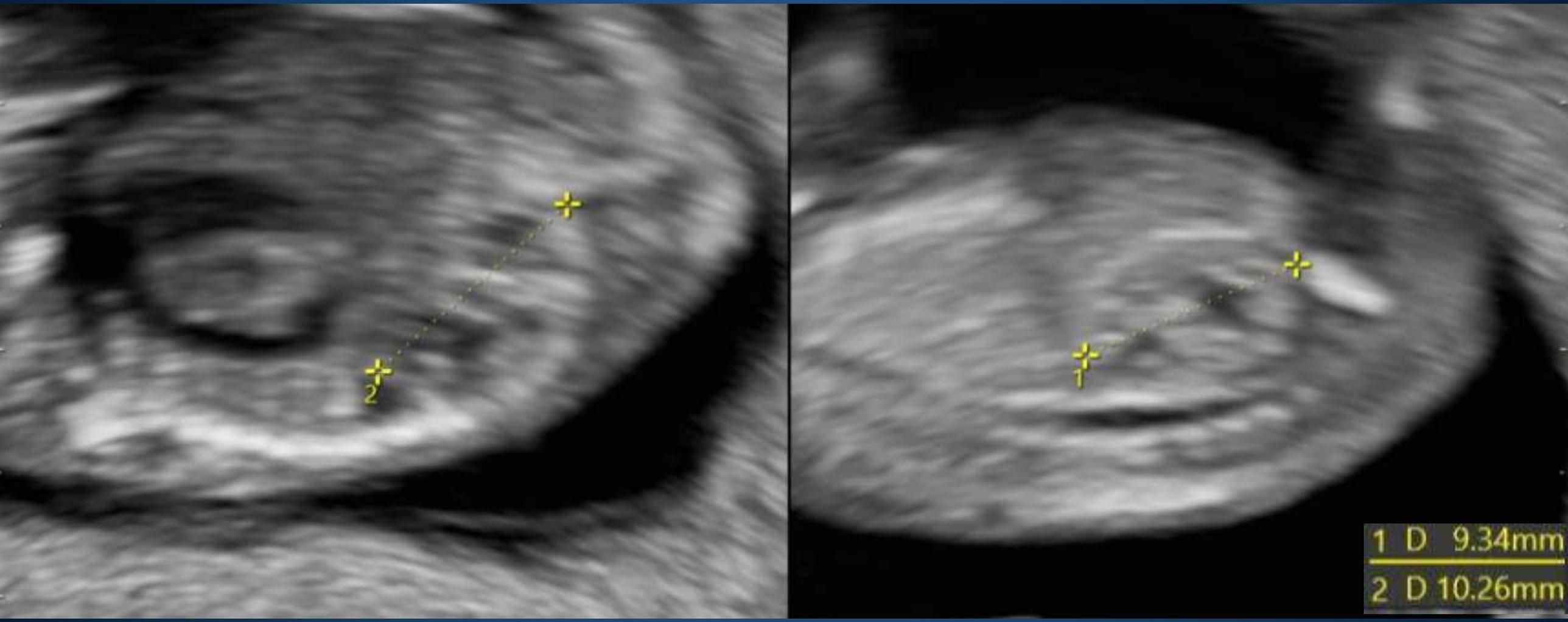

Nefromegàlia amb ronyons displàsics

ECOGRAFIA 12 SETMANES

Vessament pleural

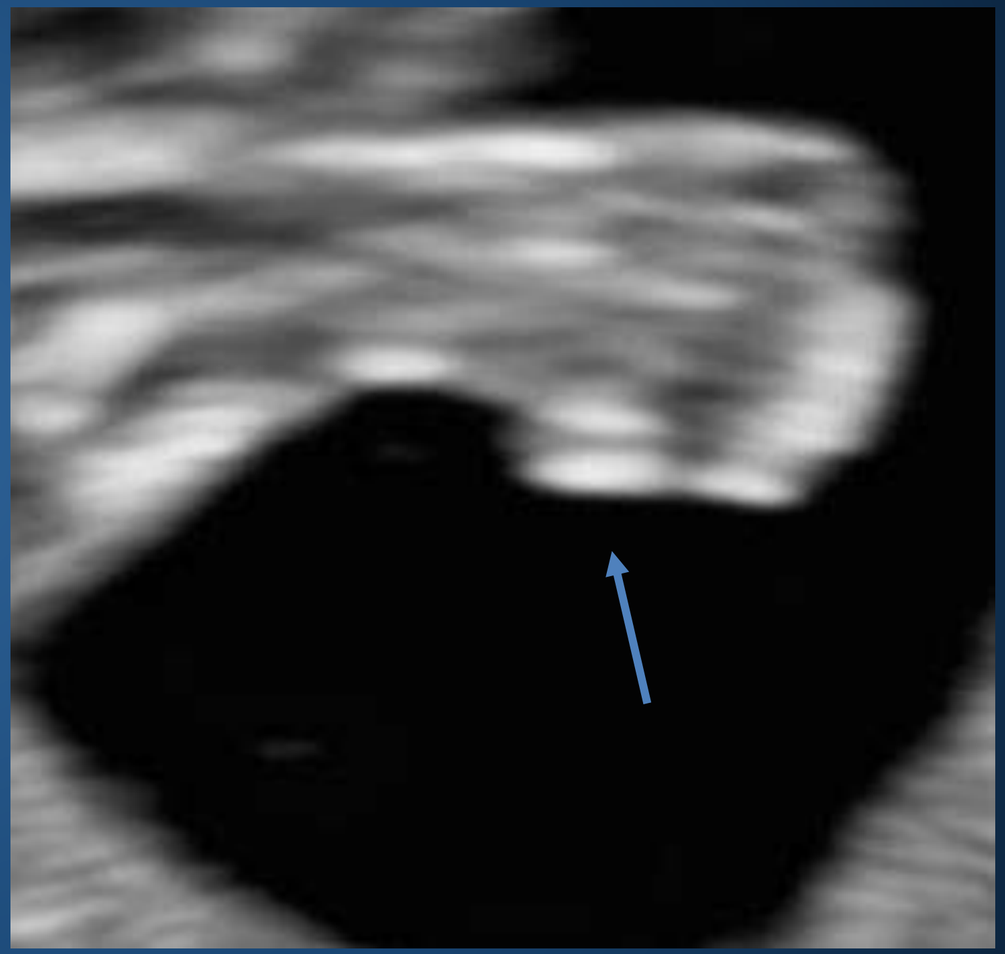

Polidactília post-axial

ESTUDI GENÈTIC

QF-PCR: rsa (X, 13, 18 ,21)x2

Array cgh: arr(X,1-22)x2



ECOGRAFIA 15 SETMANES

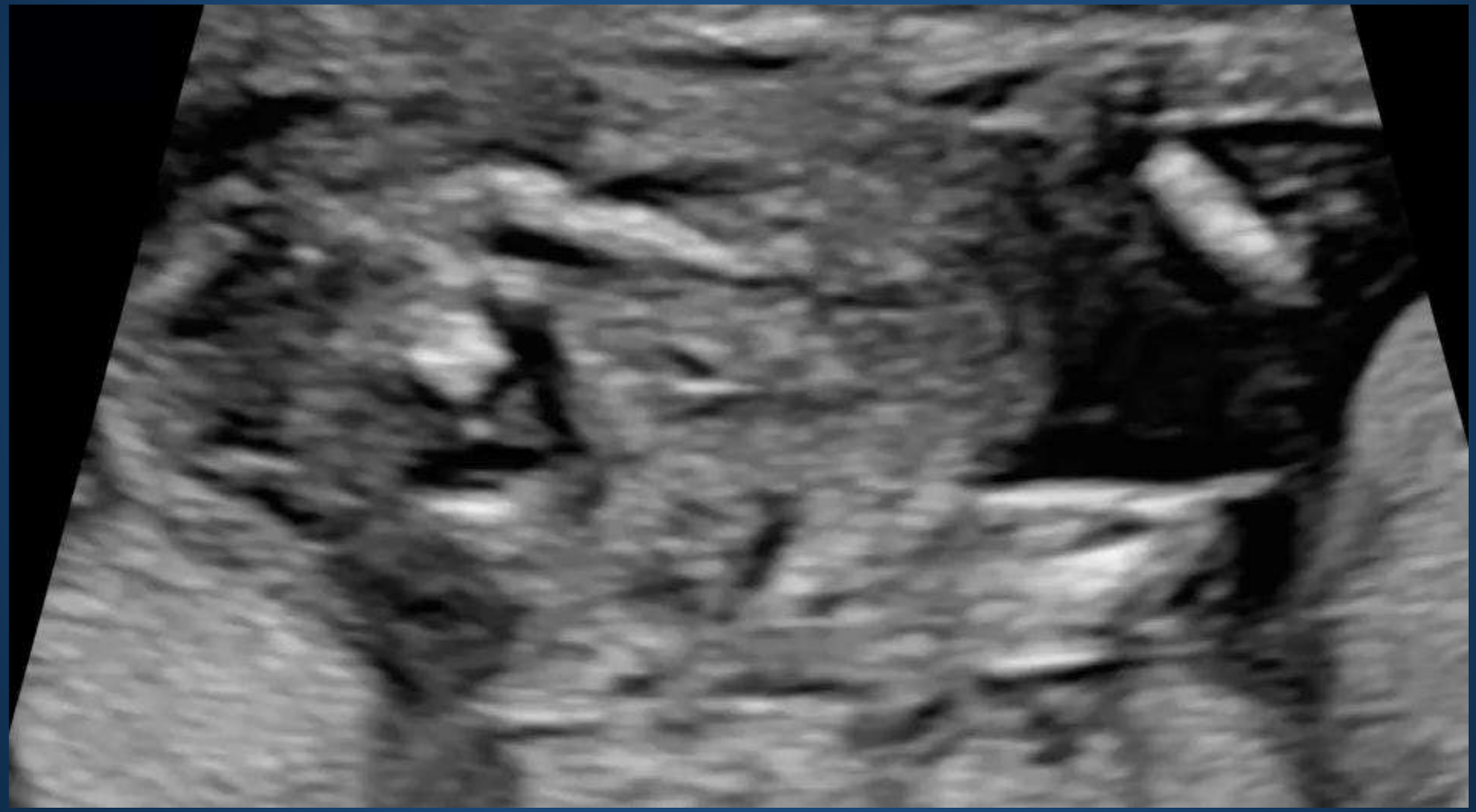

ECOGRAFIA 15 SETMANES

ECOGRAFIA 15 SETMANES

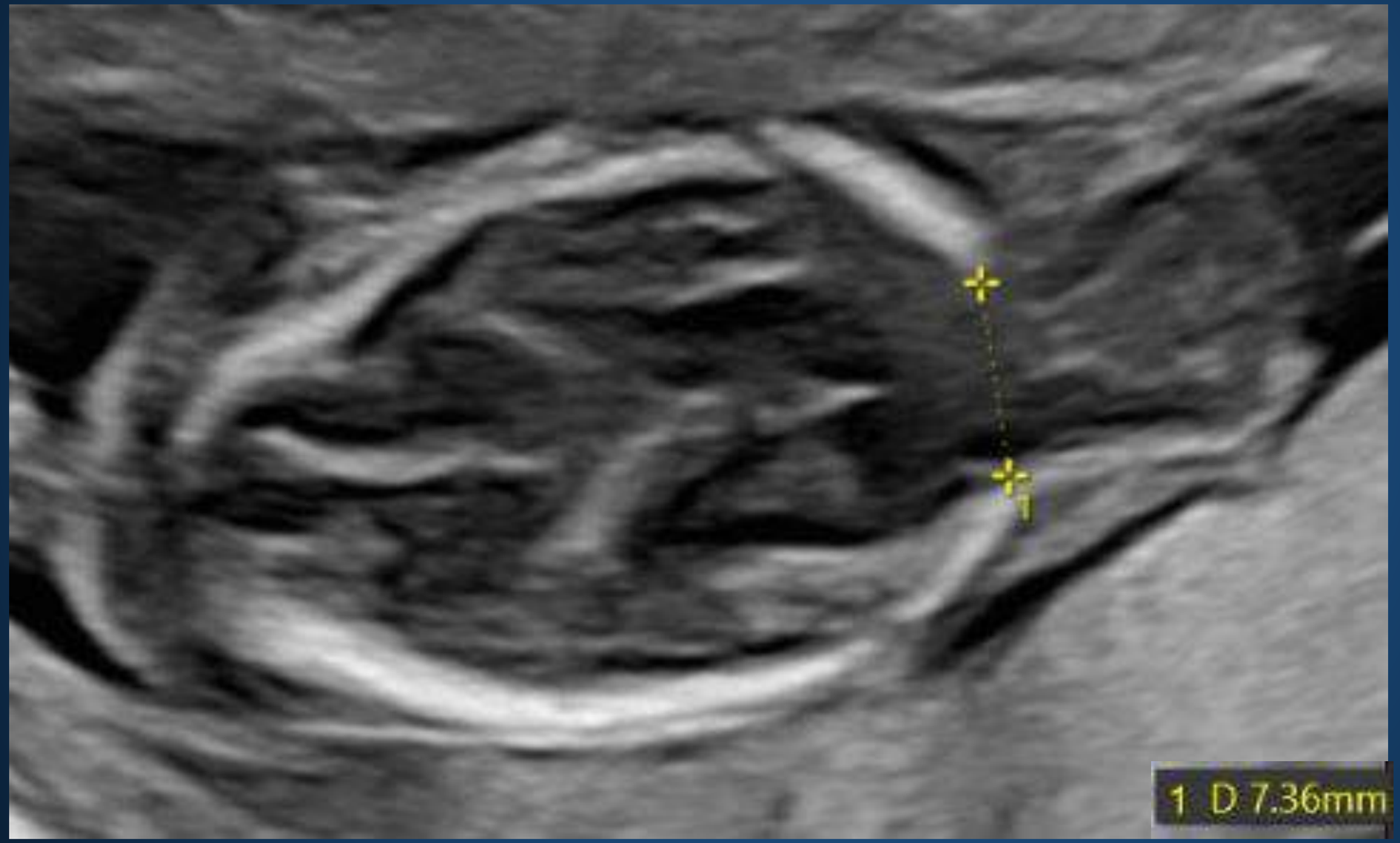

Encefalocel occipital

ECOGRAFIA 15 SETMANES

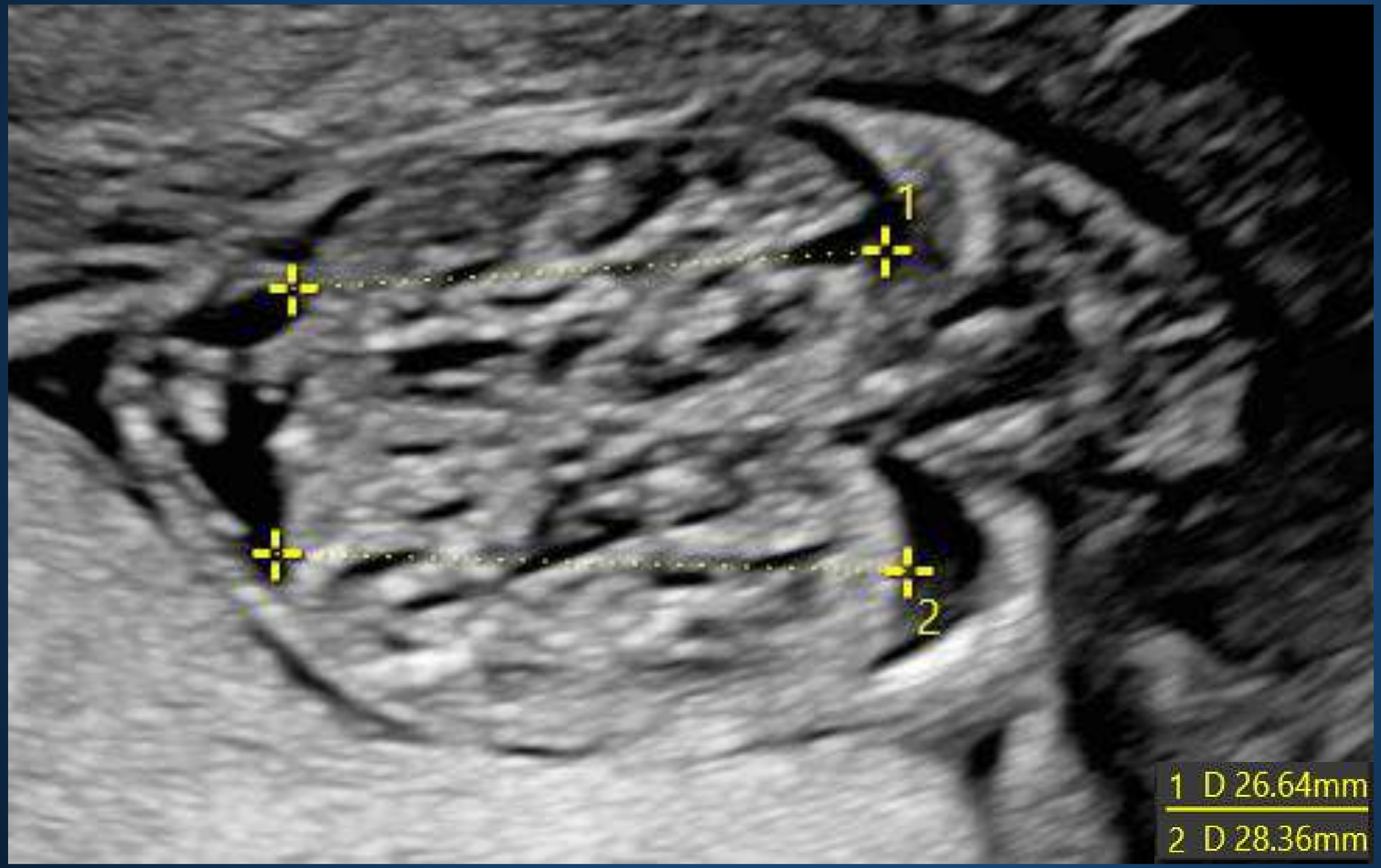

ESTUDI GENÈTIC

Exoma

Variant de tipus SNV probablement patogènica en homozigosi al gen MSK1 → Variant c.844C>T p.(Arg282Ter)

Variants patogèniques a MSK1 s'associen a:

- Síndrome de Bardet-Biedl 13
- Síndrome de Joubert 28
- **Síndrome de Meckel 1**

NECRÒPSIA FETAL

ILE, 16+3 setmanes, fetus femení de 90g.

NECRÒPSIA FETAL

ILE, 16+3 setmanes, fetus femení de 90g.

Encefalocel occipital

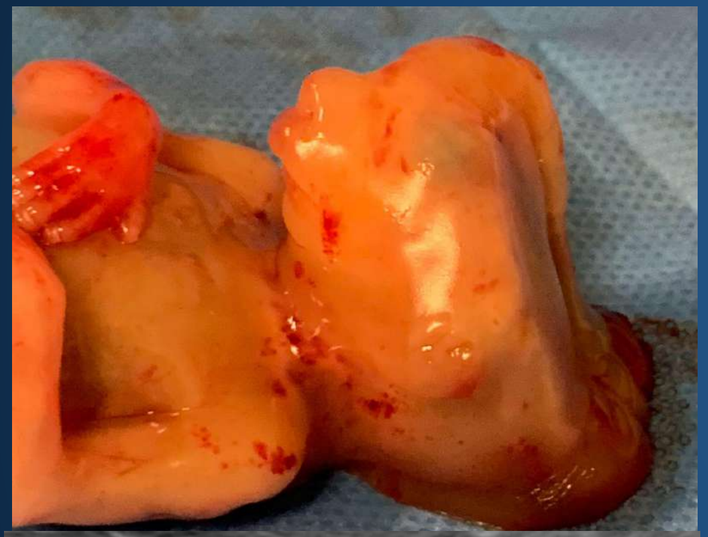

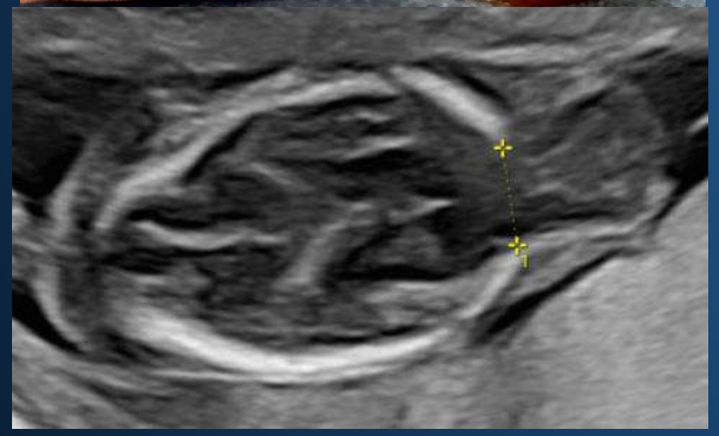

Polidactília a mans

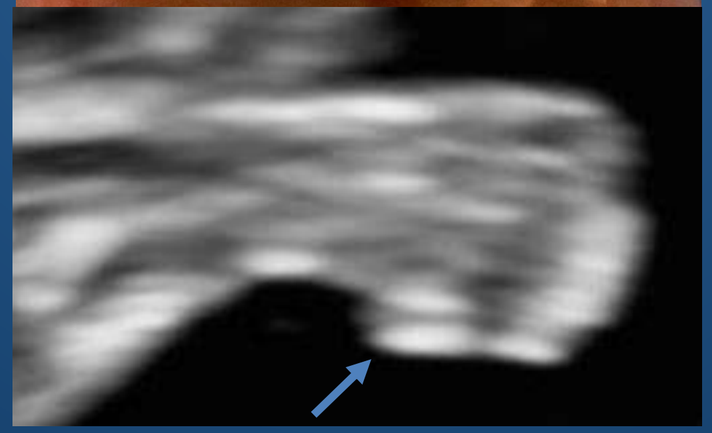

Polidactília + malposició de peu

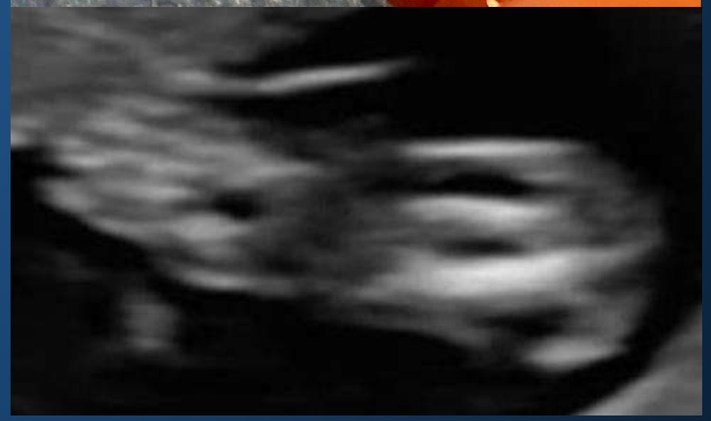

NECRÒPSIA FETAL

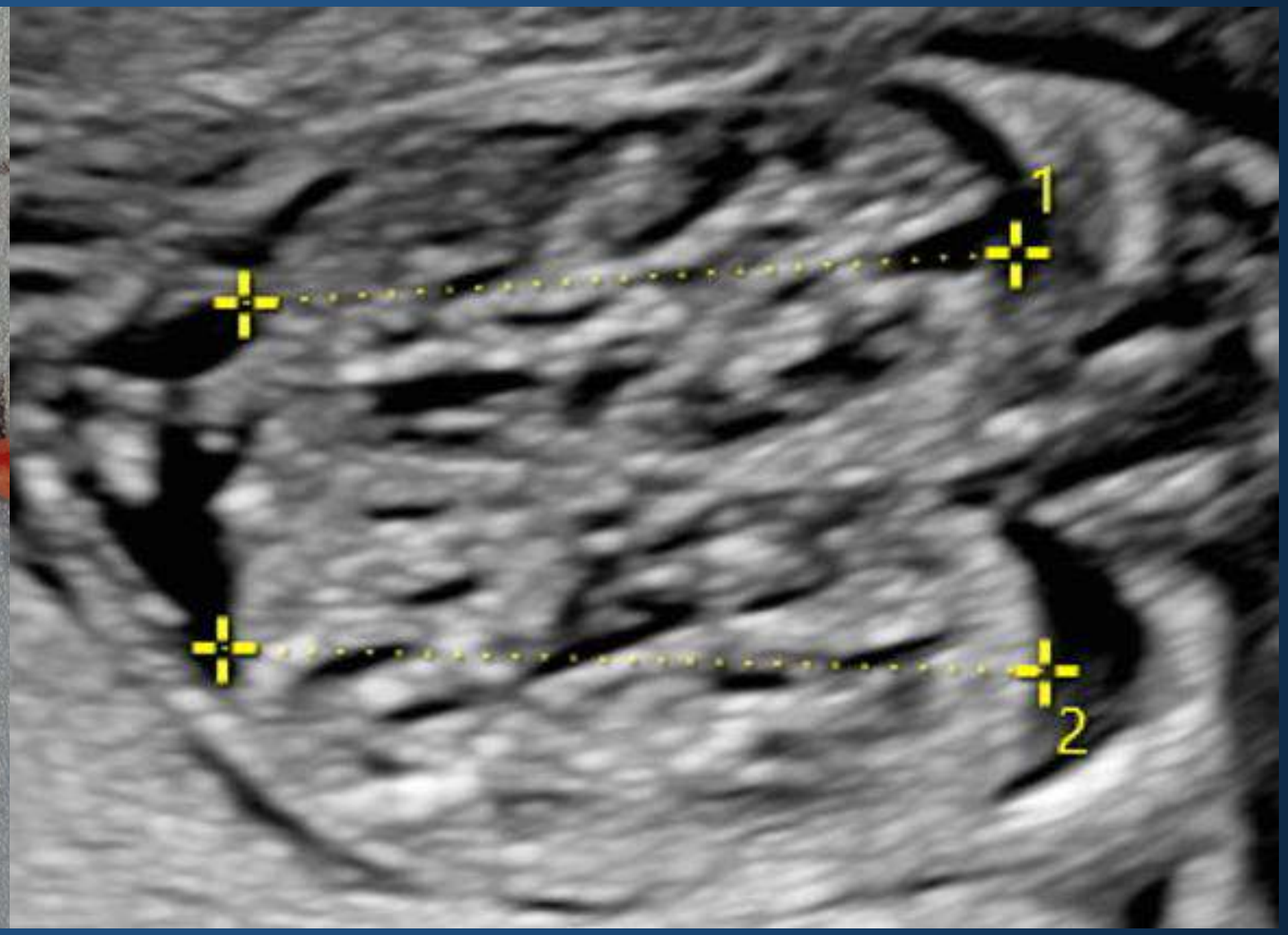

Ronyons poliquístics i hipertròfics

NECRÒPSIA FETAL

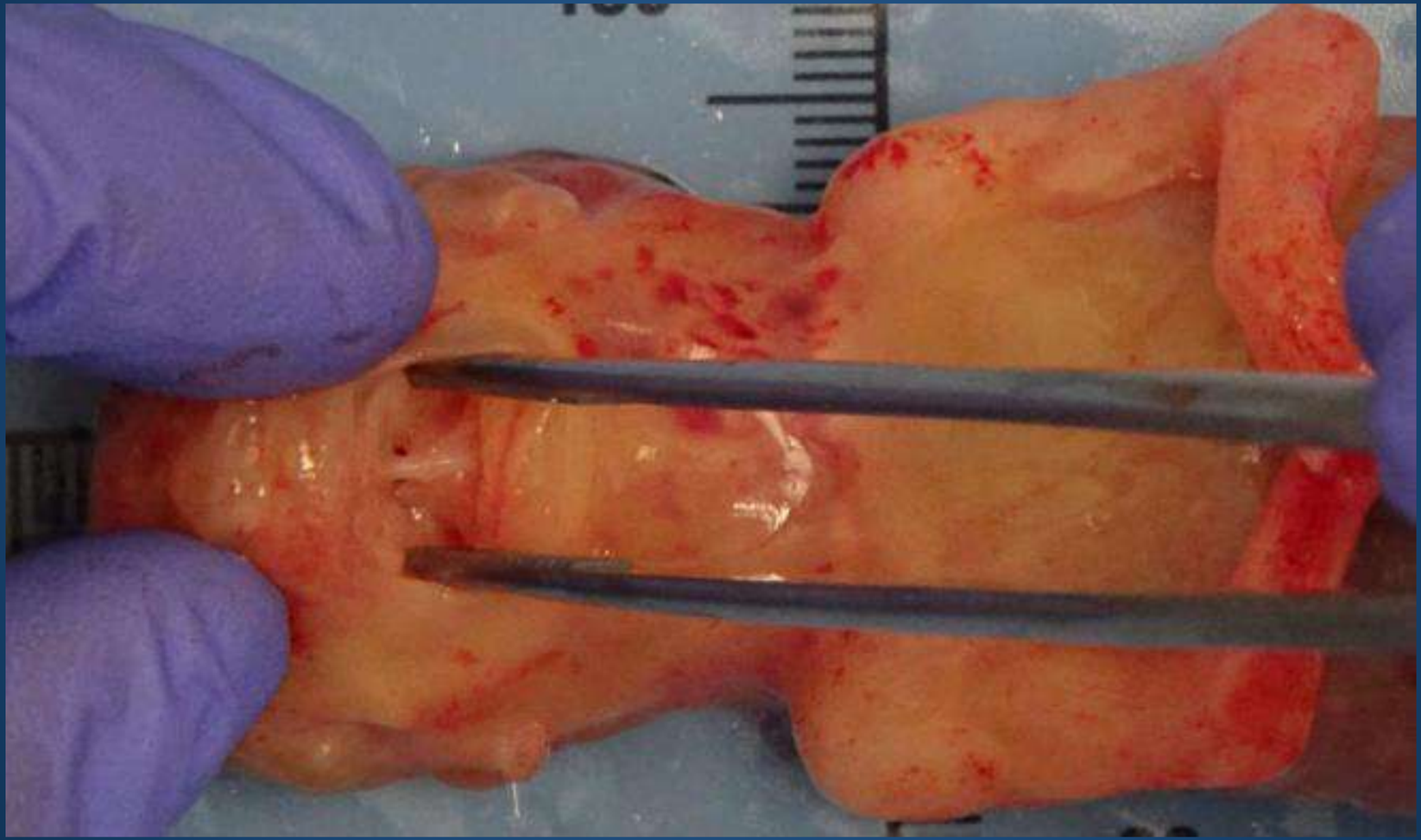

Absència de llengua

SÍNDROME DE MECKEL-GRUBER

01 **Encefalocel**

02 **Polidactília**

03 **Ronyons displàsics i quístics**

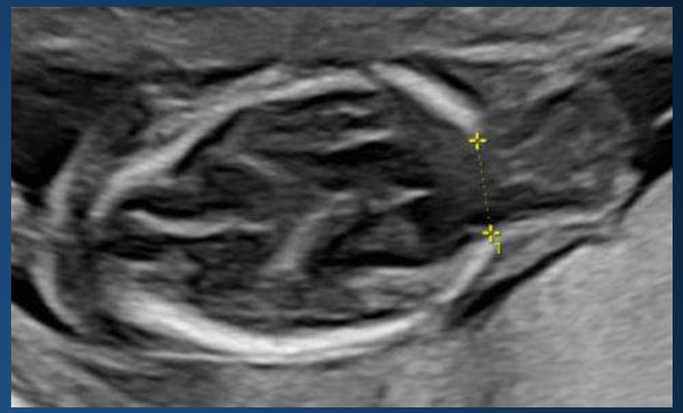

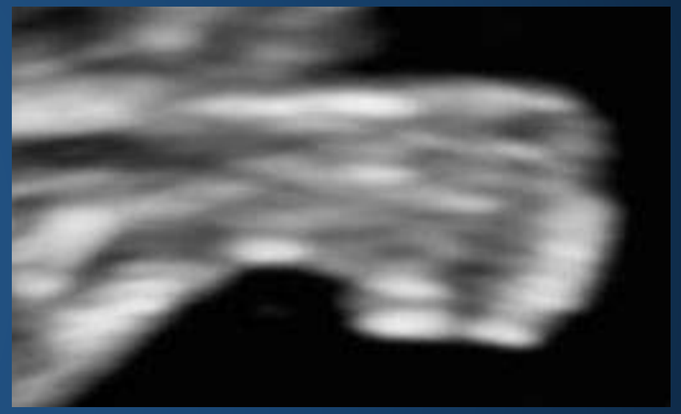

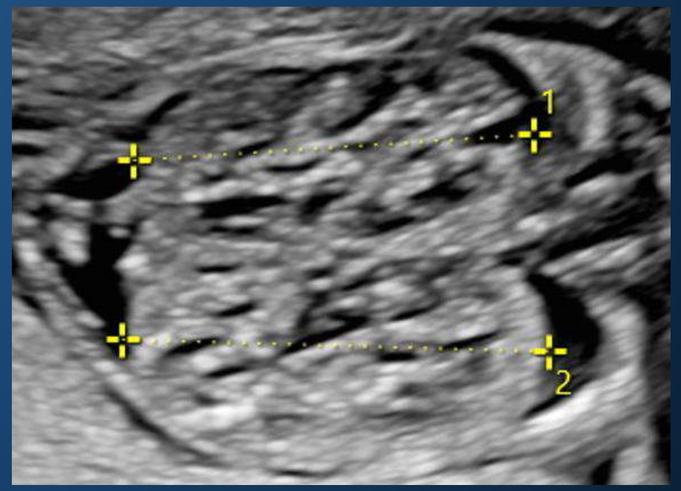

SÍNDROME DE MECKEL-GRUBER

- Ciliopatia rara i letal (mortalitat 100%)
- Herència AR
- 1/13.250 a 1/140.000

CILIOPATIES AMB AFECTACIÓ A MSK1

	Alteració SNC	Polidactília	Alteracions renals	Fibrosis hepàtica
Sd. de Meckel-Gruber	Encefalocel occipital	✓	Ronyons poliquístics	✓
Sd. de Bardet-Biedl	✗	✓	Diferenciació CM disminuïda	✓
Sd. de Joubert	Fossa posterior	✓	Quists solitaris o dispersos	✗

CONCLUSIONS

01 | Importància de l'ecografia com a mètode per realitzar un diagnòstic precoç de patologies molt severes com el síndrome de Meckel-Gruber.

02 | El rendiment de l'exoma clínic es veu incrementat amb una bona orientació ecogràfica.

03 | Els avenços en el coneixement de la base genètica de les patologies permet fer un millor assessorament a les families afectes.

MOLTES GRÀCIES