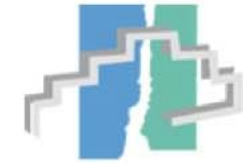


HJ23

Hospital Joan XXIII



CONSULTA PREOPERATORIA CASOS CLÍNICOS

Benjamín Solsona Dellá

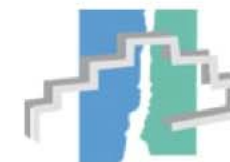Hospital Joan XXIII

Tarragona

HJ23

Hospital Joan XXIII

Mujer de 72 años, resección de neoplasia de sigma por laparoscopia



- **HTA, Dislipemia**
- **Diabetes mellitus tipo II**
- **Hipertiroidismo. Bocio multinodular**
- **Síndrome depresivo**
- **Anemia ferropénica**
- **Hemorragia digestiva baja tras colonoscopia (ha requerido transfusiones)**
- **Sin alergias conocidas**

HJ23

Hospital Joan XXIII

Mujer de 72 años, resección de neoplasia de sigma por laparoscopia



- **Colecistectomía, cataratas**
- **Medicación: AAS 100, Dianben, Paroxetina, Orfidal, Insulina, Simvastatina, Tiamazol, Omeprazol, Hierro oral, Losartan**
- **Exploración cardiorrespiratoria normal**
- **Vía aérea: lleva prótesis dental total, apertura bucal 5 cm, extensión del cuello >100°, DTM 6 cm**
- **No se palpa gran bocio cervical**

HJ23

Hospital Joan XXIII

Mujer de 72 años, resección de neoplasia de sigma por laparoscopia



- **Pruebas complementarias: no tiene**
- **Analítica reciente: Hcto 32,7%, Hb 10,1 g/dL**
- **ECG reciente: RS 68 lpm. Normal**
- **Tac toracoabdominal reciente (extensión tumoral)**
 - **Tórax: bocio multinodular con extensión mediastínica intratorácica y compresión de la tráquea. Nódulo pulmonar inespecífico de 5 mm en el LMI y de 2-3 mm en el LSI**

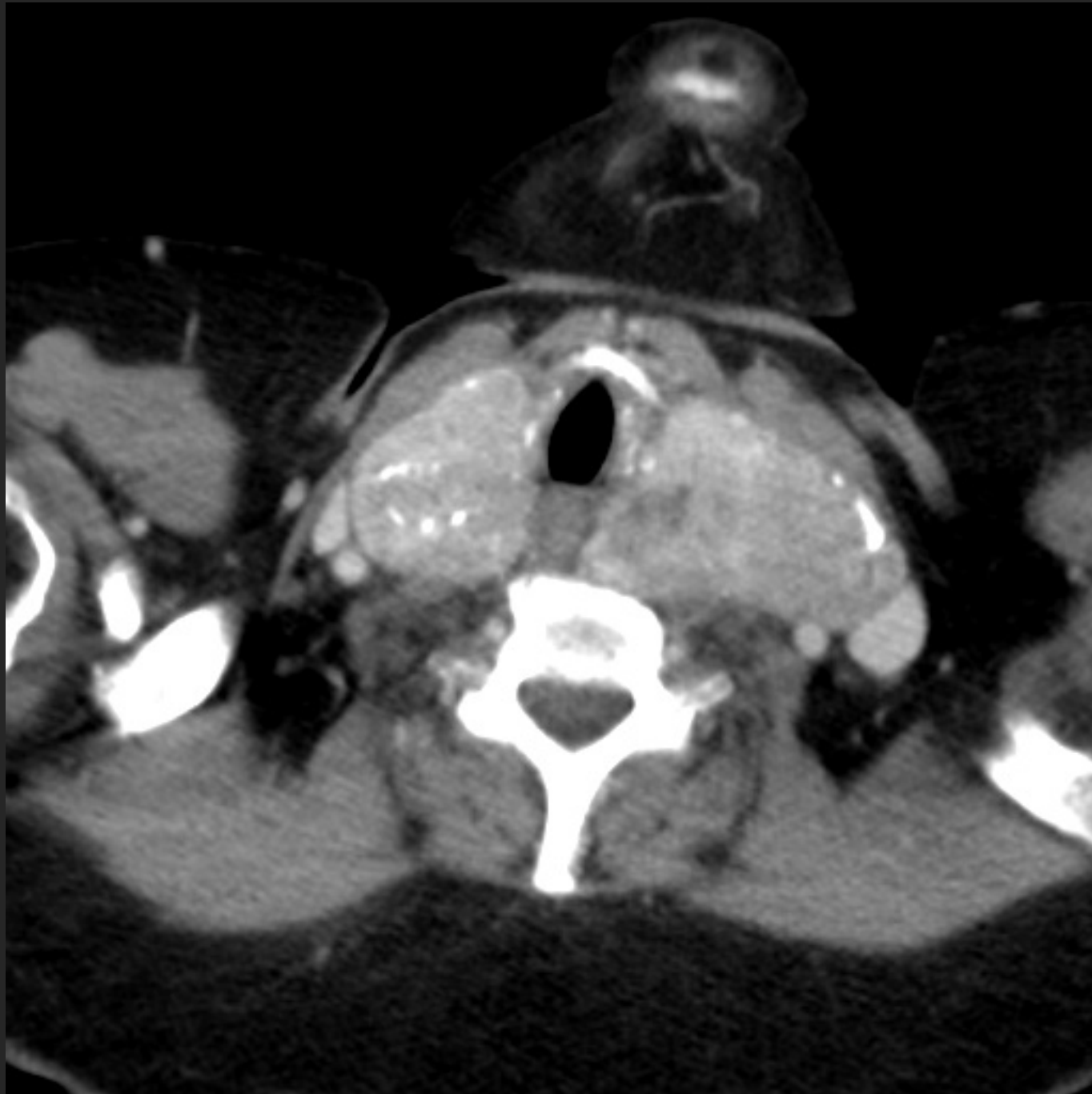
HJ23

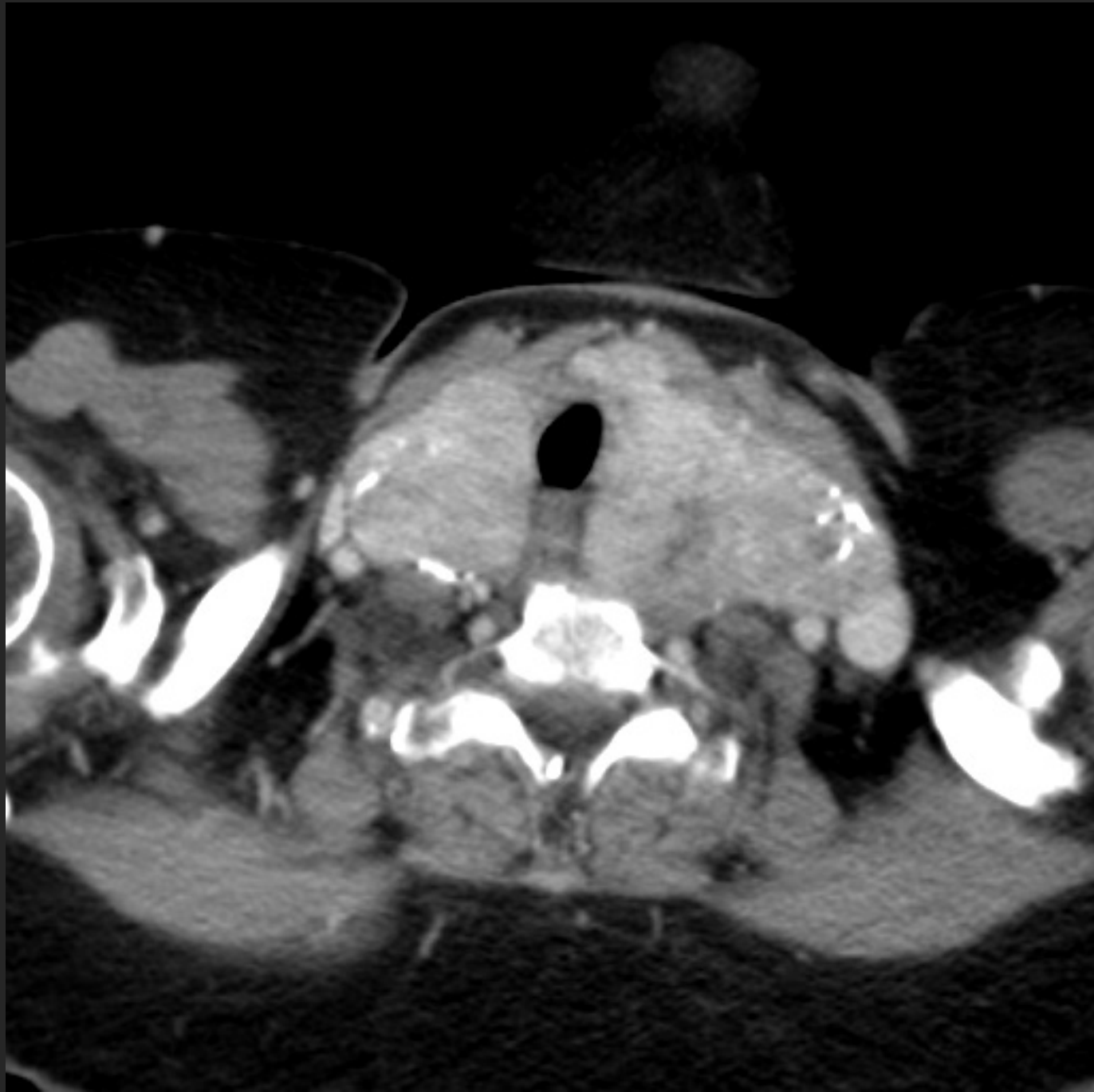
Hospital Joan XXIII

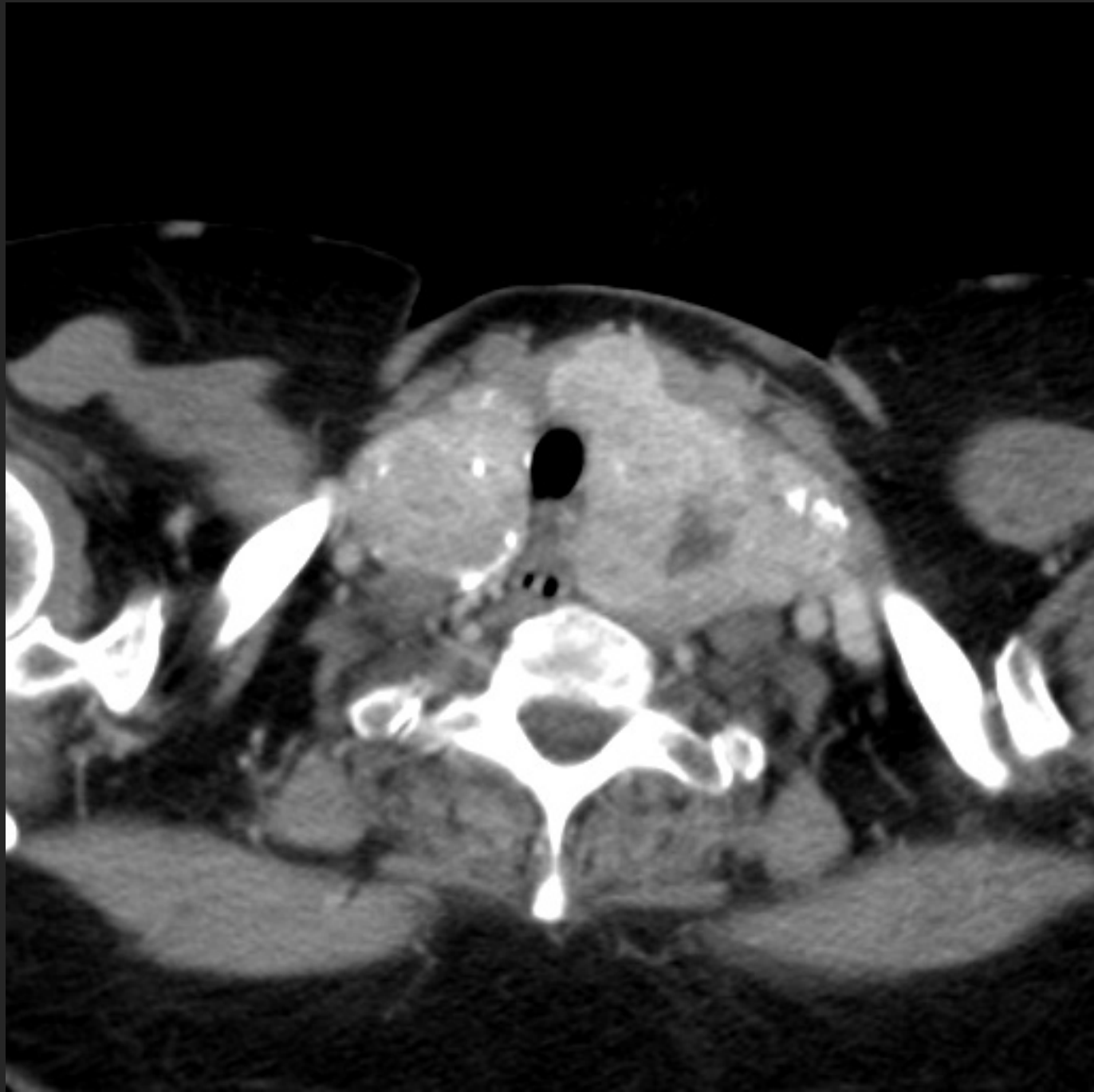
Mujer de 72 años, resección de neoplasia de sigma por laparoscopia

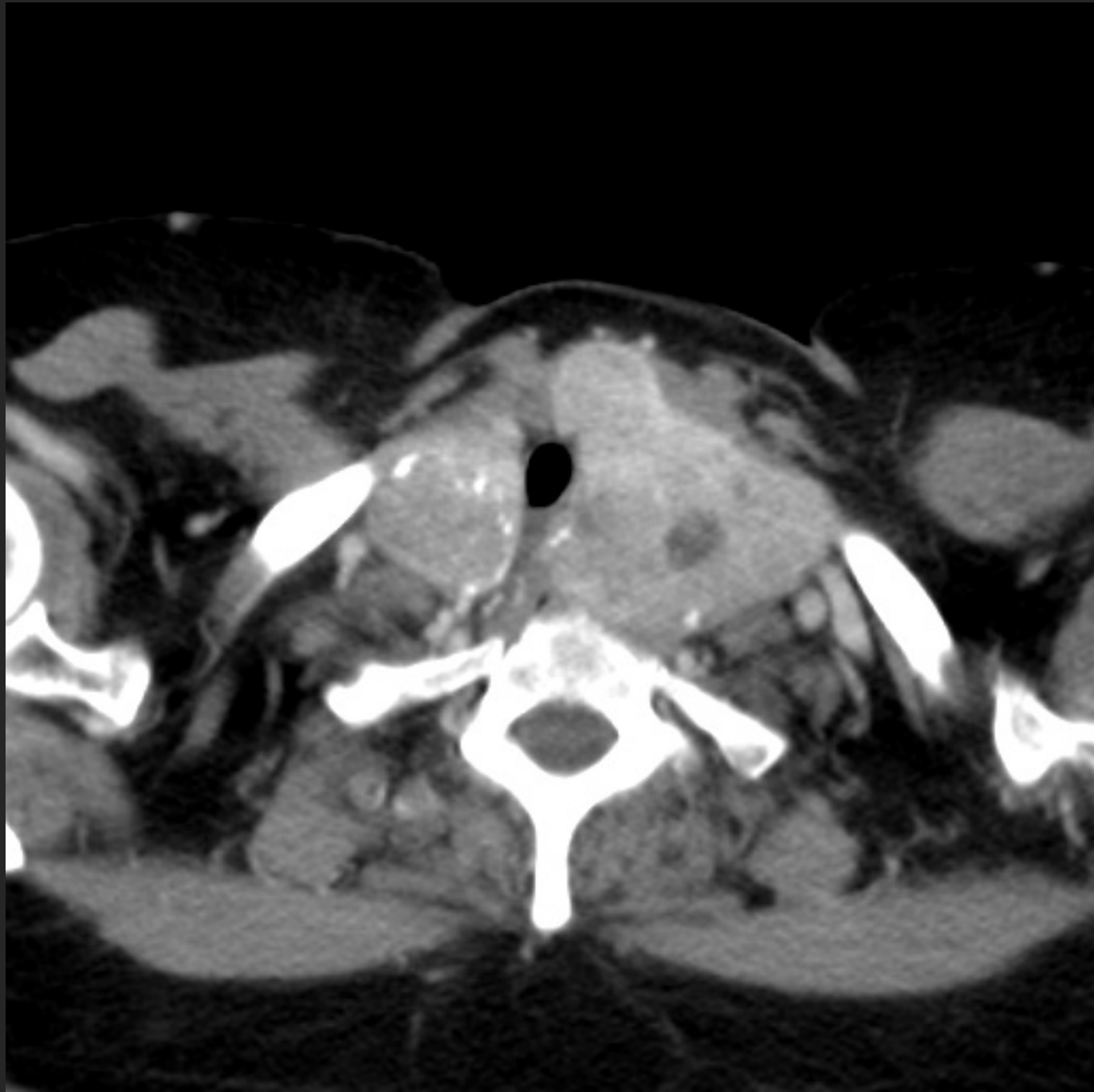


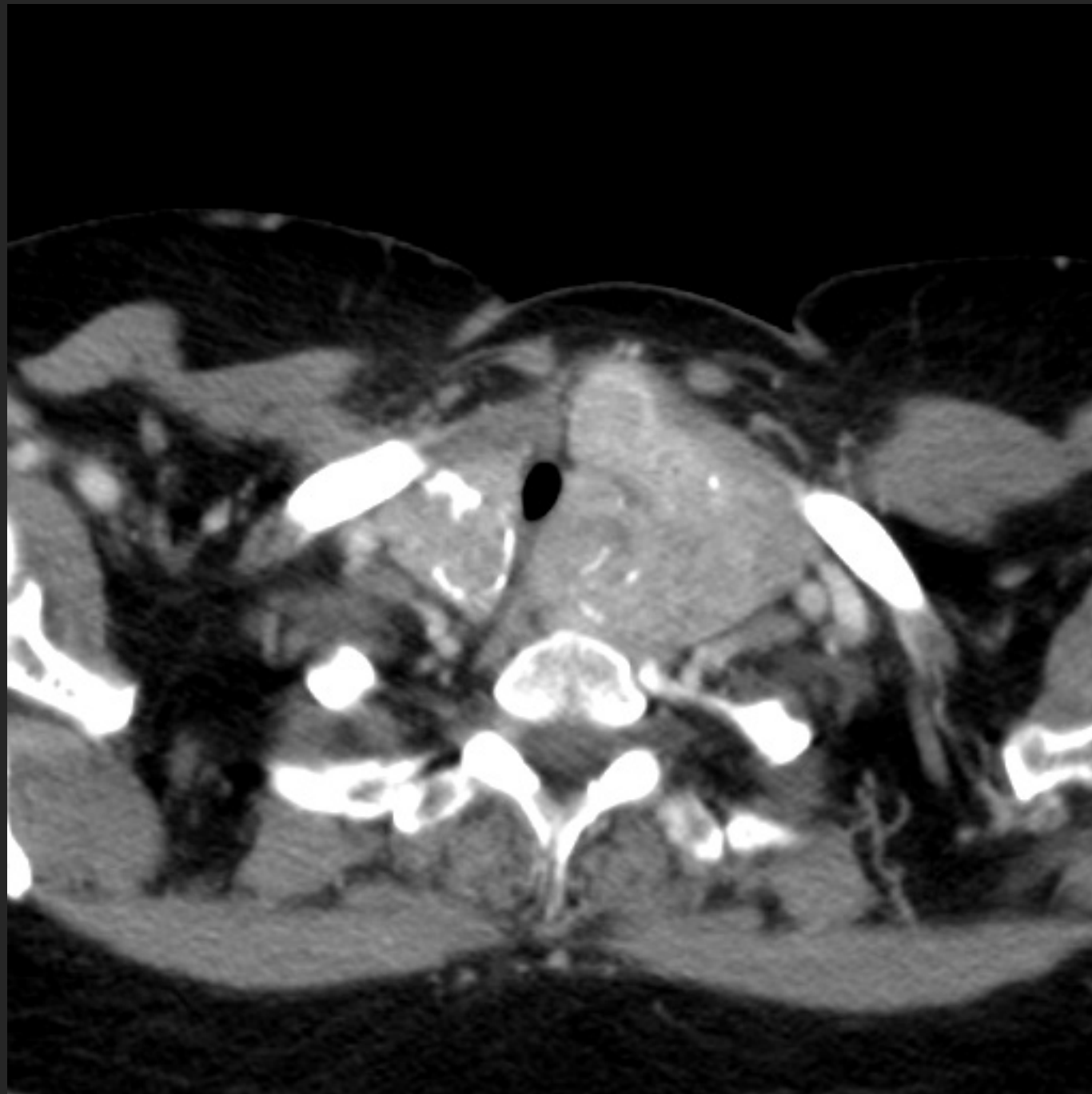
- **Pruebas complementarias: no tiene**
- **Analítica reciente: Hcto 32,7%, Hb 10,1 g/dL**
- **ECG reciente: RS 68 lpm. Normal**
- **Tac toracoabdominal reciente (extensión tumoral)**
 - **Tórax: bocio multinodular con extensión mediastínica intratorácica y compresión de la tráquea. Nódulo pulmonar inespecífico de 5 mm en el LMI y de 2-3 mm en el LSI**

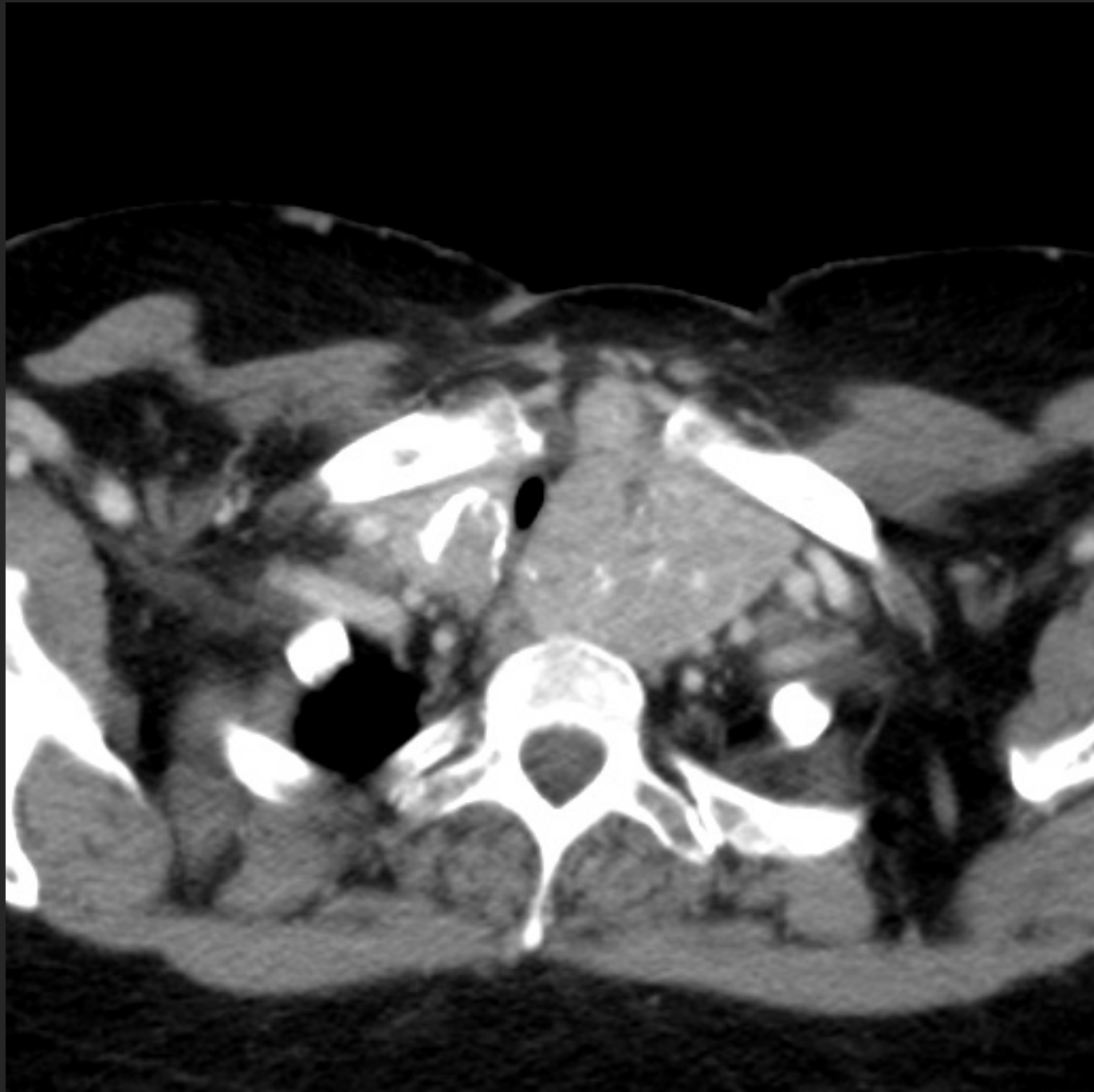

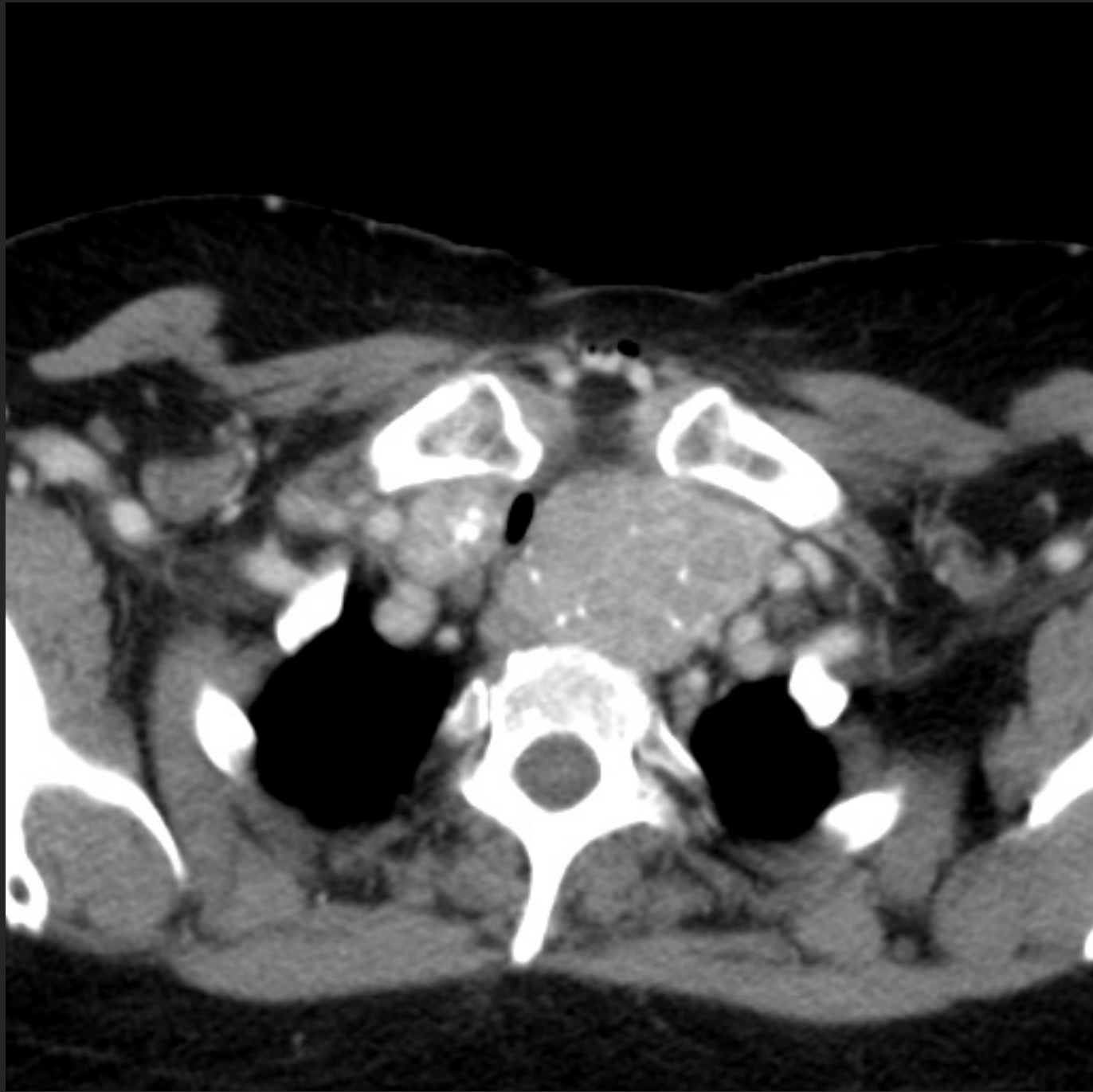



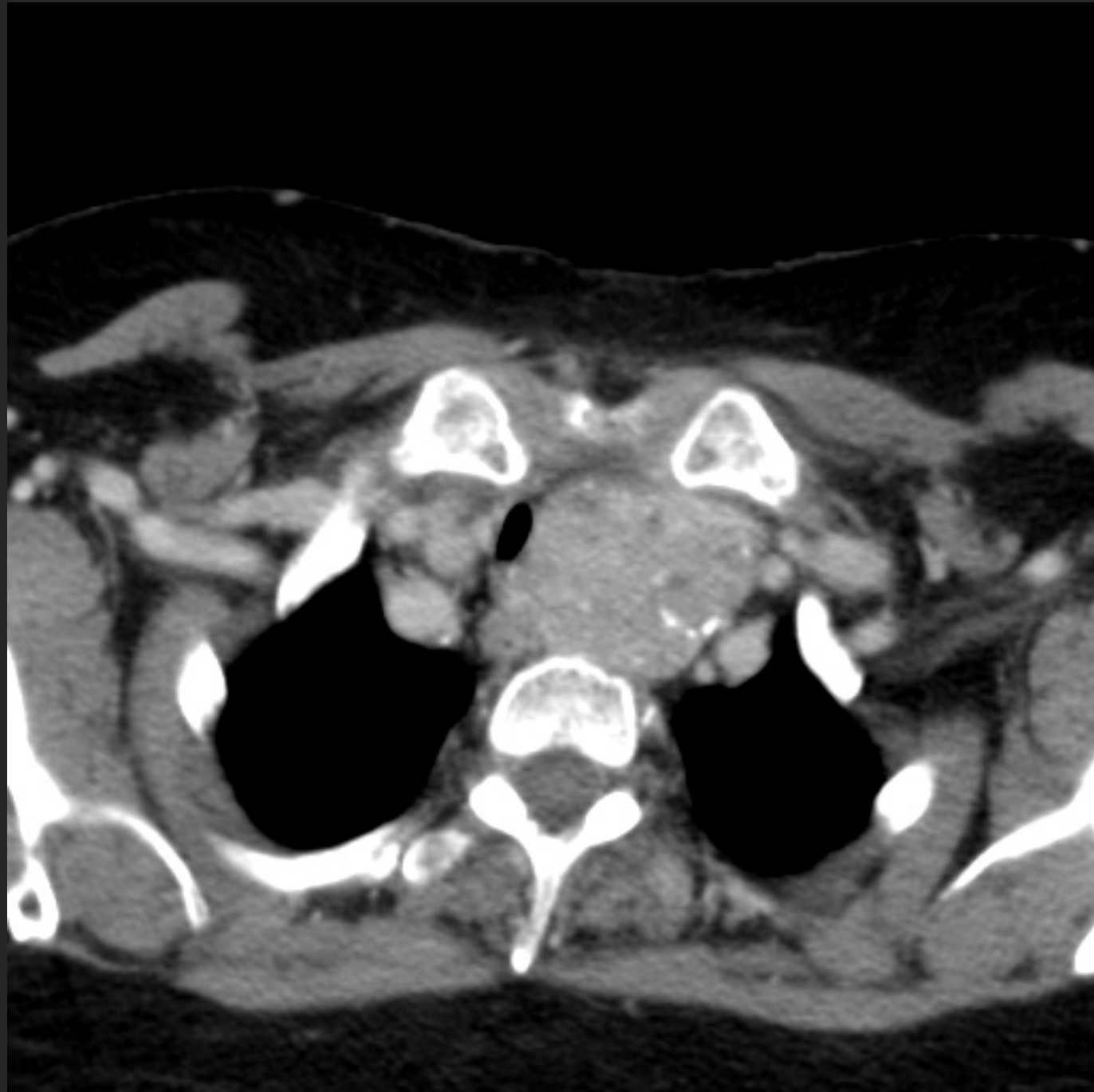


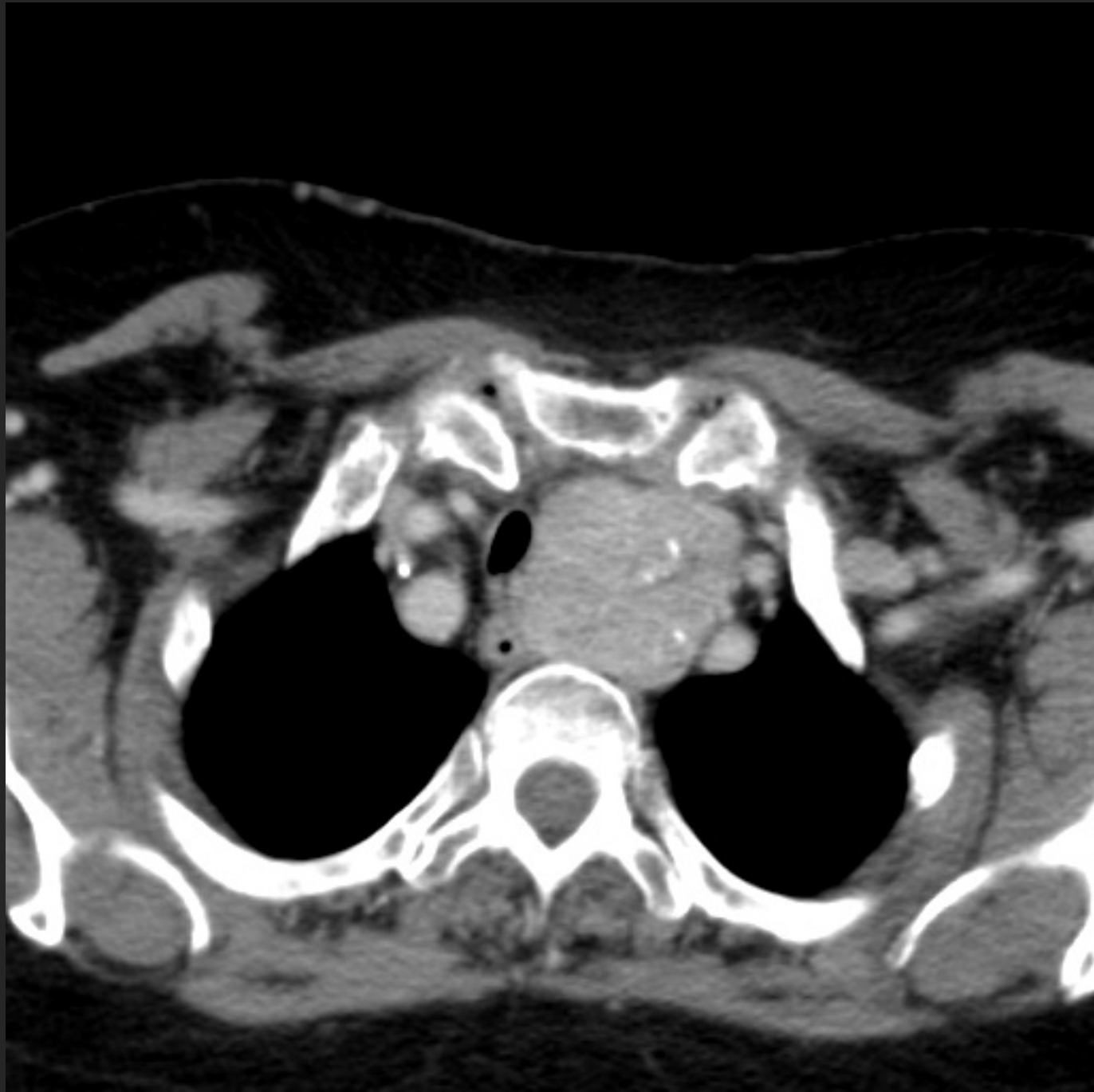


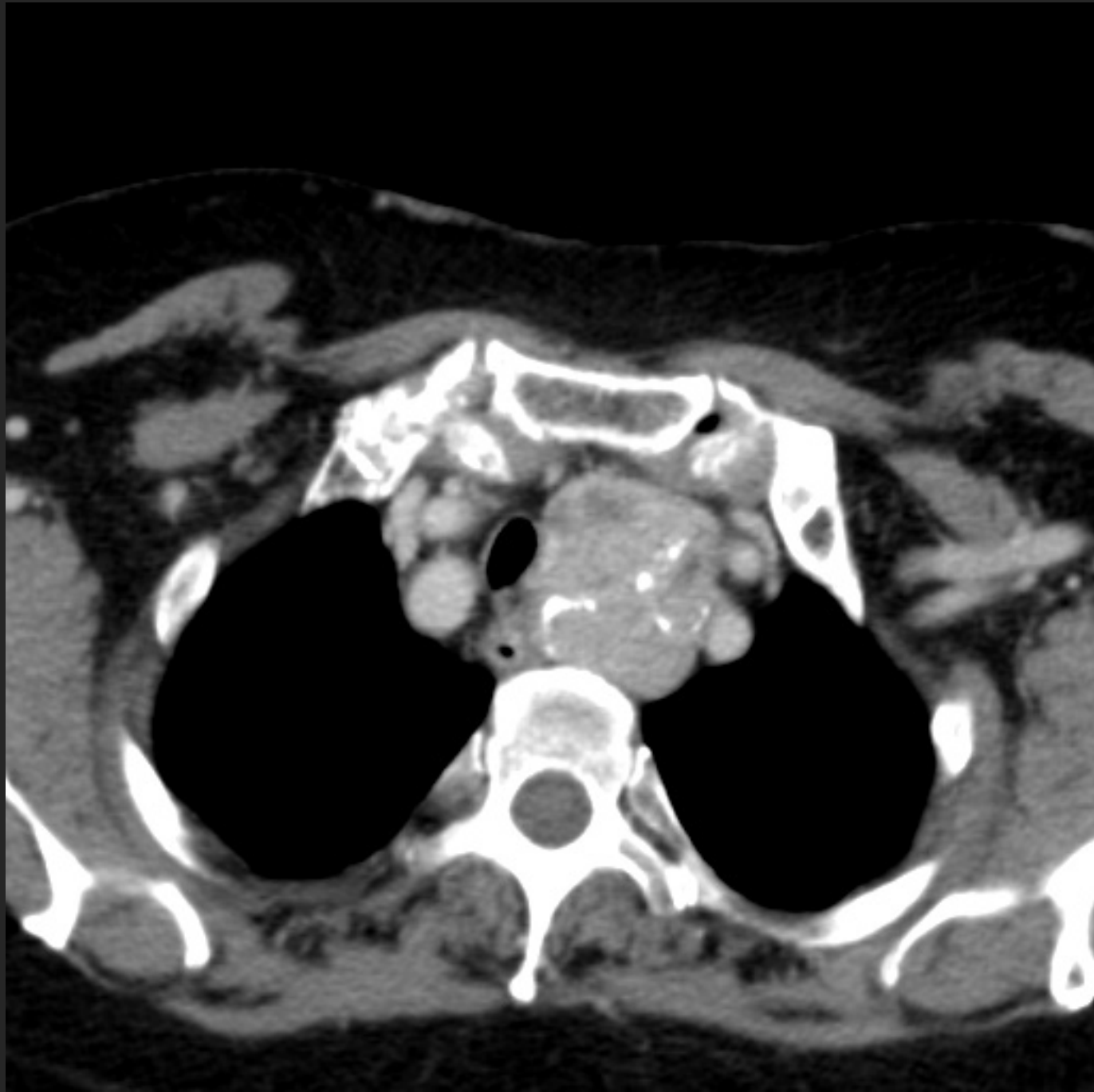


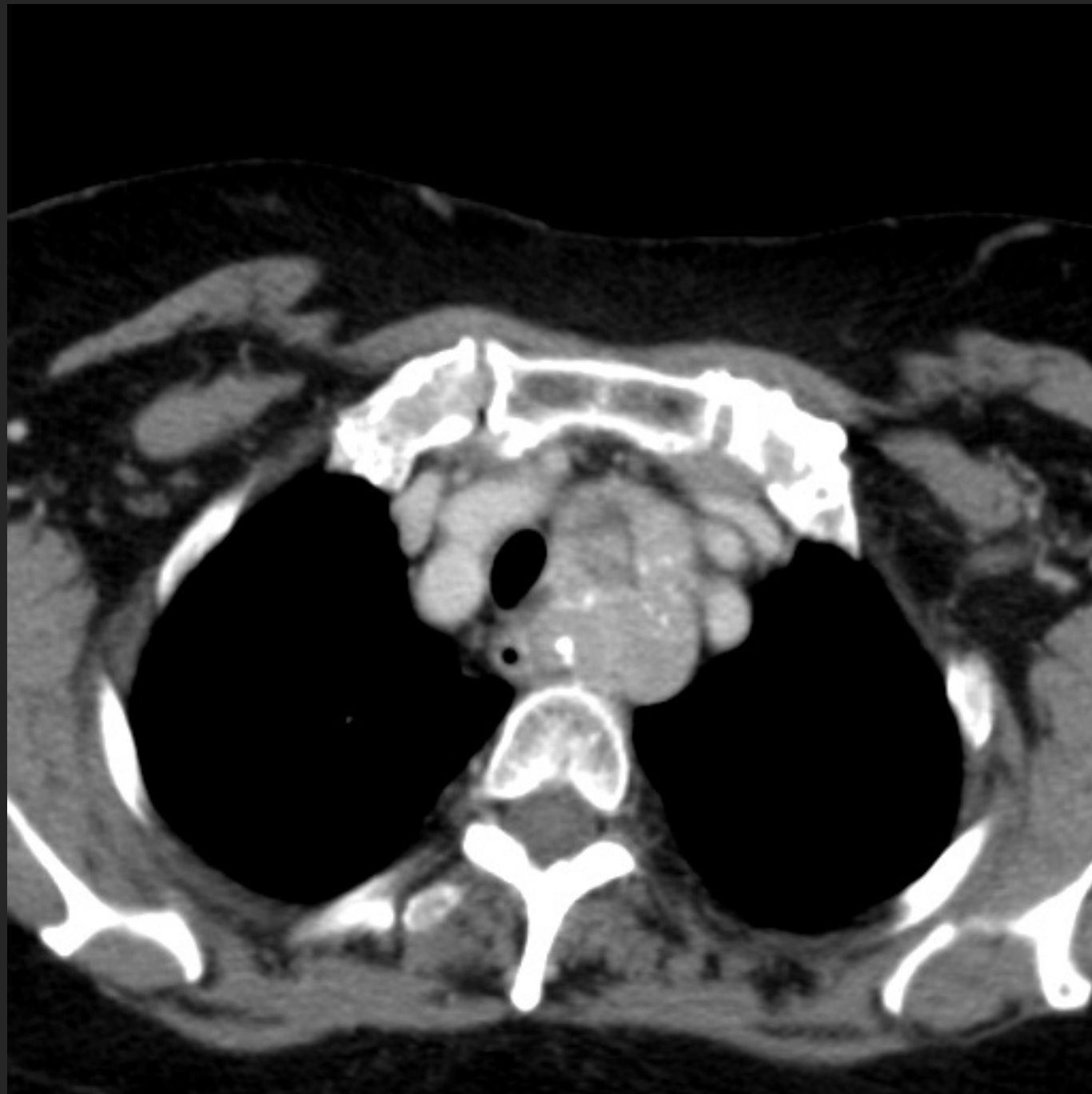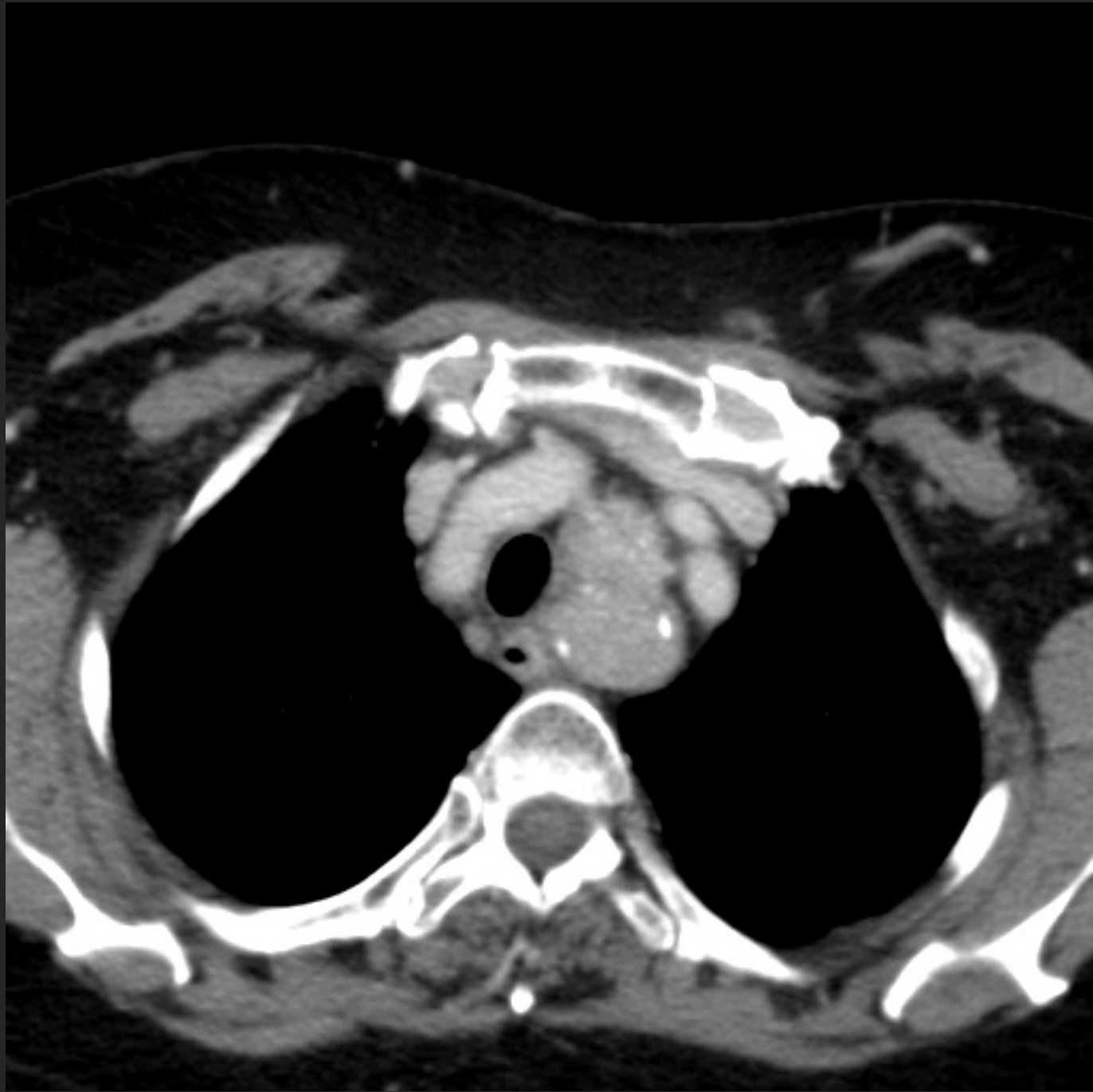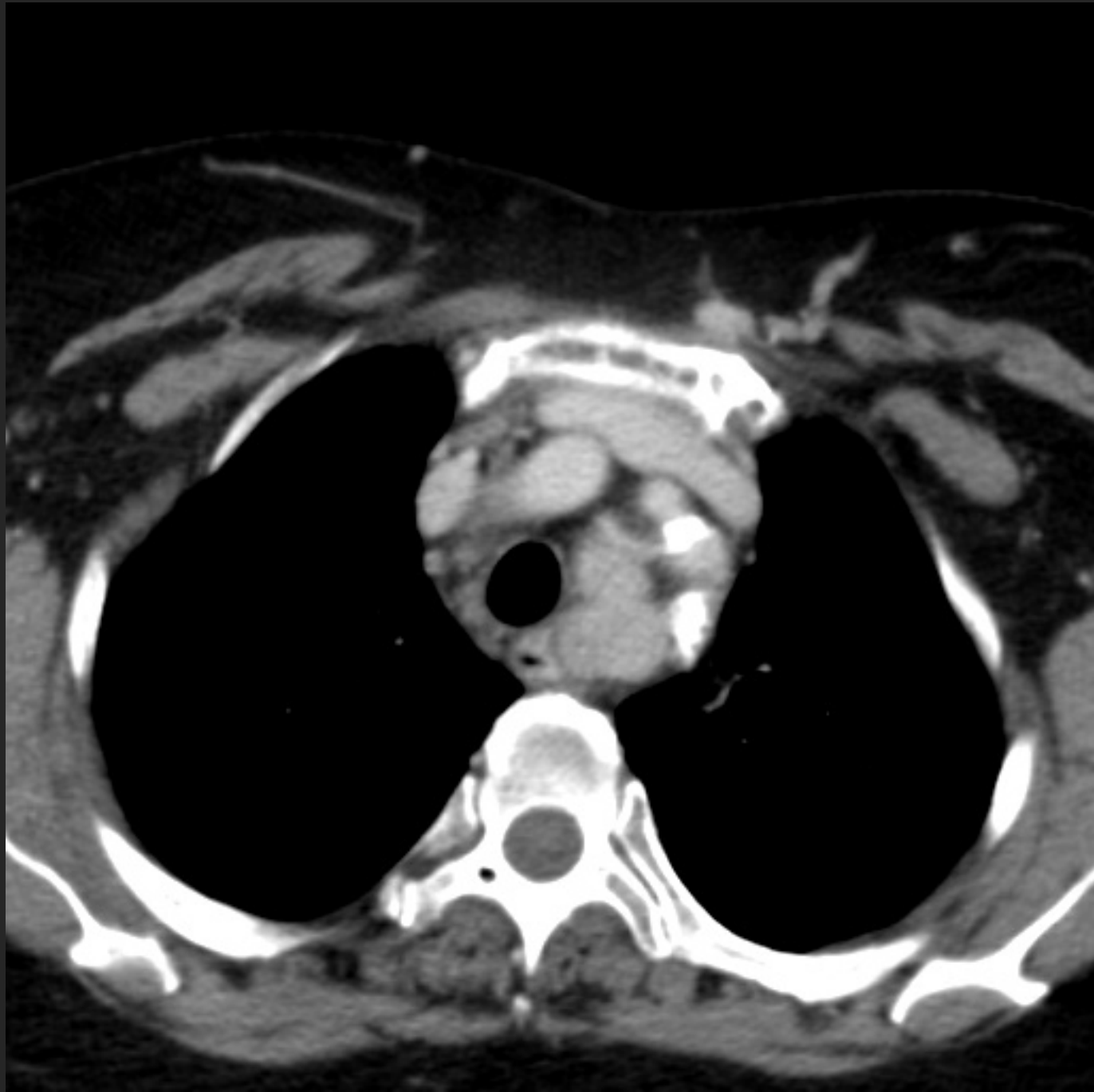


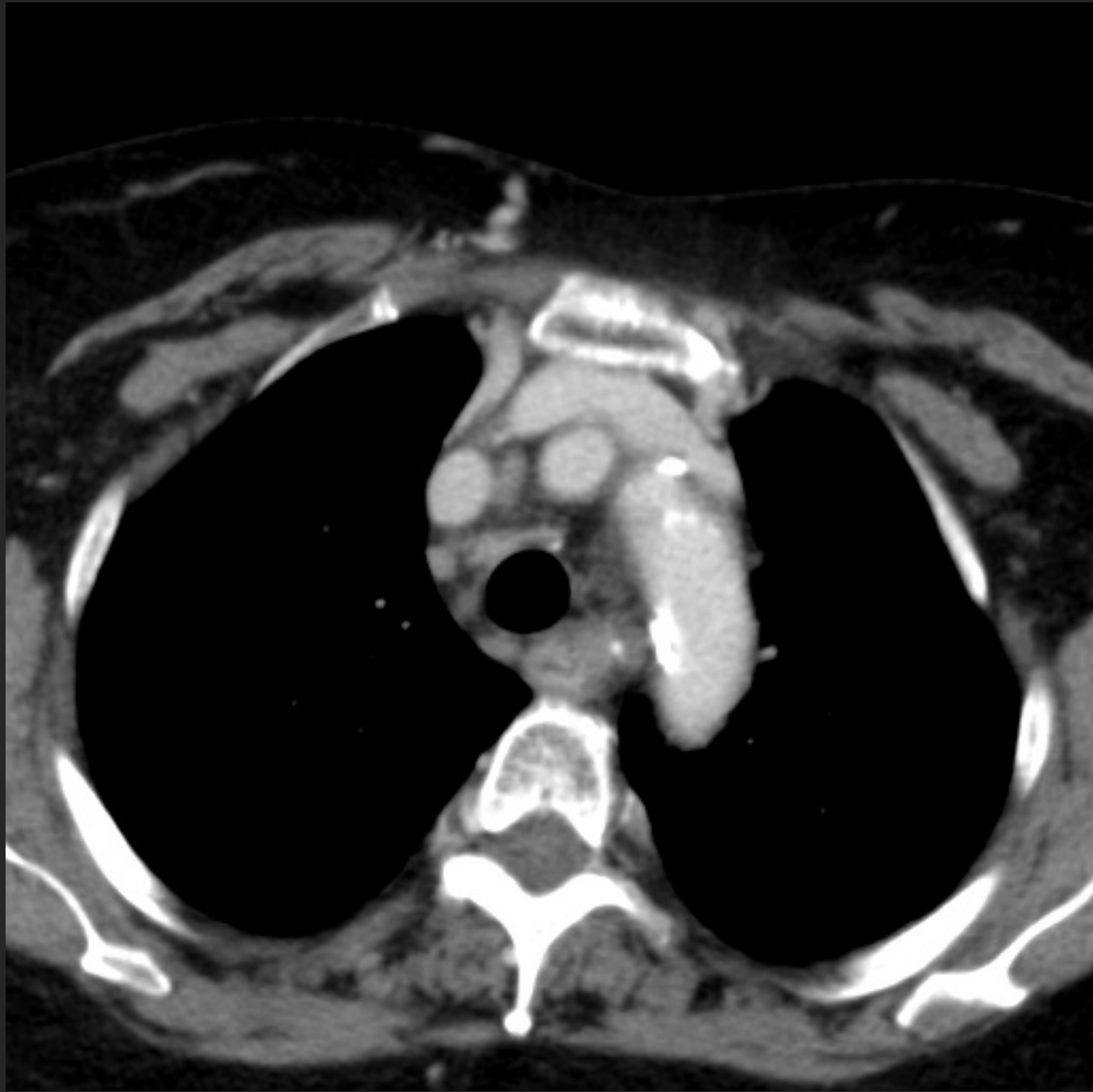




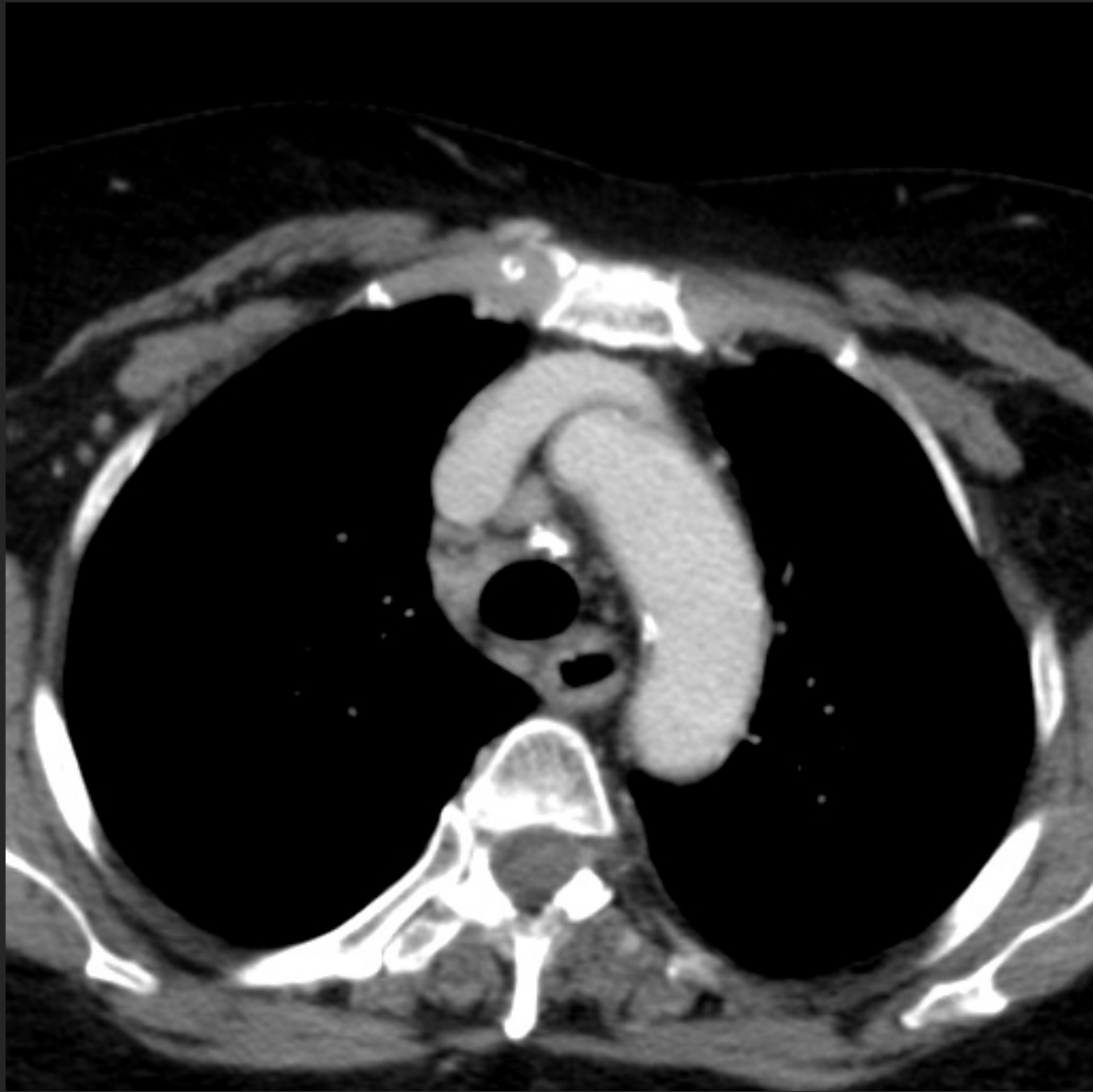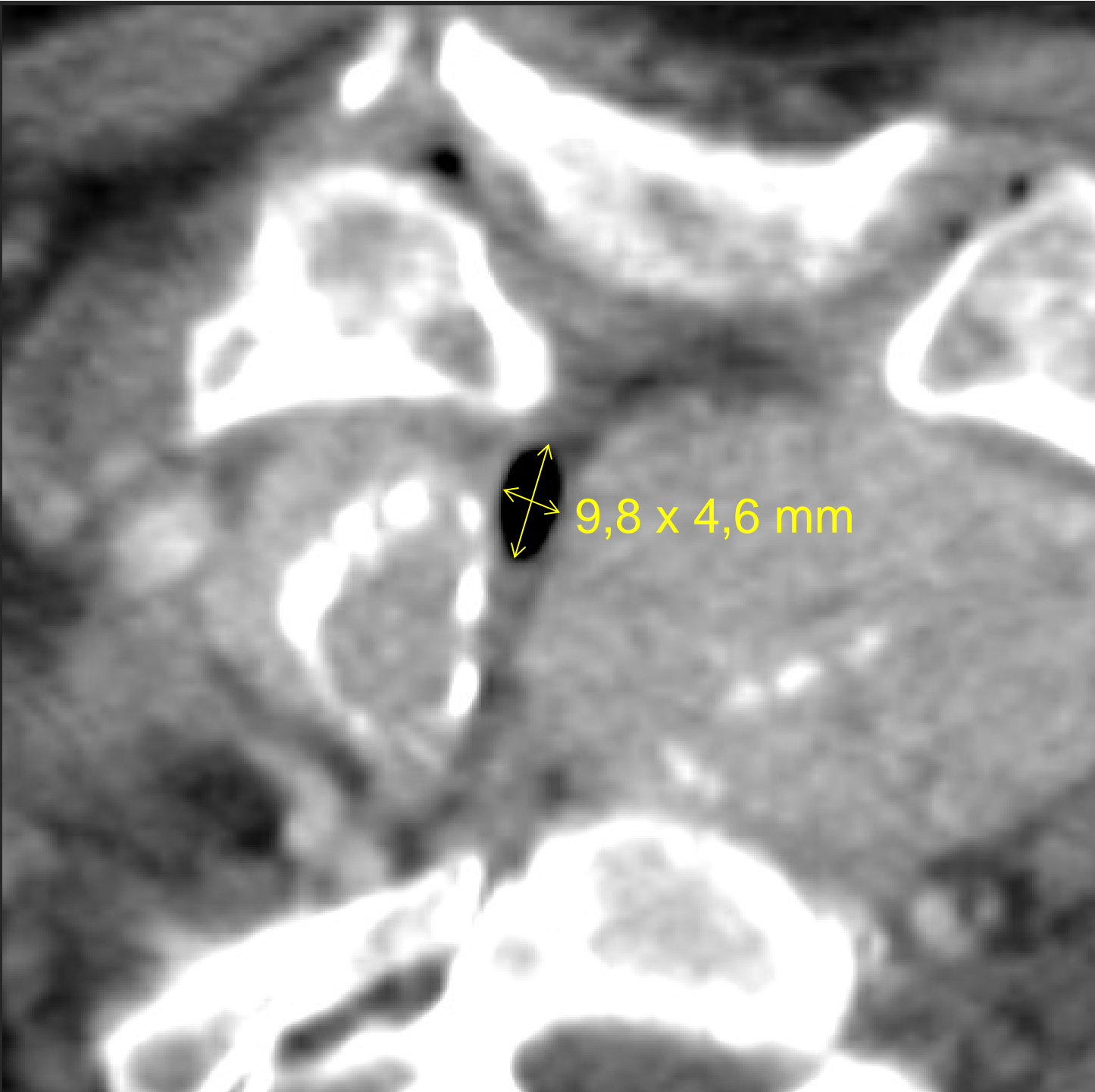






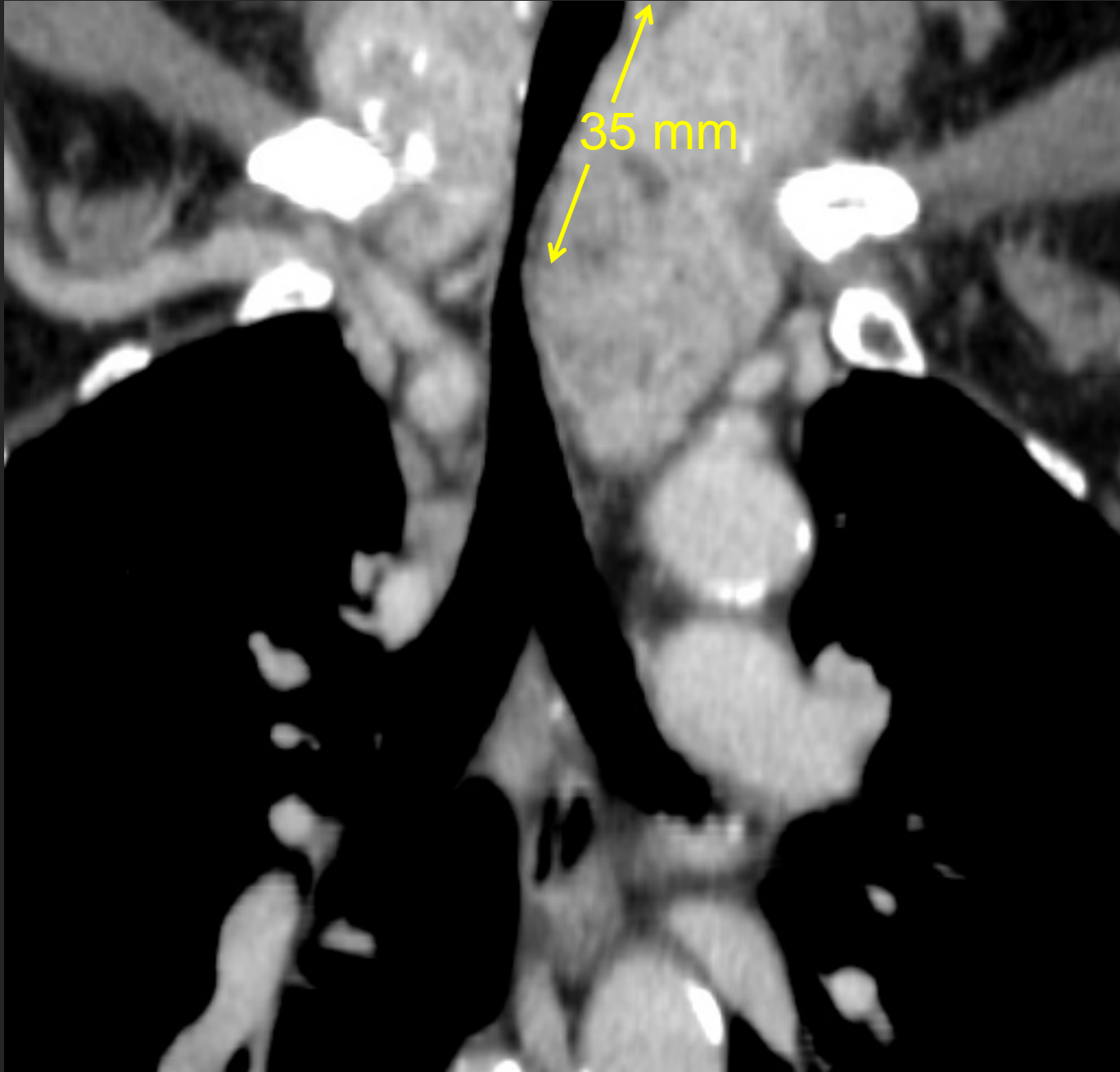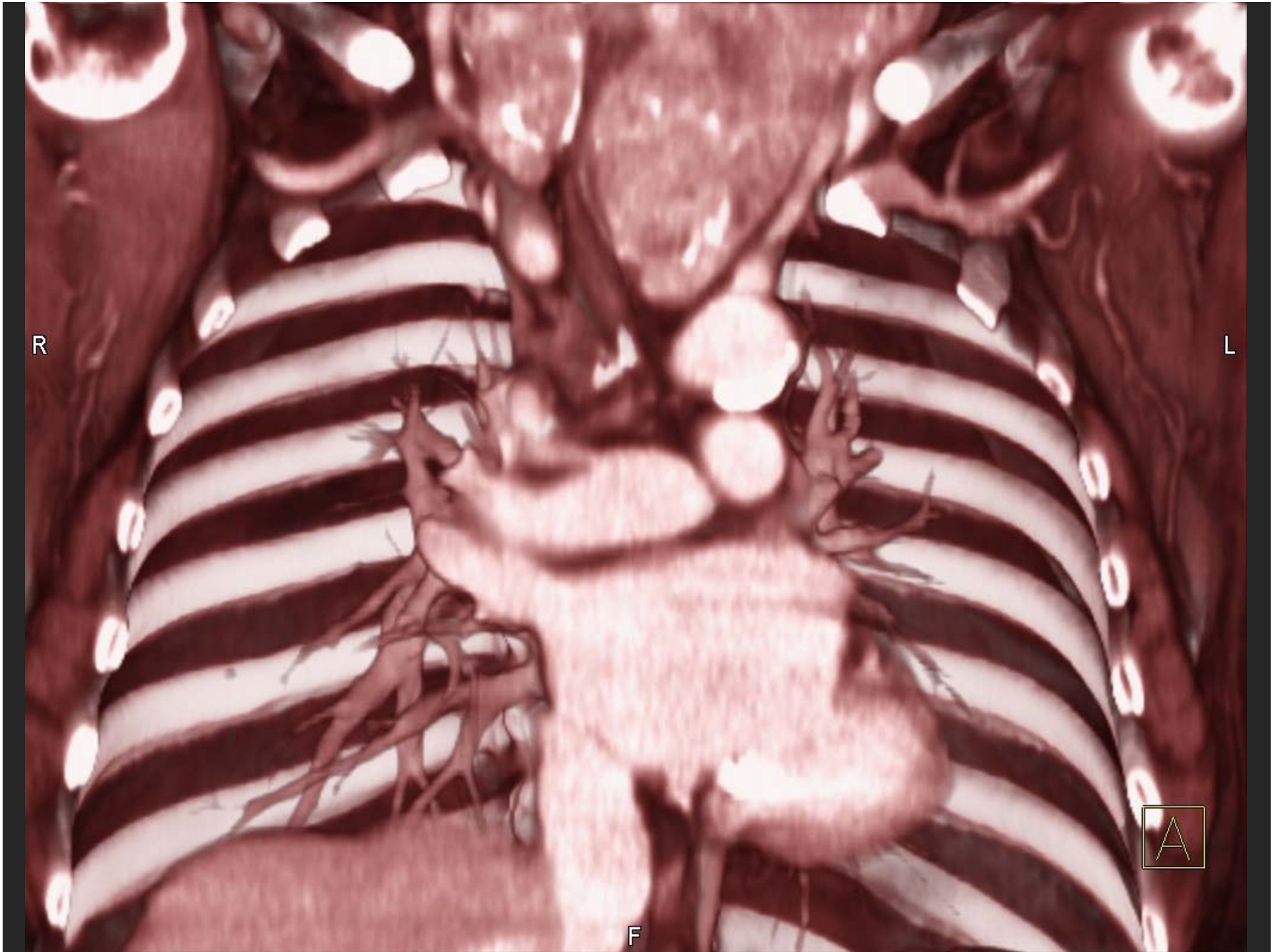


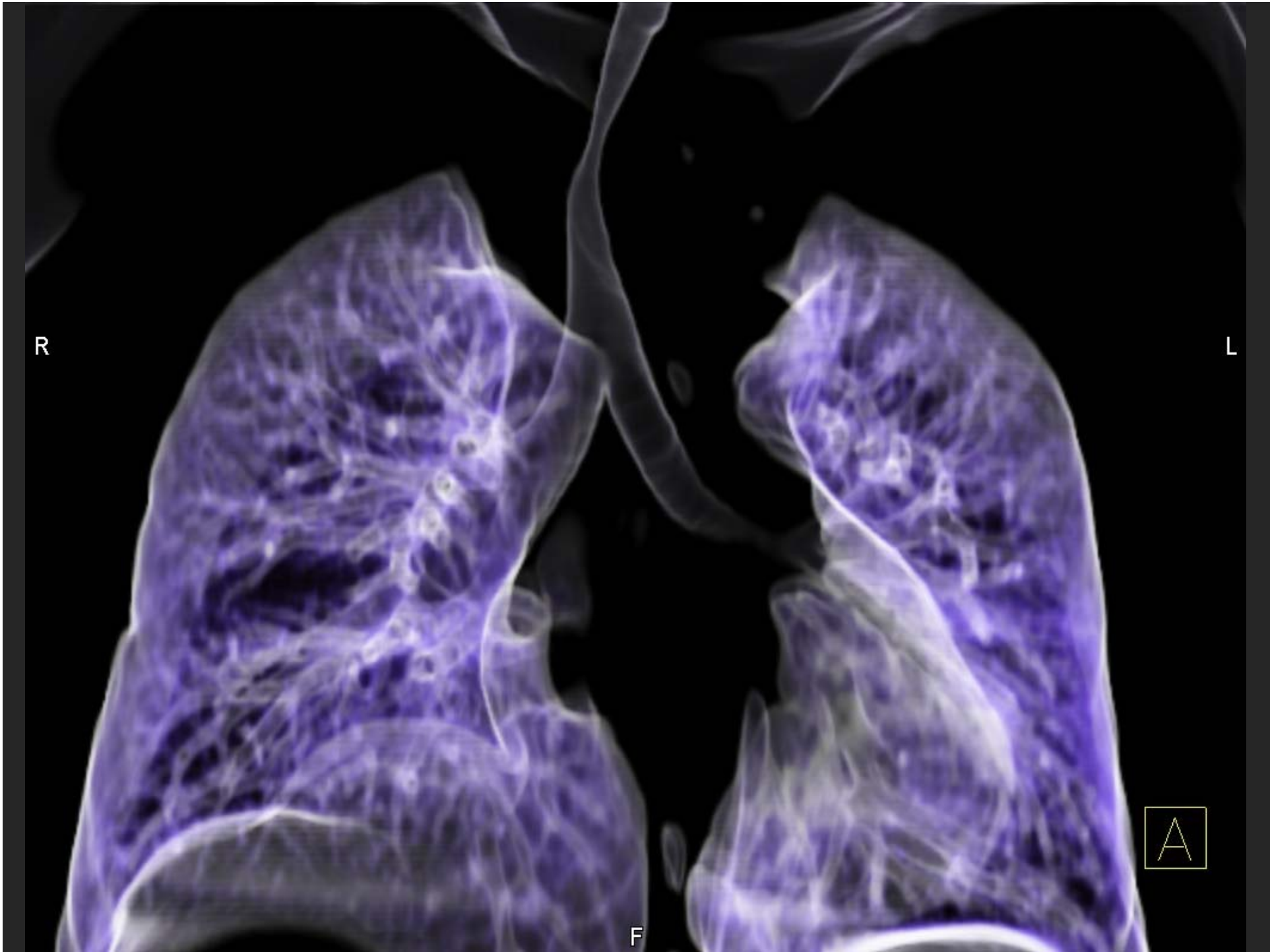




9,8 x 4,6 mm



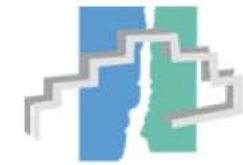



HJ23

Hospital Joan XXIII

Mujer de 72 años, resección de neoplasia de sigma por laparoscopia



- **Medición de los tubos traqueales**
- **Valoración de las técnicas anestésicas**
- **Valoración de las alternativas terapéuticas**
 - **Respecto al bocio**
 - **Respecto a la neoplasia**
- **Anestesia epidural**
- **Cirugía no laparoscópica**
- **Laparotomía**
- **Prever complicaciones postoperatorias**

HJ23

Hospital Joan XXIII

Mujer de 36 años Ligadura tubárica por laparoscopia

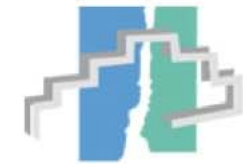

- **Exploración normal**
- **No refiere patología actual**
- **Hepatitis en su juventud**
- **Intervenciones**
 - **Hernia inguinal (en la infancia)**
 - **Anestesia epidural en dos de sus tres partos**
- **No alergias conocidas**

HJ23

Hospital Joan XXIII

Mujer de 36 años Ligadura tubárica por laparoscopia



- **Analítica:**
 - Hcto 38,4%, Hb 13,8 g/dL
 - Coagulación normal
 - Bioquímica: elevación importante de bilirrubina, transaminasas, gamma-GT y fosfatasa alcalina
 - Serología:
 - VHC +, HBsAg +
 - HIV +. Confirmado por Western-Blot

HJ23

Hospital Joan XXIII

Mujer de 36 años Ligadura tubárica por laparoscopia



- **Se suspendió la intervención**
- **Problemas familiares**
- **Estudio por Sección del SIDA**
- **Resultado: FALSO POSITIVO**
- **Problemas legales, indemnización...**

HJ23

Hospital Joan XXIII

Varón de 46 años Colecistectomía por laparoscopia



- **No antecedentes médicos patológicos**
- **Alergia a las pirazolonas**
- **Obesidad moderada, altura 152 cm**
- **Intervenido hace dos años: acromioplastia**
- **Exploración:**
 - **Mallampati IV**
 - **Cuello corto, grueso**
 - **Distancia tiromentoniana < 2 dedos**
 - **Lleva barba**

HJ23

Hospital Joan XXIII

Varón de 46 años Colecistectomía por laparoscopia



- **Pruebas complementarias: elevación discreta de bilirrubina y transaminasas. Resto normal**
- **Revisión de historia clínica:**
 - Ingreso reciente por colecistitis
 - Historia anestésica: intervención en hombro con bloqueo regional (bl. interescalénico) + anestesia general. Intubación *fácil* (Cormack-Lehane II)
- **Paciente ASA II**
- **Información, consentimiento...**

Mujer de 22 años Síndrome de túnel carpiano



- **No refiere antecedentes patológicos**
- **Intervenida en la infancia de hernia inguinal**
- **Analítica: Hcto 33,6%, Hb 11,5 g/dL, resto sin interés**
- **Alérgica a la penicilina**
- **Antecedentes familiares: vómitos postanestésicos**
- **Refiere ser “muy aprensiva” y que tiene “mucho miedo a la anestesia”**

Mujer de 22 años Síndrome de túnel carpiano



- **Paciente ASA I**
- **No pruebas complementarias**
- **Explicar las posibilidades anestésicas**
 - **Regional vs general**
 - **Riesgos y beneficios**
 - **Sedación**
- **Prescribir una premedicación**
- **Obtener el consentimiento informado**
- **Dejar una nota en historia clínica**

HJ23

Hospital Joan XXIII

Varón de 66 años Prótesis de rodilla



- **Intervención dentro de un mes**
- **Refiere no haber estado nunca enfermo y no haber ingresado nunca en un hospital**
- **Sólo padece de artrosis**
- **Fumador de 15-20 cigarrillos al día**
- **Bebedor moderado**
- **Toma Diclofenaco retard y Paracetamol a demanda para el dolor de los huesos**

Varón de 66 años Prótesis de rodilla



- **Exploración física: sibilantes dispersos**
- **No refiere clínica de disnea: apenas puede caminar porque le duele la rodilla, pero tose y presenta abundantes secreciones**
- **Hemograma: Hcto 49,5% y Hb 15,7 g/dL**
- **Radiografía de tórax: aplanamiento de diafragmas e hiperclaridad en ambos campos**
- **ECG: crecimiento de aurícula derecha**

HJ23

Hospital Joan XXIII

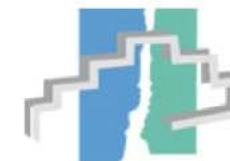Varón de 66 años Prótesis de rodilla



- **Paciente con EPOC, probablemente severa, mal controlado y sin tratamiento.**
- **Debe de ser valorado y tratado**
- **¿Quién debe tratarlo?**
- **Especialista neumólogo, internista, médico de cabecera**
- **Hacer un seguimiento**
- **¿Antes de la intervención?**

Varón de 52 años

Hernia umbilical

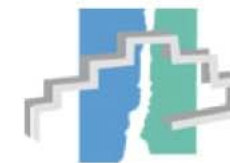

- **Antecedentes:**
 - **EPOC severo:**
 - Oxígeno domiciliario 18 horas/día.
 - Disnea de ante esfuerzos mínimos
 - **Cirrosis hepática alcohólica severa**
 - Episodios frecuentes de descompensación y ascitis
 - **Último ingreso hace 6 meses por infección respiratoria:**
 - Analítica: ratio TP 2,5, plaquetopenia 25000 plq/mm³
 - PFR: patrón obstructivo severo con PBD positiva
 - Radiografía de tórax: atrapamiento aéreo (enfisema severo)
- **Se solicita “valoración previa a inclusión en lista de espera”**

HJ23

Hospital Joan XXIII

Varón de 52 años Hernia umbilical



- **Exploración:**
 - **Cianosis cutáneo-mucosa**
 - **Hipofonesis generalizada en la auscultación**
 - **Hernia umbilical de aproximadamente 10 x 15 cm**
 - **Señales de hematomas en piernas en relación con pequeños traumatismos**
 - **Temblor de intención.**
- **Pendiente de realizar pruebas complementarias**

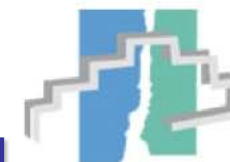HJ23

Hospital Joan XXIII

Varón de 52 años Hernia umbilical



- **Idoneidad de la intervención**
- **Posibilidades anestésicas**
 - Anestesia local
 - Anestesia regional
 - Anestesia general
- **Posibilidad de optimización del paciente**
 - Valoración/tratamiento por neumólogo
 - Valoración por digestólogo
 - Valoración por hematología
- **Establecer un plan anestésico: tratamiento pre, intra y postoperatorio.**



- **Antecedentes:**
 - HTA, dislipemia
 - IAM hace 2 años. Enfermedad de 3 vasos, portador de 2 *stents* coronarios desde entonces
 - Buena calidad de vida con tratamiento (nitroglicerina transdérmica, β -bloqueantes, *Plavix*[®])
 - Intervenido de colecistectomía, hernia de hiato, neoplasia gástrica (gastrectomía total) y prostatectomía suprapúbica (anestesia epidural)
 - Presenta aneurisma de aorta abdominal infrarrenal de 7 cm de diámetro máximo



- **Interconsulta a cardiología:**
 - **Ecocardio: hipocinesia del VI, fracción de eyección del 40%**
 - **Paciente de alto riesgo**
 - **Mantener betabloqueantes en el perioperatorio**
 - **Monitorización invasiva**
- **Exploración**
 - **TA 150/80 mmHg, auscultación normal (discretos crepitantes en las bases), palidez cutánea**
- **Pruebas funcionales respiratorias: normales**



- **Pruebas complementarias**
 - **ECG: infarto antiguo**
 - **Radiografía de tórax: cardiomegalia**
 - **Hcto 35,4%, Hb 12,5 g/dL. Bioquímica y coagulación: normales**
- **Idoneidad de la intervención:**
 - **Riesgo elevado de ruptura**
 - **Intervención de alto riesgo**
 - **Alternativas terapéuticas: cirugía abierta vs endoprótesis aórtica.**

HJ23

Hospital Joan XXIII

Paciente de 72 años

Aneurisma de aorta abdominal



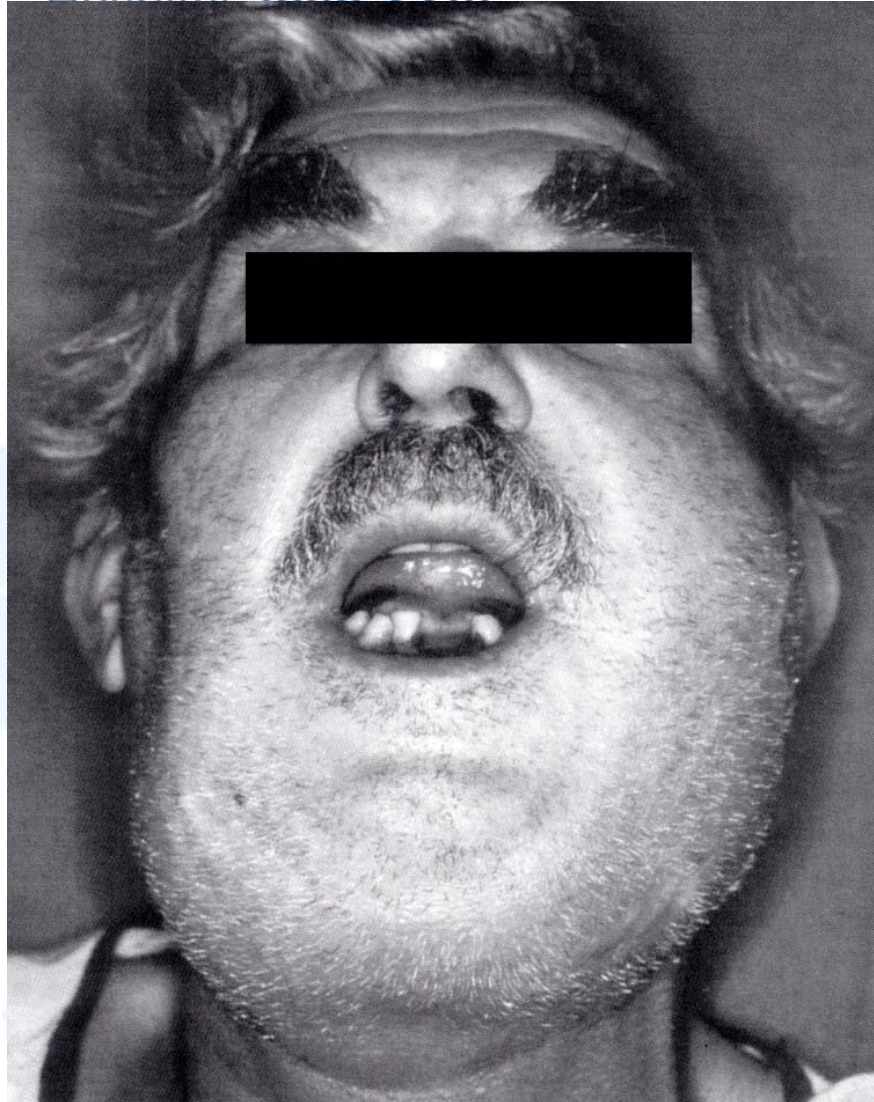
-
- **Contacto con Servicio de Cirugía Vascular**
 - **Nueva valoración del paciente**
 - **Cirugía de endoprótesis aórtica**
 - **Anestesia regional (epidural-raquídea) con sedación**
 - **Menor sangrado**
 - **Mayor estabilidad hemodinámica**
 - **Menor tiempo de vigilancia intensiva**
 - **Menor alteración del estado general**
 - **Alta precoz**

Interconsulta: absceso cervicofacial



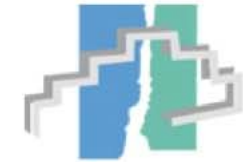
- **Diabético tipo II, HTA**
- **Intervenido de fractura bimalleolar y colecistectomía laparoscópica**
- **Alérgico a la penicilina**
- **No presenta otros antecedentes**
- **Acudió a urgencias por disfagia y ligera dificultad respiratoria**
- **Requiere drenaje urgente de absceso cervical**

Interconsulta: absceso cervicofacial



- **Paciente fumador y bebedor importante**
- **HTA, mal controlado**
- **Boca séptica**
- **Absceso del suelo de la boca (angina de Ludwig)**
- **Mallampati IV**
- **Problema de *control de la vía aérea***

Interconsulta: absceso cervicofacial



- **Estrategia de control de la vía aérea**
- **Conjuntamente con cirujano**
- **Posibilidades:**
 - Intubación con paciente despierto
 - Intubación con fibrobroncoscopio
 - Intubación mediante traqueostomía
- **Estrategia intra y postoperatoria**
 - Posibilidad de control postoperatorio
- **Información al paciente y consentimiento informado.**

HJ23

Hospital Joan XXIII

Mujer de 56 años Prótesis total de rodilla



- Se “repeca” de la lista de espera
- No sigue el protocolo de visita preoperatoria
- No refiere antecedentes médicos de interés
- No alergias conocidas
- Intervenida de osteotomía de tibia hace 6 años y de nódulo de mama benigno hace 5 meses
- Exploración física sin datos de interés
- Petición no selectiva de pruebas: bioquímica, coagulación, hemograma, ECG y Rx de tórax.

HJ23

Hospital Joan XXIII

Mujer de 56 años Prótesis total de rodilla



- **ECG: crecimiento de aurícula izquierda**
- **Analítica básica normal**
- **Rx tórax: múltiples imágenes nodulares en ambos campos pulmonares**
- **Reconoce astenia y pérdida de peso**
- **Neoplasia maligna primaria desconocida**
- **Contraindicación para la intervención quirúrgica**
- **Derivar a especialista para determinar el origen**

Varón de 68 años Hernia inguinal



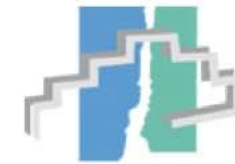- Se “repeca” de la lista de espera
- Valoración la mañana anterior a la intervención
- Petición no selectiva de pruebas: todo normal
- Exploración física: sin datos de interés
- Anamnesis:
 - “Nunca ha estado enfermo”. Se cansa cuando sube escaleras.
 - Tuvo algo que no fue “ni angina ni infarto” y “algo de azúcar”
 - Controlado por su médico de confianza en otra clínica
 - Tratamiento con atenolol e *Iscover*[®] (hasta hace 2 días) y dos antidiabéticos orales
- Tiene el consentimiento firmado para la cirugía
- ¿...?

Varón de 68 años Hernia inguinal



- Se “repeca” de la lista de espera
- Valoración la mañana anterior a la intervención
- Petición no selectiva de pruebas: todo normal
- Exploración física: sin datos de interés
- Anamnesis:
 - “Nunca ha estado enfermo”. Se cansa cuando sube escaleras.
 - Tuvo algo que no fue “ni angina ni infarto” y “algo de azúcar”
 - Controlado por su médico de confianza en otra clínica
 - Tratamiento con atenolol e *Iscover*[®] (hasta hace 2 días) y dos antidiabéticos orales
- Tiene el consentimiento firmado para la cirugía
- **APLAZAR LA INTERVENCIÓN**

Niño de 4 años Hernia inguinal



- **No antecedentes patológicos**
- **Intervenido hace 1 año de VAD + DTT**
- **No alergias conocidas**
- **Catarro de vía aérea importante**
 - **Tos sin expectoración**
 - **Abundante secreción nasal**
 - **Sin fiebre**
- **Exploración física normal**
- **No contraindicación anestésica**



