XXXI Jornada Catalana de Diagnòstic Prenatal Ecogràfic
22 de març de 2024 - Girona

Una nova perspectiva al diagnòstic prenatal

Díaz Tapiador, S.[1]; Monclús Argany, M.[1]; Muñoz Abellana, M. B.[1]; Ventura Campos, È.[1, 2]: Cavallé Busquets, P.[1]

[1]Hospital Universitari Sant Joan de Reus

[2]ASSIR Reus

Cas clínic

- Primigesta de 26 anys, **TN > p99**
  CRL 58 mm, TN 3.10 mm

  Antecedents personals:
  - Retràs de desenvolupament psicomotor
  - Discapacitat intel·lectual 33%
  - Otitis de repetició

  Antecedents quirúrgics:
  - Quistectomia d'ovari

- Cribatge combinat 1rT: alt risc T21
- Biòpsia corial: **QF-PCR i Array normal**

- **Ecocardiografia precoç:** normal
- **Eco morfològica (20 SG)**: normal

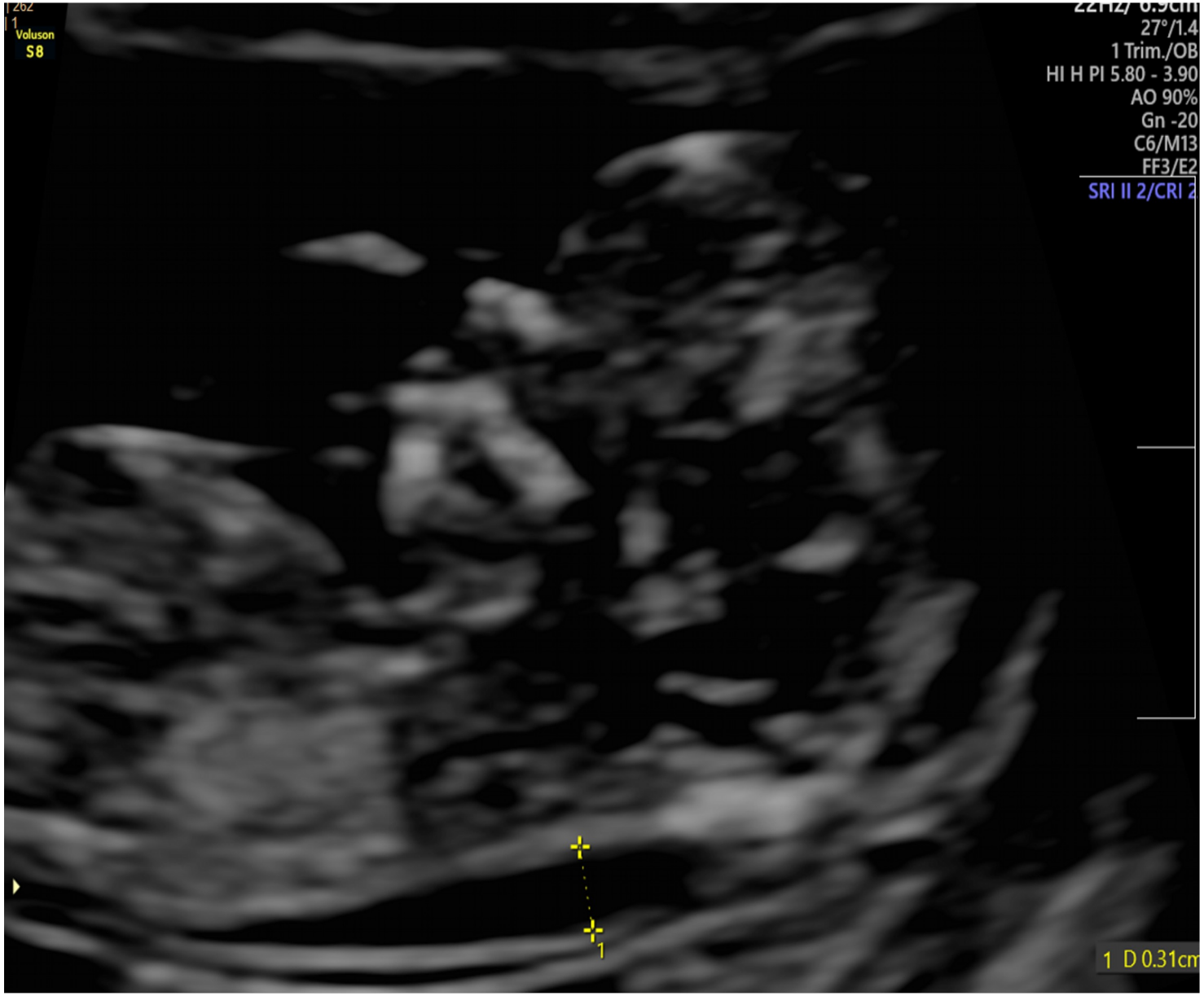

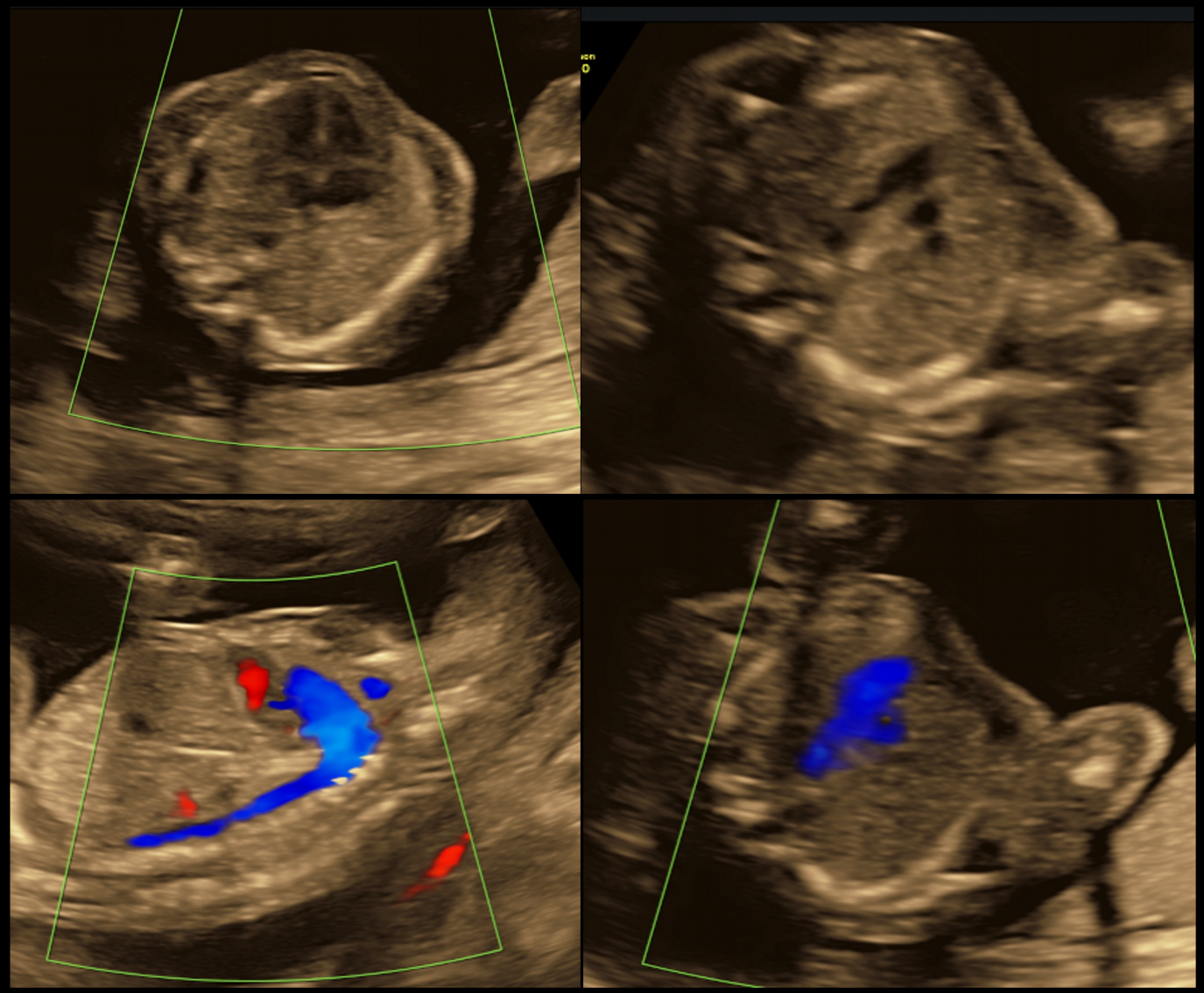

Ecocardiografia precoç: normal

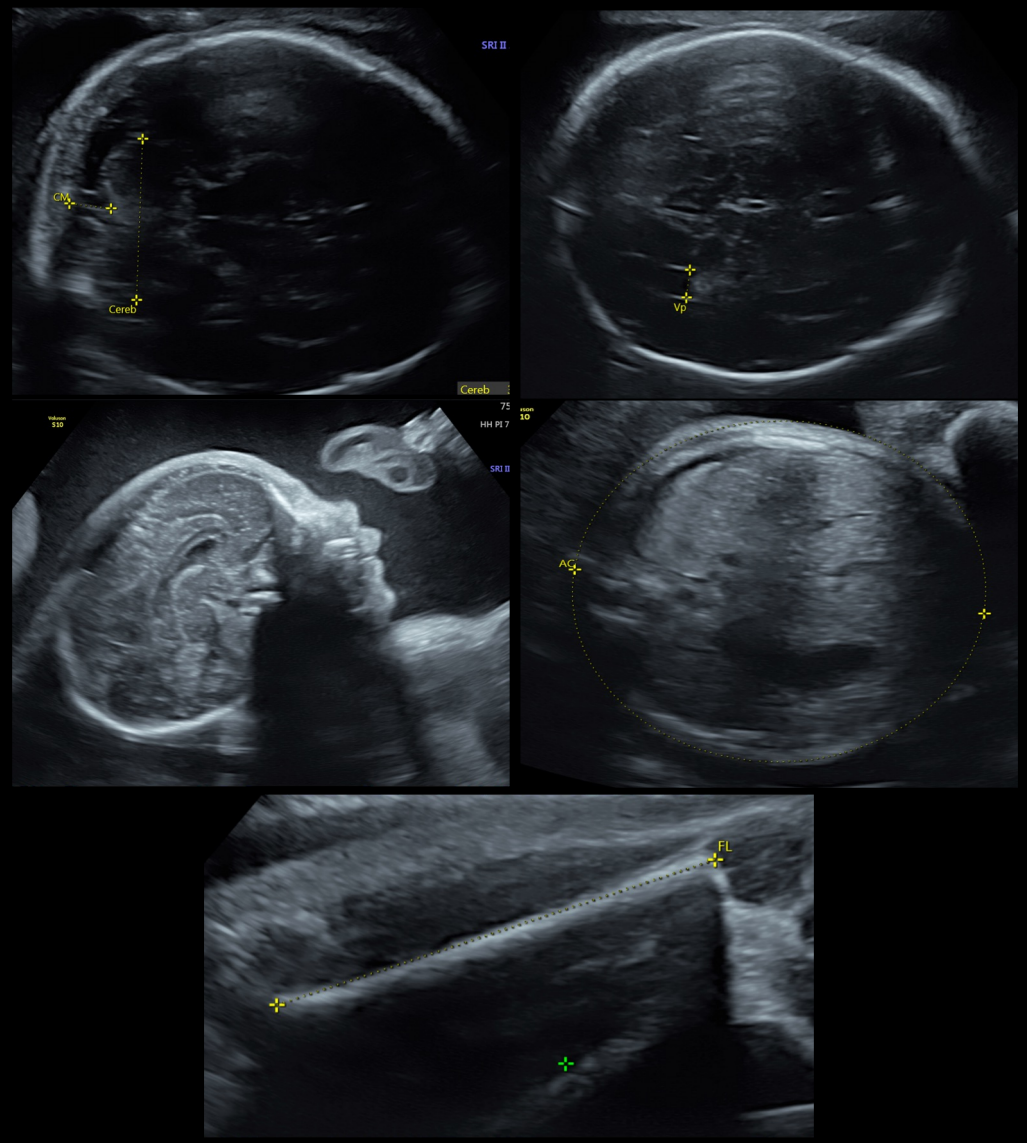

Ecografia morfològica (20 SG): normal

Ecocardiografia de control (26 SG)

- **Vessament pleural bilateral**
- **Restricció de creixement fetal**
- Sense altres alteracions morfològiques

Causes de vessament pleural:

- Hidrops fetal
- Quilotòrax congènit
- Cardiopaties congènites
- Malformacions pulmonars
- **Infeccions**

Serologies (-)

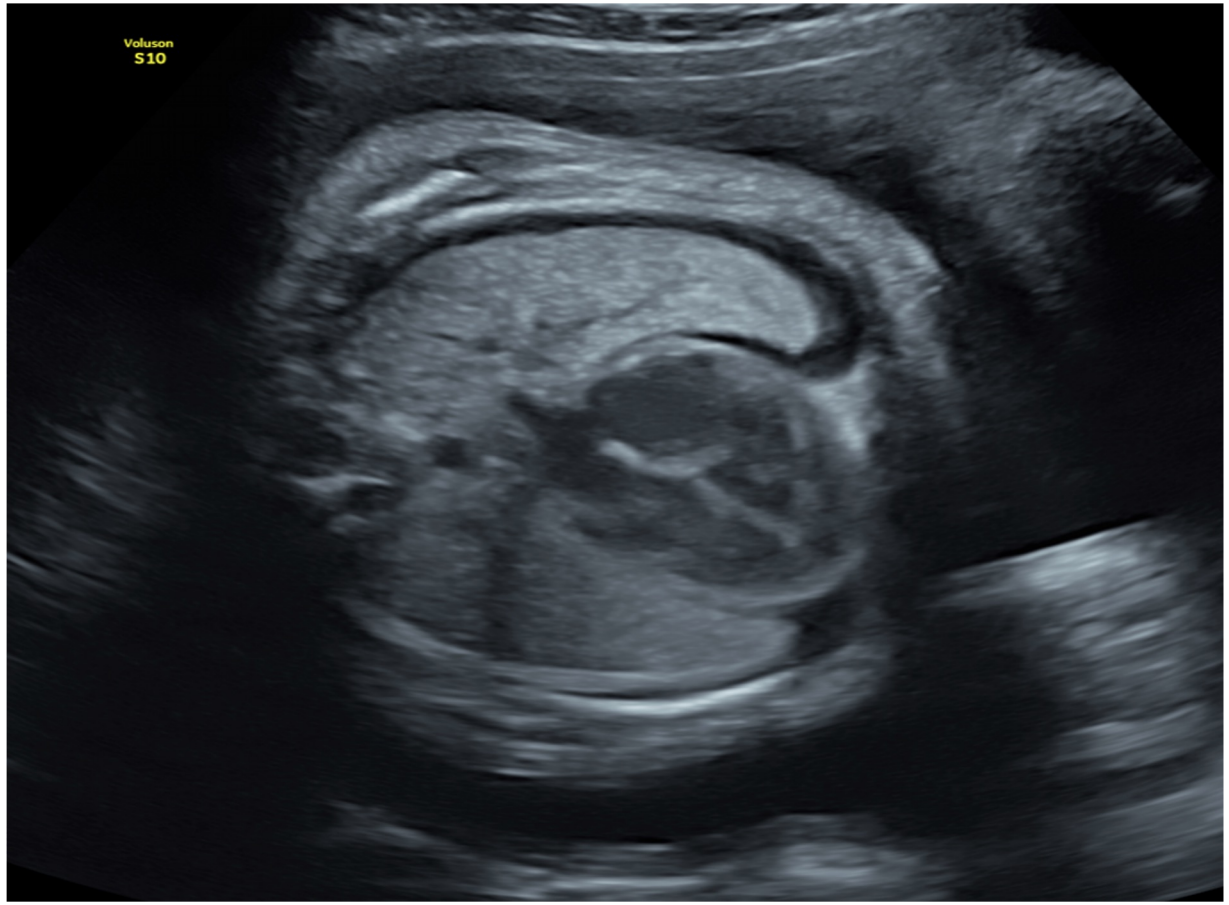

DIAGNÒSTIC DIFERENCIAL

- Infeccions
- Malformacions: cardíaques
- Síndrome de Noonan
- Altres RASopaties
  Sd. de Costello, neurofibromatosis 1, sd. LEOPARD, sd. cardio-facio-cutáneo, sd. Legius…

Derivació a H. Vall d'Hebron

- **Panell de RASopaties**: normal

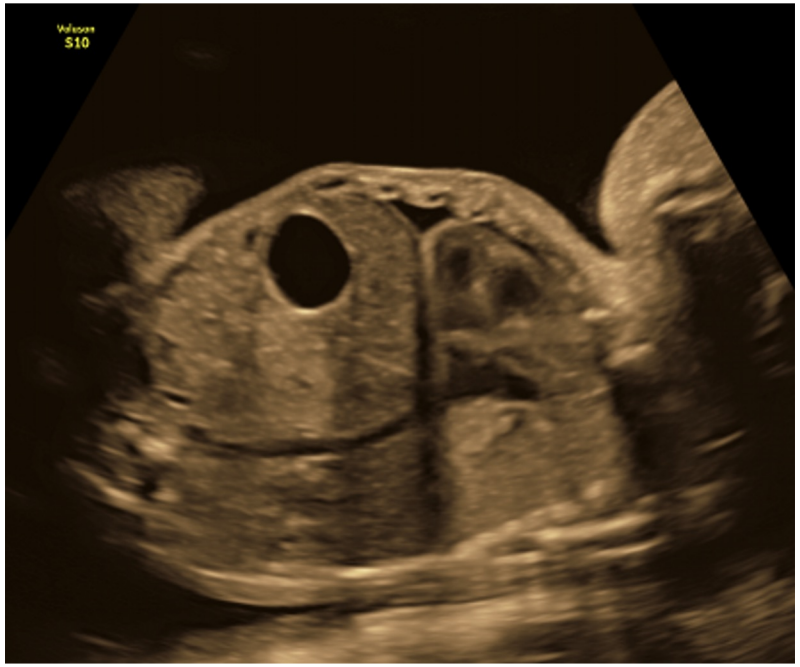

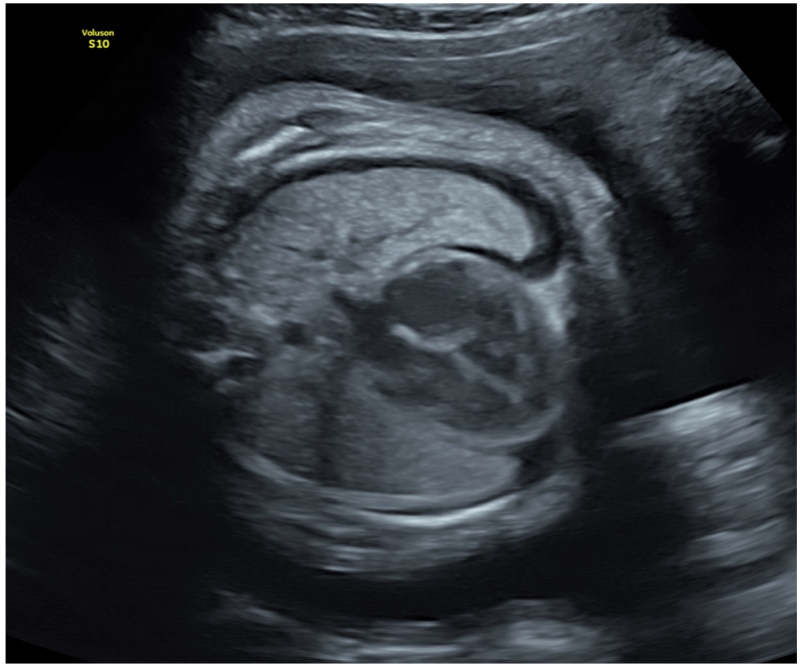

Visita al Servei de Genètica

- Discapacitat intel·lectual *(33% reconeguda)*
- Talla baixa (1,53 m)
- Fàscies característica:
  - Morfologia facial triangular
  - Macrodòncia d'incisius centrals superiors
- Retard de tancament de fontanel·les
- Otitis de repetició

Sospita clínica: Síndrome de KBG

Estudi genètic dirigit

variant específica en el **gen ANKRD11**:

c.7327C>T p.(Gln2443Ter)

Confirmació diagnòstica materna: **Síndrome de KBG**

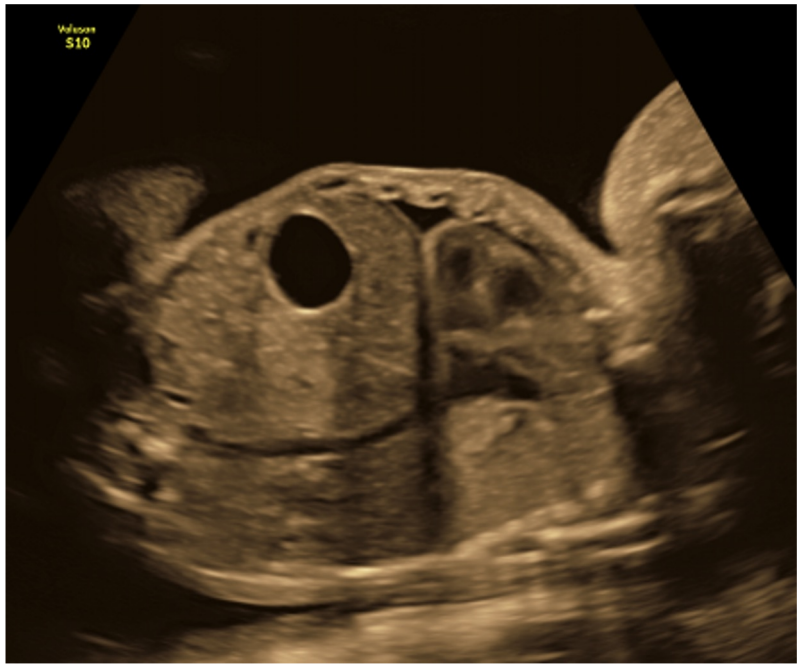

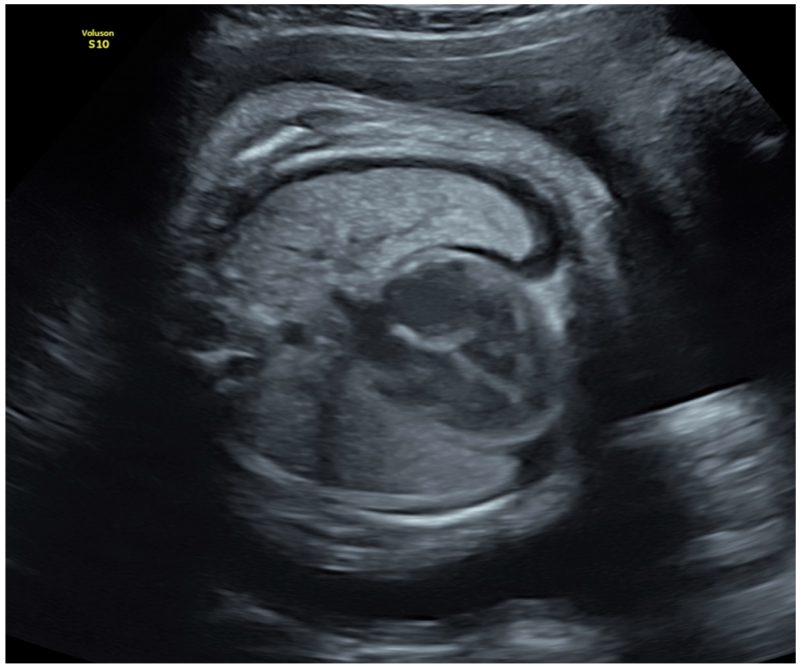

Síndrome de KBG

OMIM #148050 || ORPHA2332

Entitat genètica poc freqüent
Herència autosòmica dominant

Mutació de novo

Estudi genètic **matern** dirigit:
variant específica en el **gen ANKRD11**:
c.7327C>T p.(Gln2443Ter)

→

Herència AD

Estudi genètic **fetal** dirigit:
variant específica en el **gen ANKRD11**:
c.7327C>T p.(Gln2443Ter)

→

Confirmació diagnòstica
materna i fetal de
síndrome de KGB

EQUIPS MULTIDISCIPLINARS

- Clau en el diagnòstic prenatal actual
- Enfocament global des de diferents perspectives

Cas clínic
Final de la gestació

36+5 SG – Cesària per presentació podàlica

- Fetus masculí de 2310 grams
- Test d'Apgar 6/9/10

“Una nova perspectiva al diagnòstic prenatal”

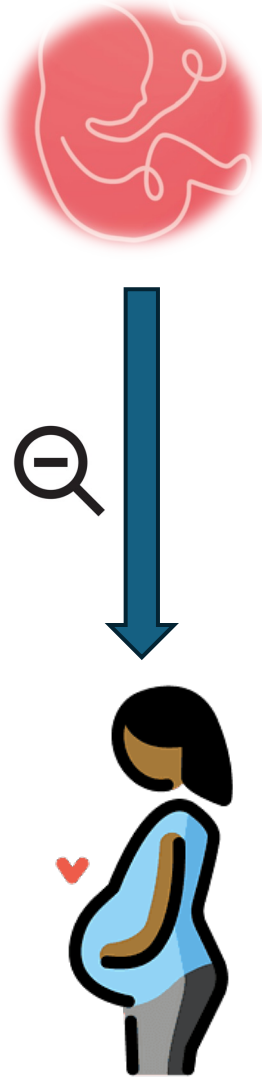

Estudi ecogràfic + Estudi genètic bàsic

QF-PCR i arrays

Diagnòstic
F E T A L

Factors de risc genètics

Antecedents dels progenitors

Estudi genètic avançat

seqüenciació d'exomes i panells dirigits

BIBLIOGRAFIA

- Pauta, M., Martinez-Portilla, R. J., & Borrell, A. (2022). Diagnostic yield of next-generation sequencing in fetuses with isolated increased nuchal translucency: systematic review and meta-analysis. *Ultrasound in obstetrics & gynecology : the official journal of the International Society of Ultrasound in Obstetrics and Gynecology*, *59*(1), 26–32. https://doi.org/10.1002/uog.23746

- Di Girolamo, R., Rizzo, G., Khalil, A., Alameddine, S., Lisi, G., Liberati, M., Novelli, A., & D'Antonio, F. (2023). Whole exome sequencing in fetuses with isolated increased nuchal translucency: a systematic review and meta-analysis. *The journal of maternal-fetal & neonatal medicine : the official journal of the European Association of Perinatal Medicine, the Federation of Asia and Oceania Perinatal Societies, the International Society of Perinatal Obstetricians*, *36*(1), 2193285. https://doi.org/10.1080/14767058.2023.2193285

- "Approach to the neonate with pleural effusions." In: UpToDate, [Internet]. Waltham, MA: UpToDate Inc. Available from: https://www.uptodate.com/contents/approach-to-the-neonate-with-pleural-effusions/print?search=derrame%20pleural%20fetal&source=search_result&selectedTitle=1%7E12&usage_type=default&display_rank=1. Accedit: 30 de gener de 2024.

- “Síndrome de KBG”. In: Orpghant, [Internet]. Recuperat de: https://www.orpha.net/es/disease/detail/2332#:~:text=Es%20un%20s%C3%ADndrome%20malformativo%20cong%C3%A9nito,y%20alteraciones%20de%20la%20conducta. Accedit: 2 de febrer de 2024.

- “Noonan síndrome”. In: UpToDate, [Internet]. Tartaglia, M., & Gelb, B. D. (2022). UpToDate Inc. Available from: https://www.uptodate.com/contents/noonan-syndrome?search=increased+nucal+translucency&source=search_result&selectedTitle=3%7E150&usage_type=default&display_rank=3. Accedit: 30 de gener de 2024.

Salut/ Salut Sant Joan Reus - Baix Camp

Díaz Tapiador, S.[1]; Monclús Argany, M.[1]; Muñoz Abellana, M. B.[1]; Ventura Campos, E.[1, 2]; Cavallé Busquets, P.[1]

[1]Hospital Universitari Sant Joan de Reus

[2]ASSIR Reus