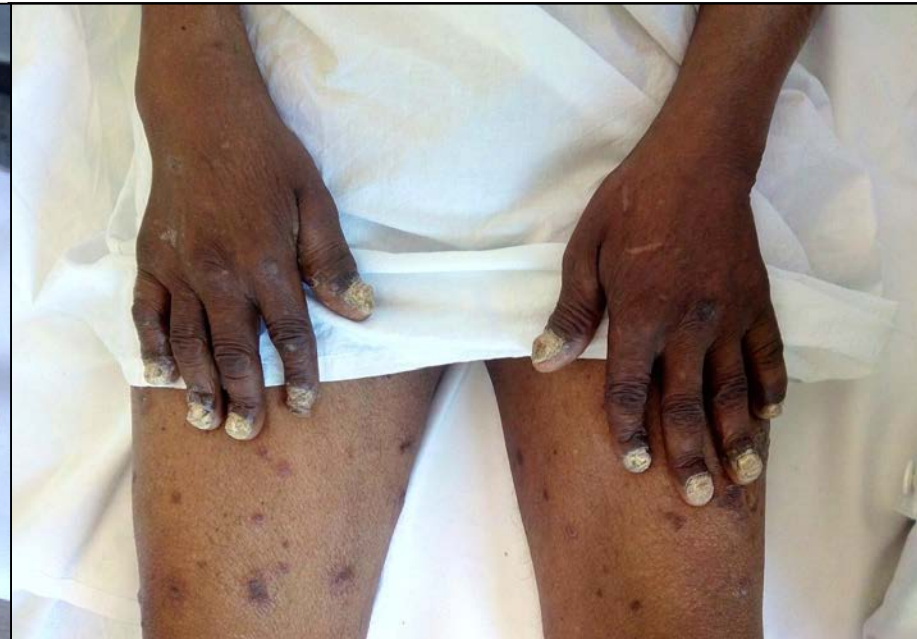
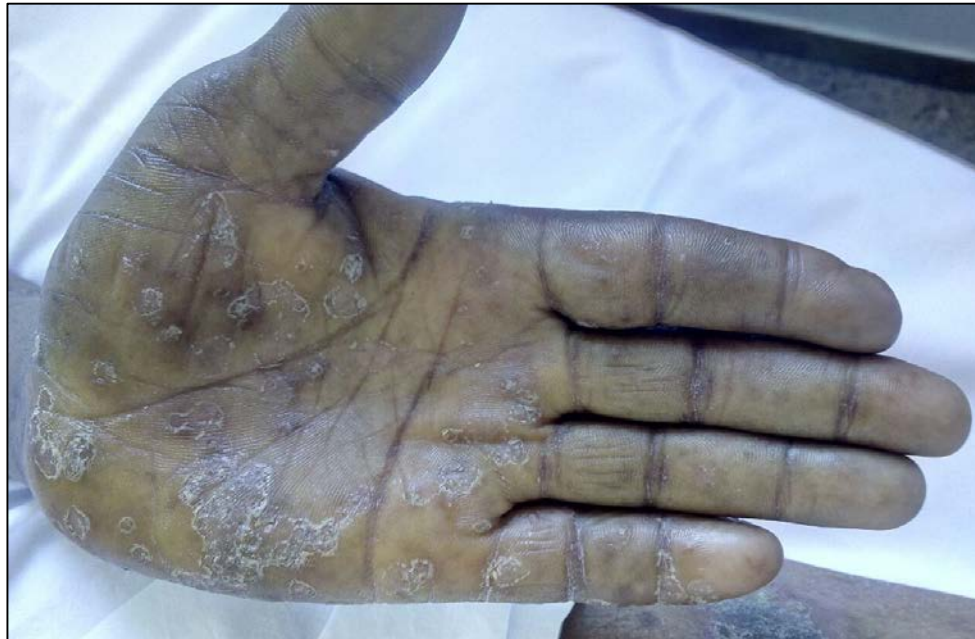
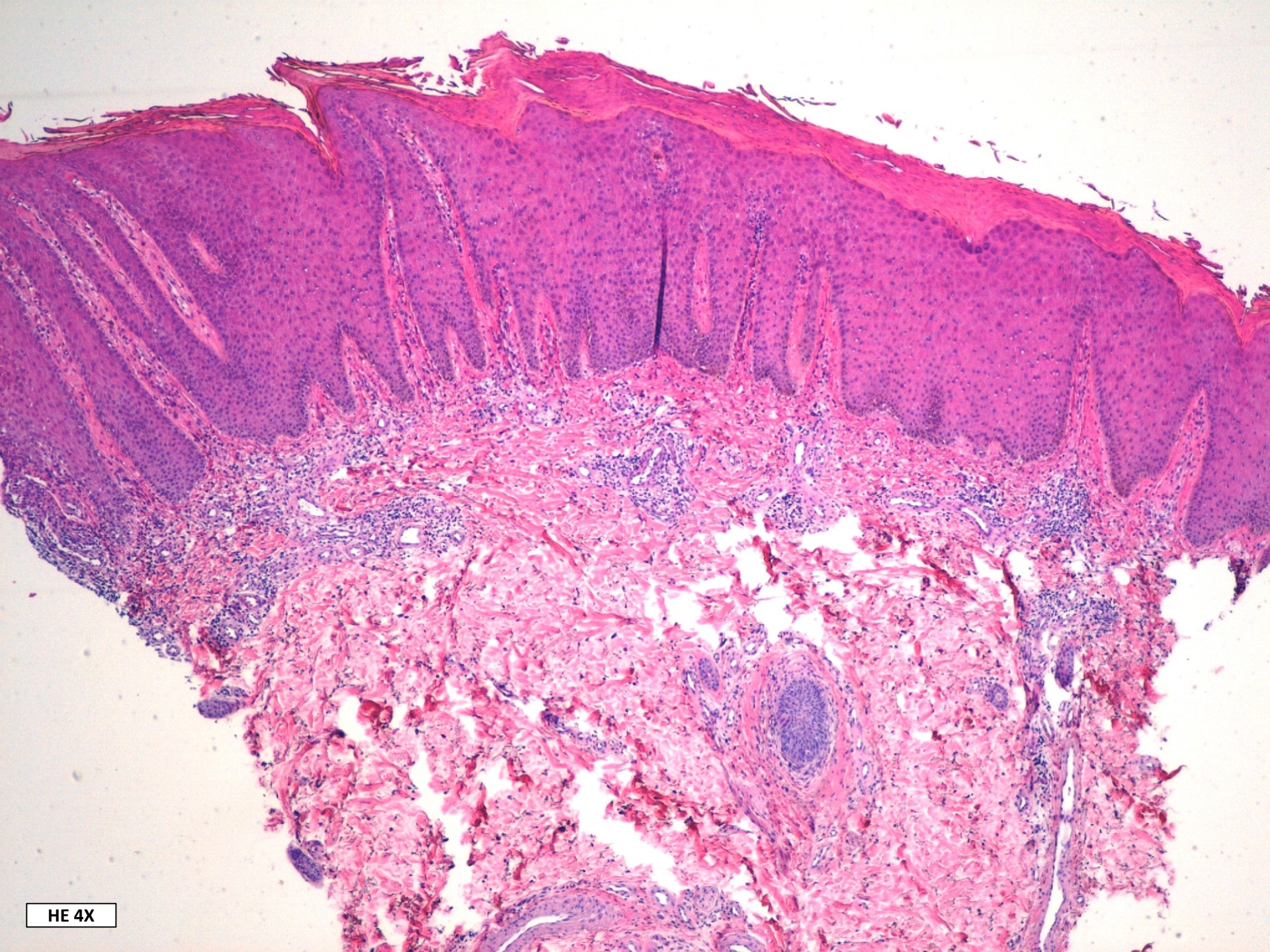
Lesiones Psoriasiformes en paciente VIH +

gencat.cat/ics

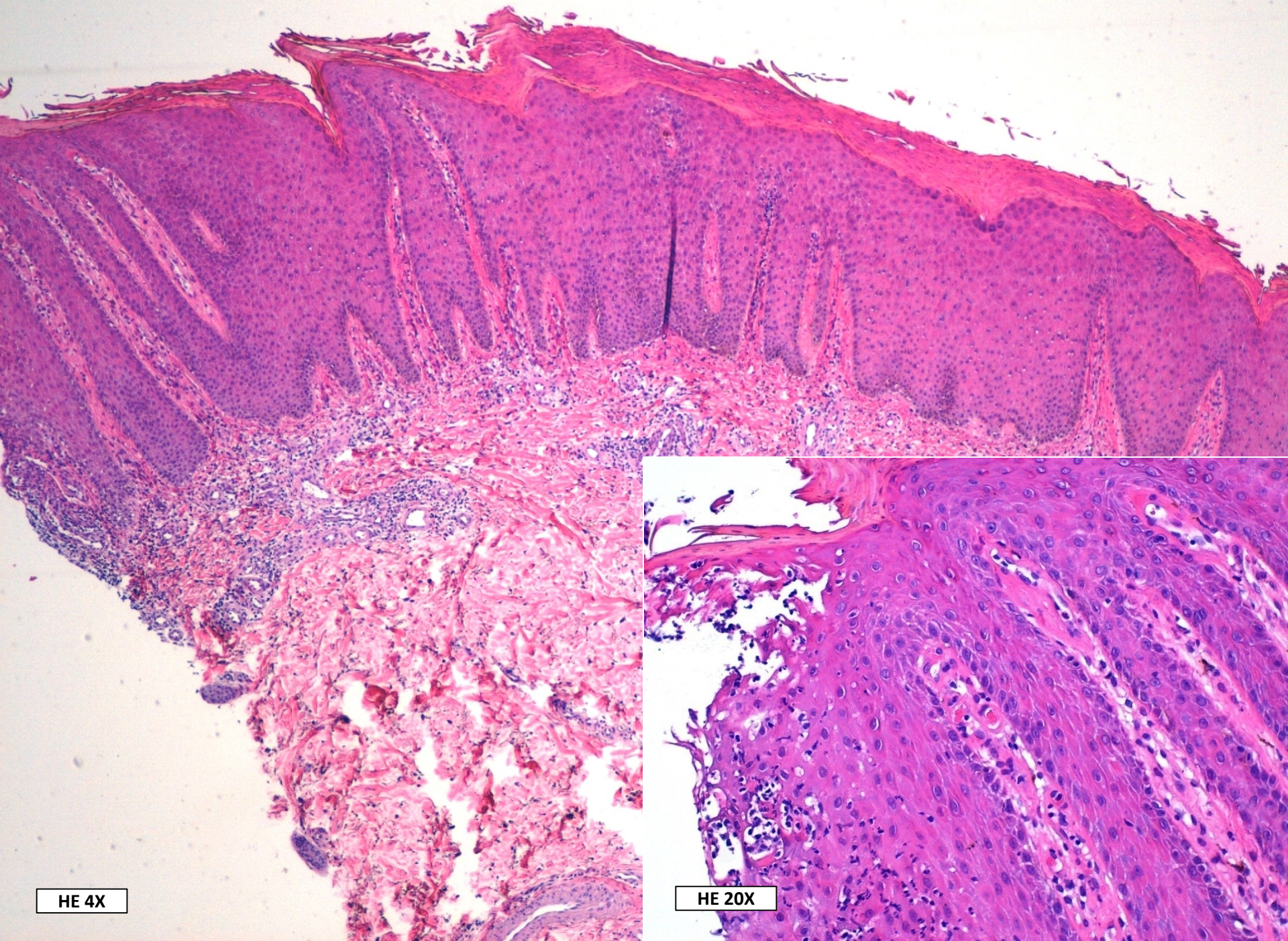
Camila Cortés Pinto, Verònica Sanmartín Novell, Felip Vilardell Villellas, Josep Manel Fernández Armenteros, Clara Matas Nadal, Xavier Soria Gili, Rosa María Martí Laborda, Josep Manel Casanova Seuma
Hospital Universitari Arnau de Vilanova

- Hombre de 55 años, natural de Mali
- Antecedentes drepanocitosis y VIH sin tratamiento actual
- Historia de 2 años de evolución
Lesiones cutáneas descamativas generalizadas
Afectación palmo-plantar
Atribuía a fertilizantes
Corticoides tópicos con escasa mejoría

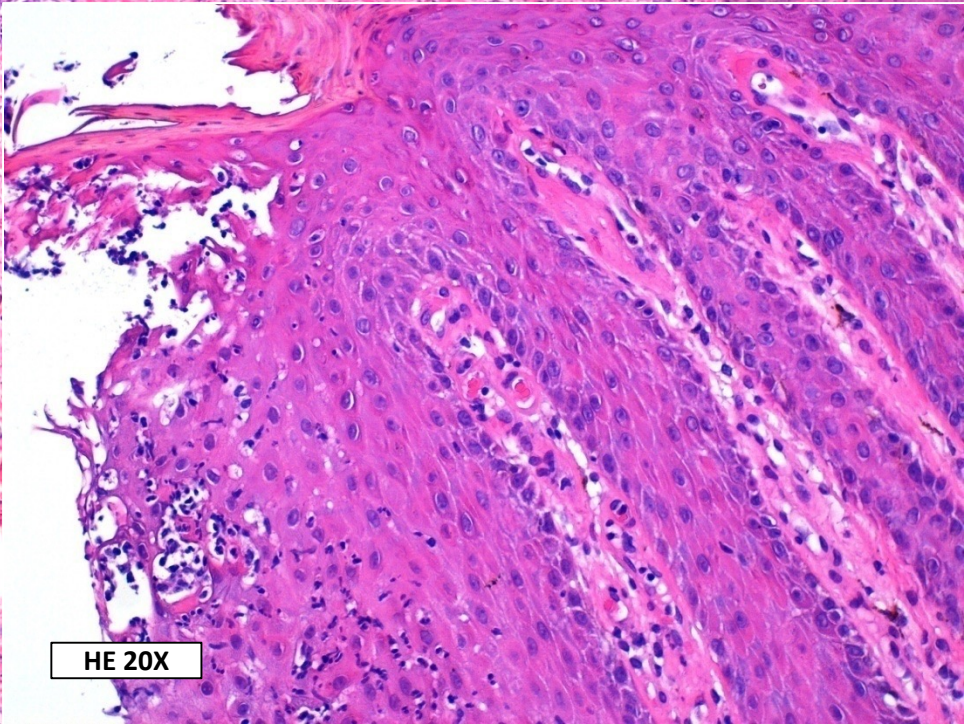




HE 4X



HE 4X



HE 20X

- Hombre de 55 años, natural de Mali
 - Antecedentes drepanocitosis y VIH sin tratamiento actual
 - Historia de 2 años de evolución
Lesiones cutáneas descamativas generalizadas
Afectación palmo-plantar
- Posteriormente se agregó:
Dactilitis 1º y 5º dedo de ambas manos
Artritis asimétrica de grandes y pequeñas articulaciones en EEII

ARTRITIS PSORIASICA VS SD. REITER

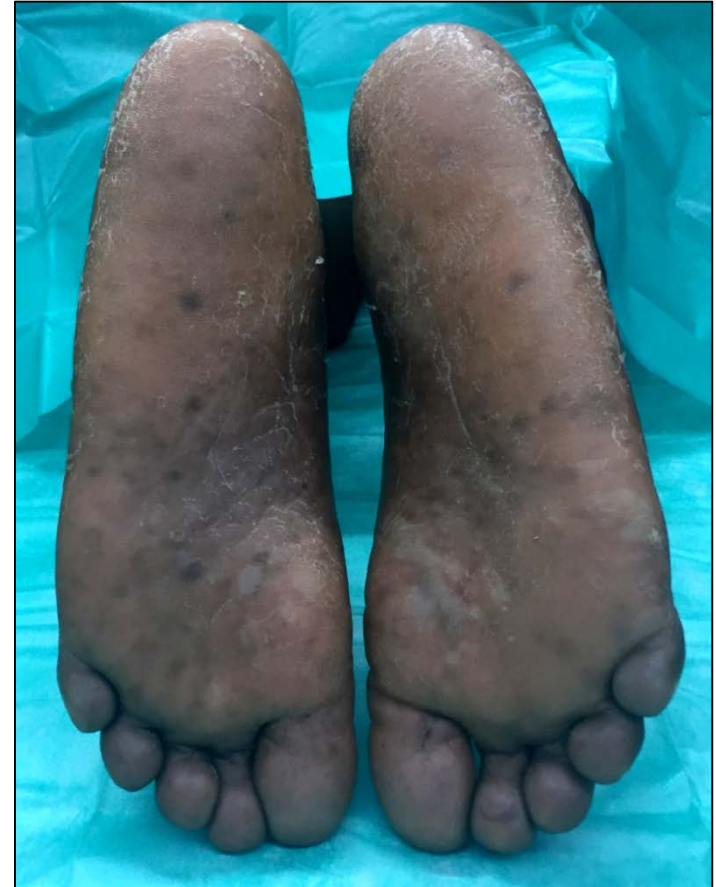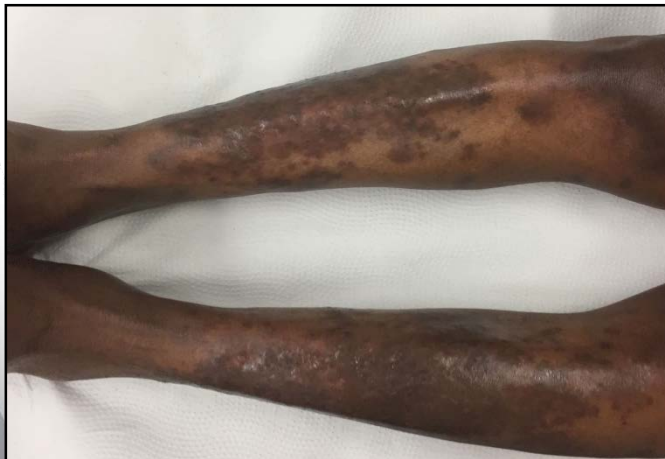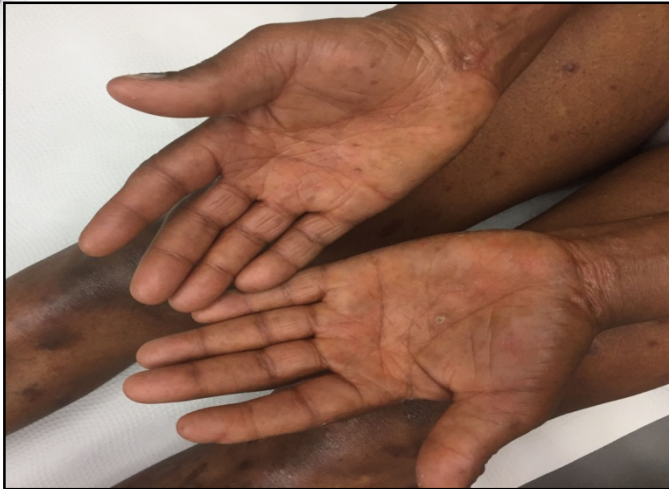- Bioquímica: CD4: 79 cel/ul, CV: 191.000 copias/ml
- Análisis de líquido articular: Inflamatorio
- Cultivo uretral: Ureaplasma urealiticum
- HLA-B27: Positivo

} Síndrome de Reiter

Tratamiento

- Infección urogenital: **Azitromicina**
 - VIH: **Tratamiento antirretroviral**
 - Lesiones cutáneas: **Acitretino**
 - Artritis: **Salazopirina**
- Desencadenante
- Manifestaciones específicas

..... 2 meses de tratamiento



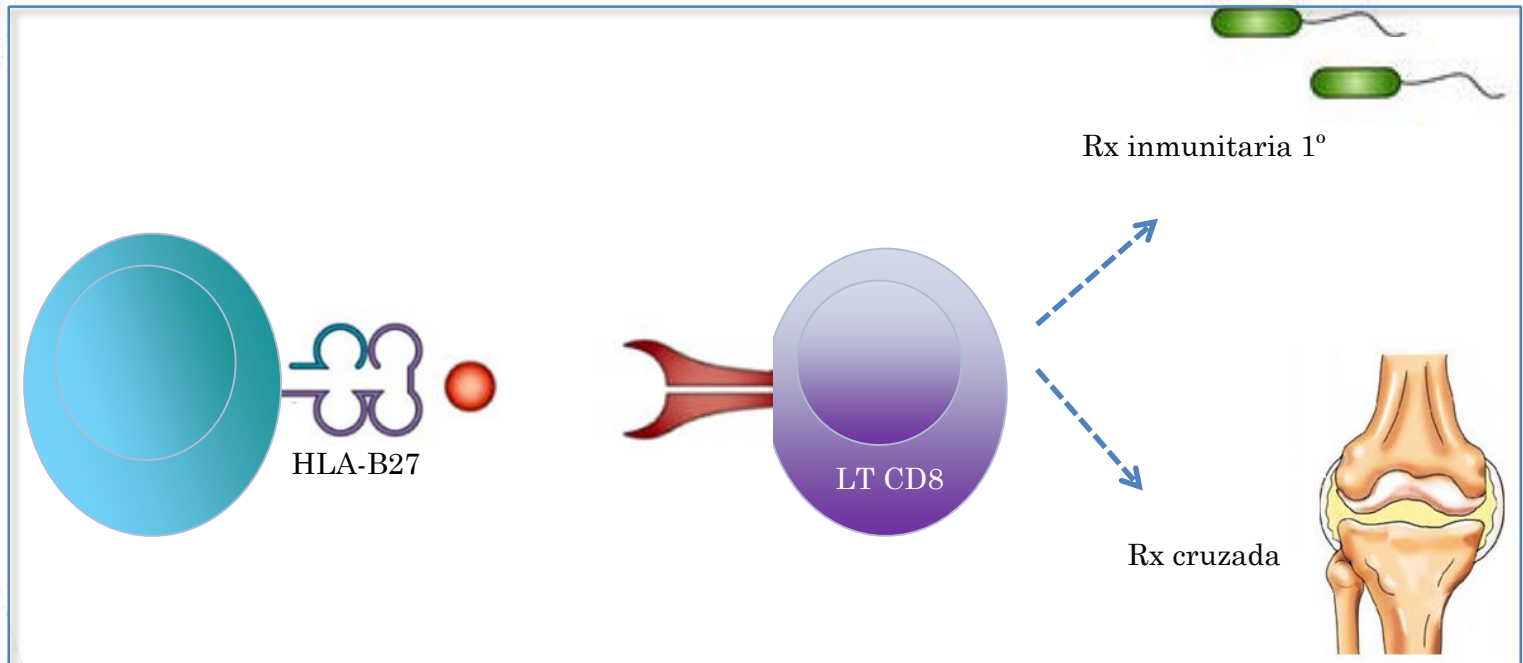
Síndrome de Reiter o Artritis reactiva....

- Artritis seronegativa
- Reacción inmunológica generalmente tras una infección gastrointestinal o **genitourinaria ...VIH**
- Clásicamente: “Conjuntivitis, uretritis, artritis”: 1/3 de los pacientes
- Criterios:
Artritis asimétrica > 1 mes de duración
Uretritis o cervicitis

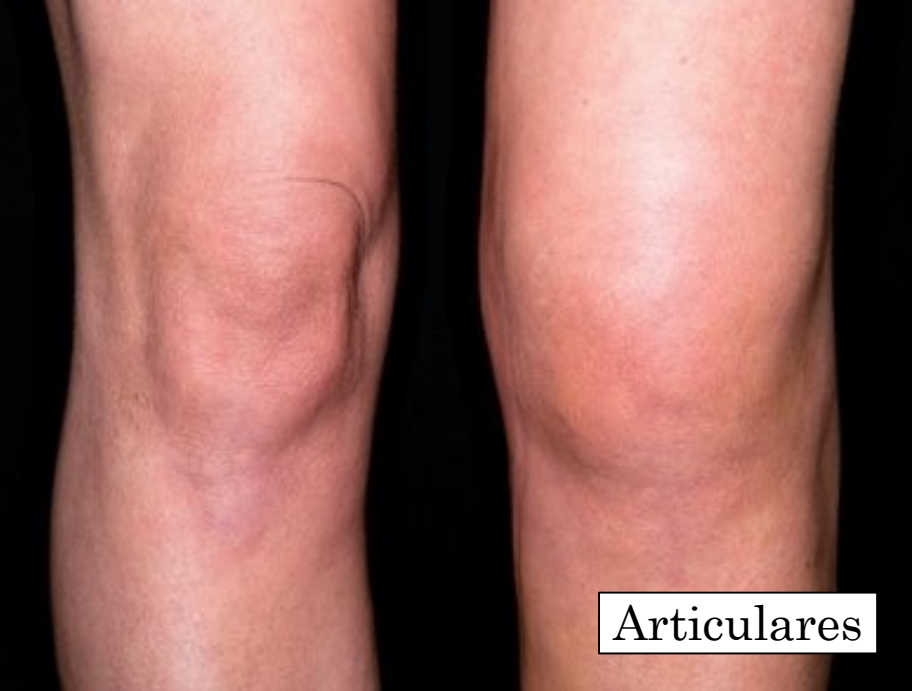Chlamydia trachomatis
Shigella flexneri
Yersinia enterocolitica
Salmonella typhimurium
Salmonella enteritidis

Síndrome de Reiter

Patogenia....



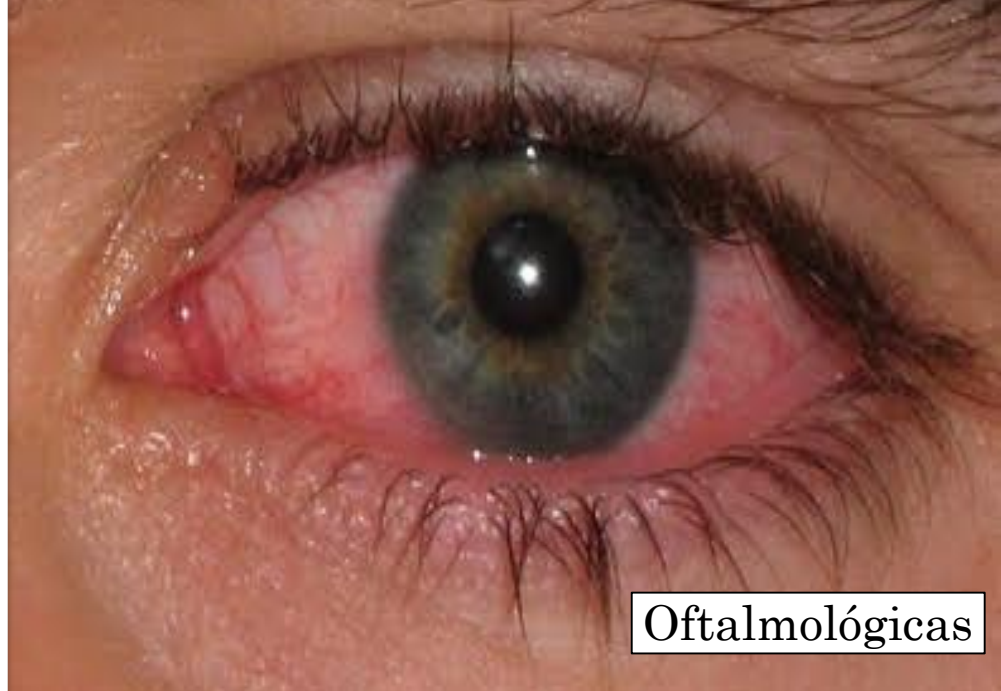- Patogenia: Aún desconocida
HLA-B27: 60-90%.....
Respuesta inmunitaria primaria
Reacción cruzada



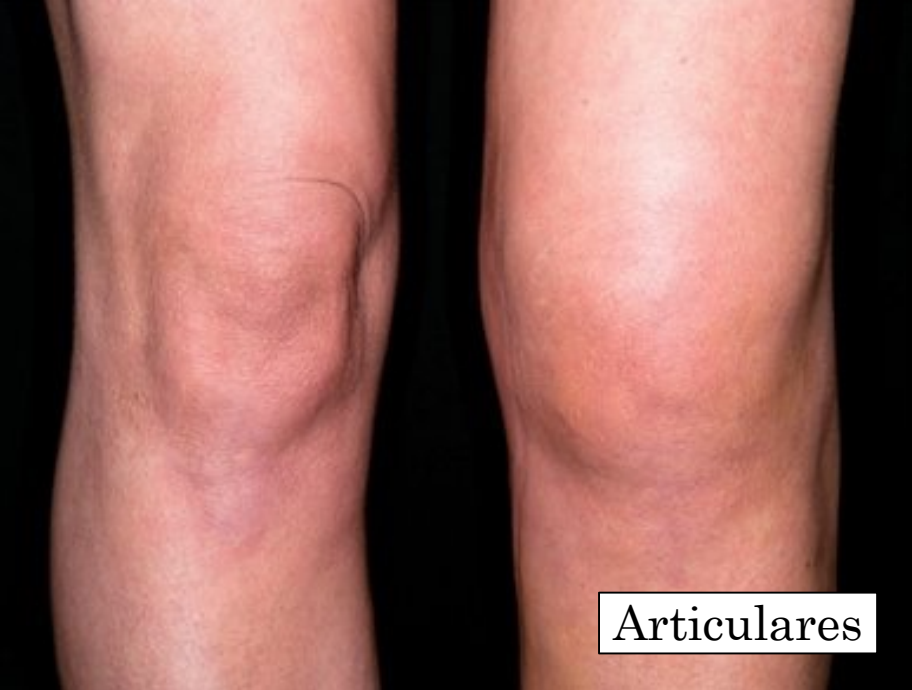Articulares



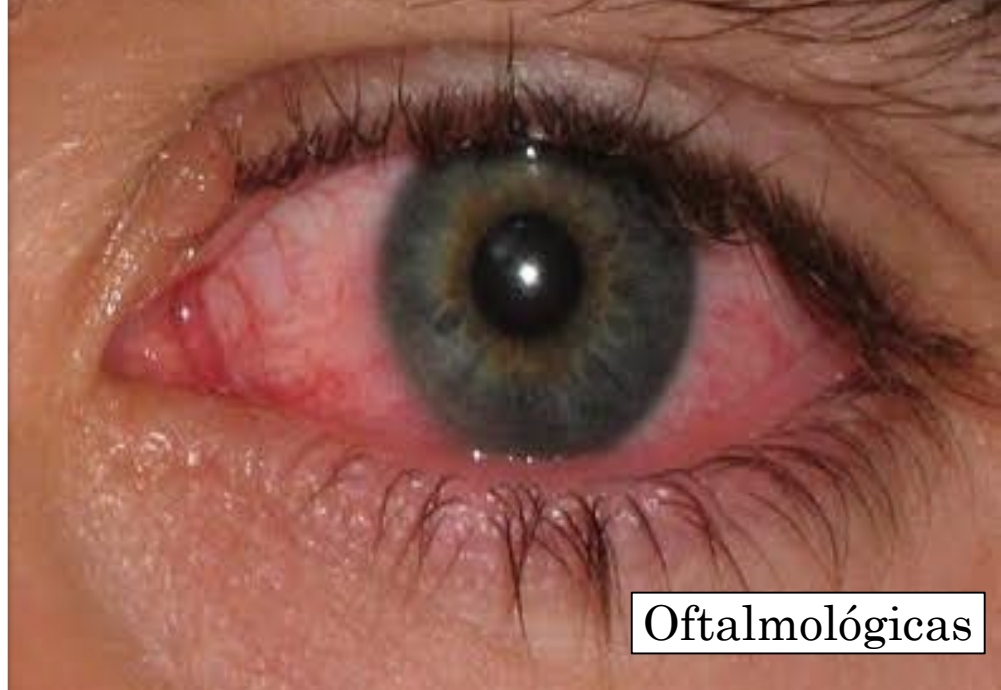Articulares



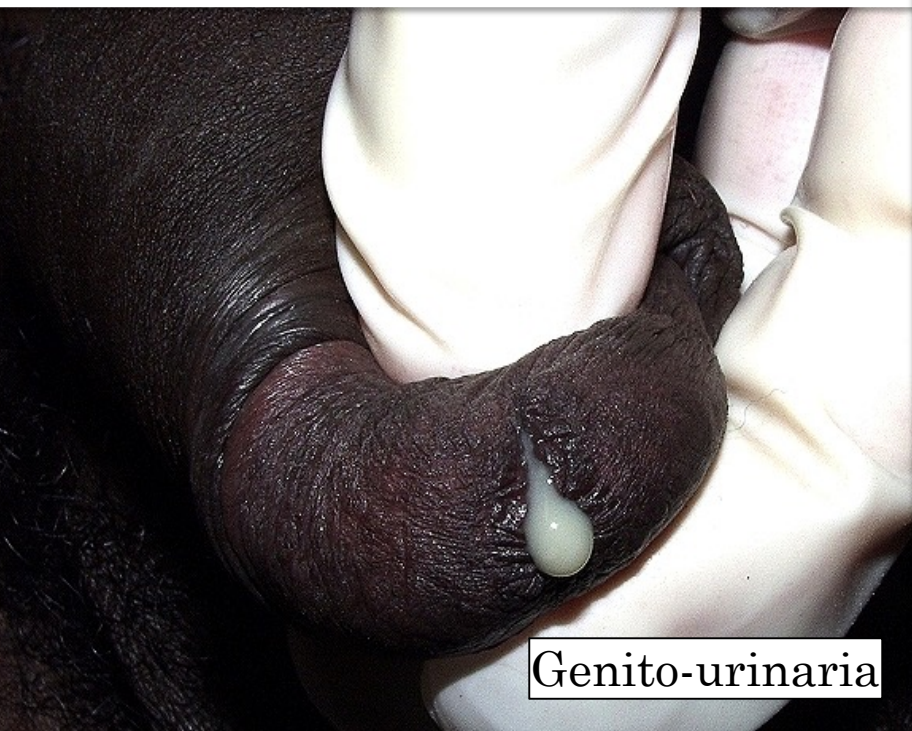Oftalmológicas



Articulares



Oftalmológicas



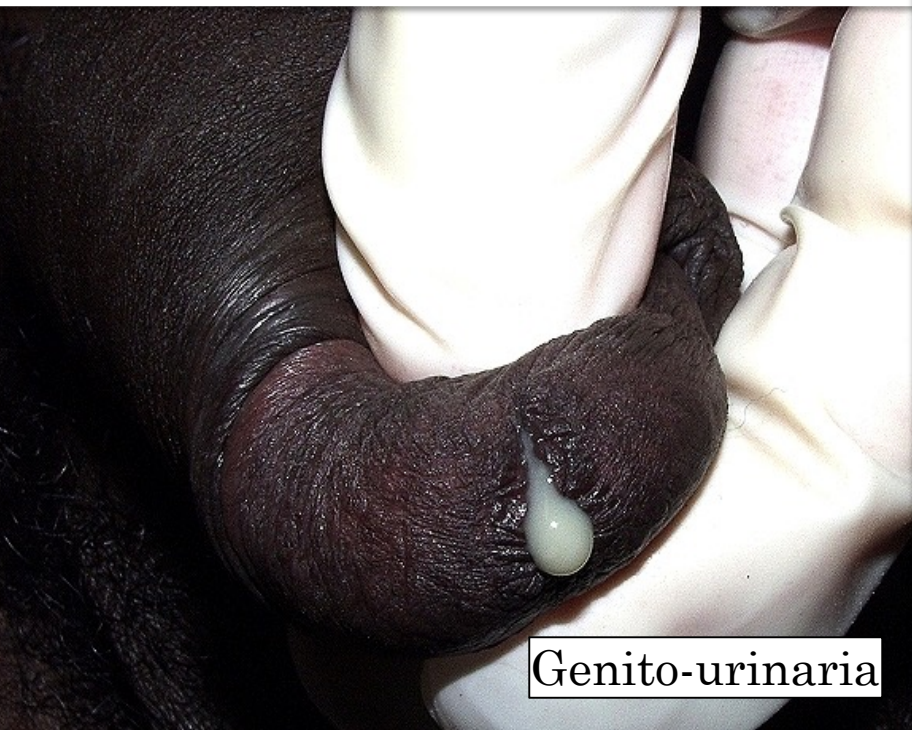Genito-urinaria



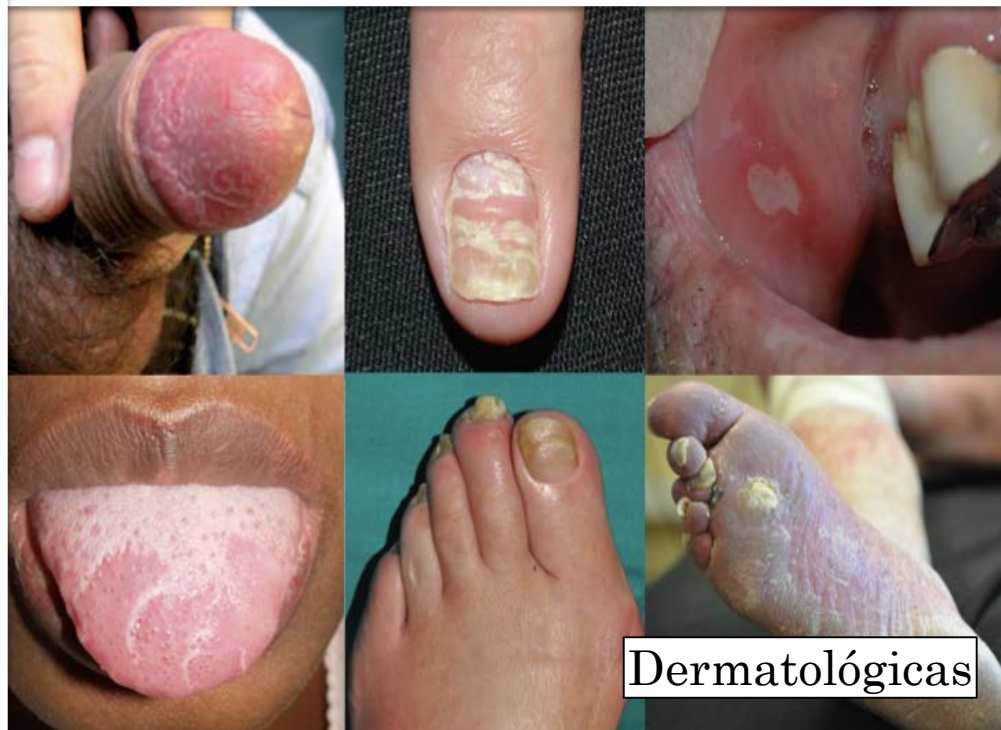Articulares



Oftalmológicas



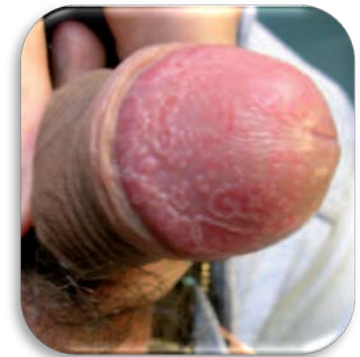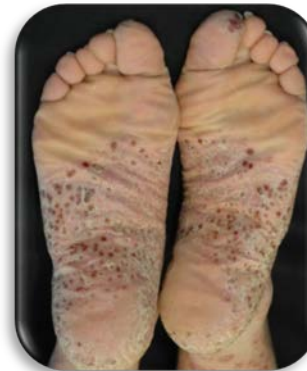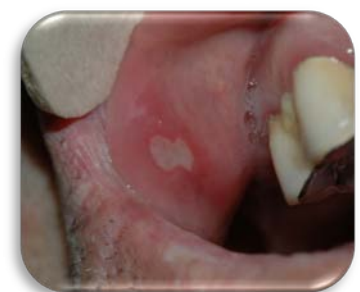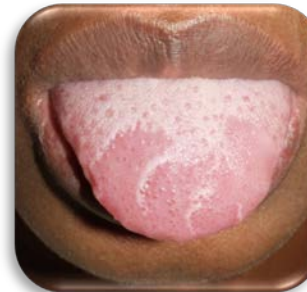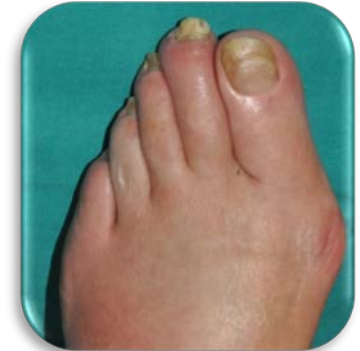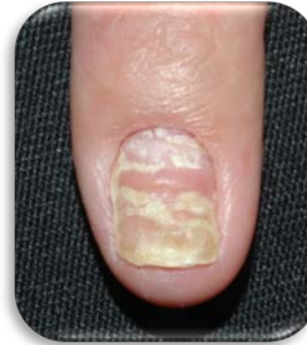Genito-urinaria



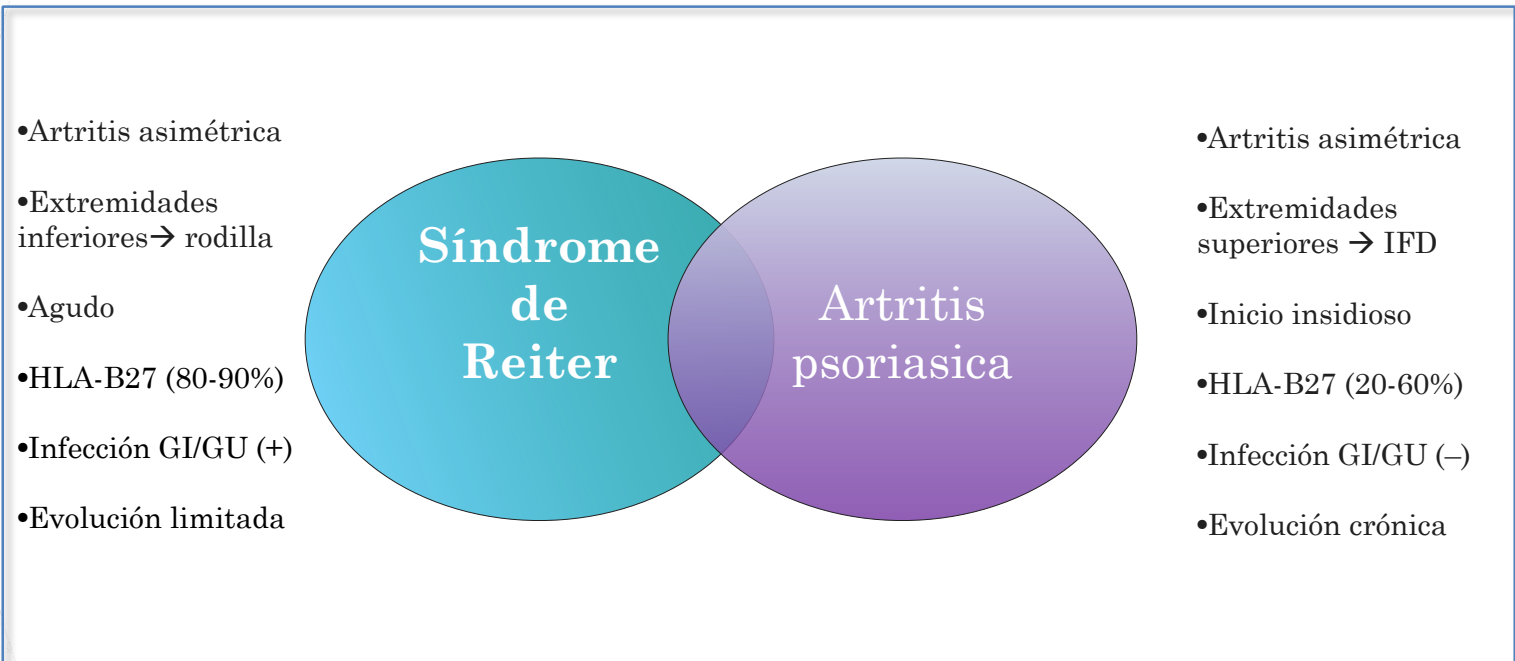
Dermatológicas

Manifestaciones dermatológicas

- Onicodistrofia
- Lengua geográfica
- Úlceras orales
- Dactilitis
- Balanitis circinada
- Queratodermia blenorragica
- **Lesiones psoriasiformes**



¿Síndrome de Reiter o artritis psoriasica?....



- En ocasiones la clínica **se superpone**
- No siempre existen datos que permitan diferenciarlos

¿Síndrome de Reiter o artritis psoriasica?....

NCBI Resources How To

PubMed.gov
US National Library of Medicine
National Institutes of Health

PubMed Search

Create RSS Create alert Advanced

[Arch Dermatol](#), 1992 Jun;128(6):811-4.
Reiter's syndrome of the vulva. The psoriasis spectrum.
[Edwards L¹](#), [Hansen RC](#).
⊕ **Author information**

[Int J Dermatol](#), 1996 Jul;35(7):484-8.
Reiter's syndrome-like pattern in AIDS-associated psoriasiform dermatitis.
[Romani J¹](#), [Puig L](#), [Baselga E](#), [De Moragas JM](#).
⊕ **Author information**

[J Nat Sci Biol Med](#), 2011 Jul;2(2):216-8. doi: 10.4103/0976-9668.92312.
Polyarthritic, symmetric arthropathy in reactive arthritis.
[Rathod T¹](#), [Chandanwale A](#), [Chavan S](#), [Shah M](#).

[Semin Diagn Pathol](#), 2017 May;34(3):220-225. doi: 10.1053/j.semdp.2016.12.006. Epub 2016 Dec 14.
Psoriasiform dermatitides: A brief review.
[Wick MR¹](#).

- Serían parte del **mismo** espectro de enfermedad
- Diferente expresión clínica... **¿HLA-B27?**

Conclusiones.....

En el síndrome de Reiter o AR

- Los síntomas pueden espaciarse unos de otros en años
- Algunas manifestaciones pueden ser asintomáticas
- Lesiones psoriasiformes en VIH es recomendable realizar despistaje de infecciones asintomáticas desencadenantes



Generalitat de Catalunya
Departament de Salut



Institut Català
de la Salut