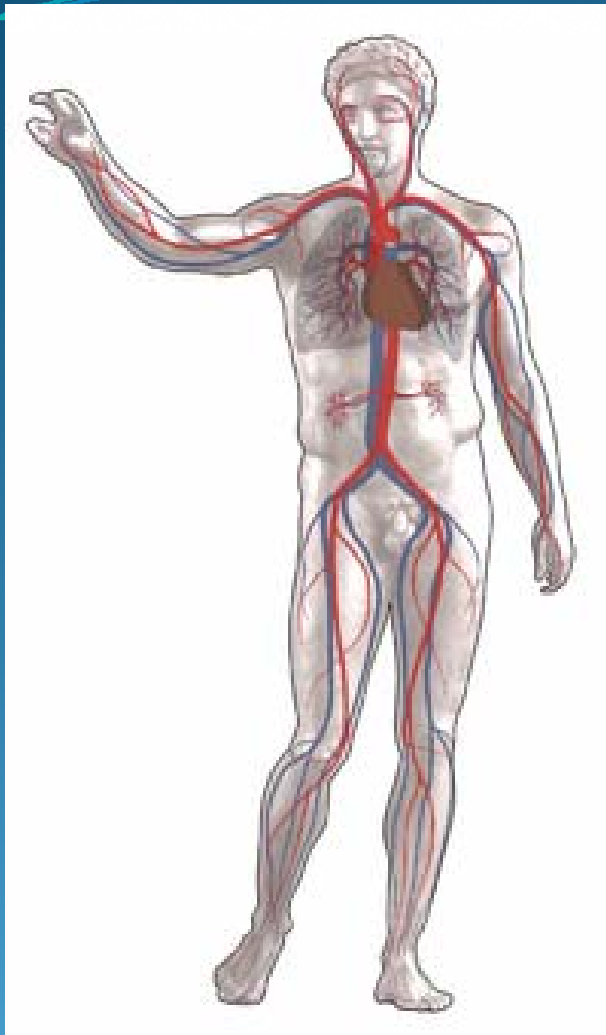
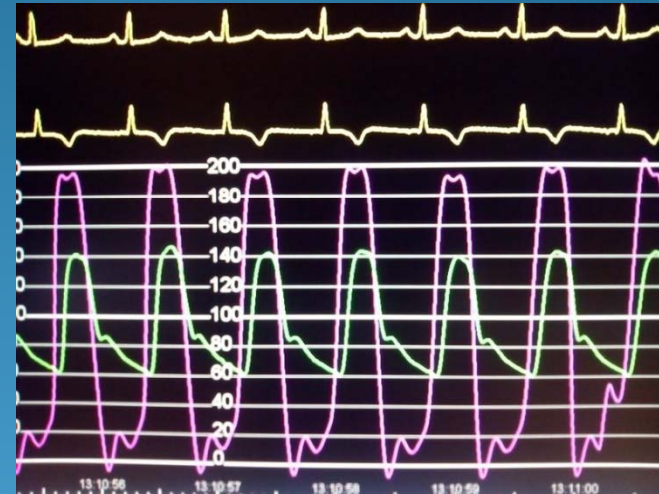

LA IMPLICACIÓ D'INFERMERIA EN EL CATETERISME CARDÍAC

EMMA PASTÓ
INFIRMERA D'HDCA
VALLE HEBRON

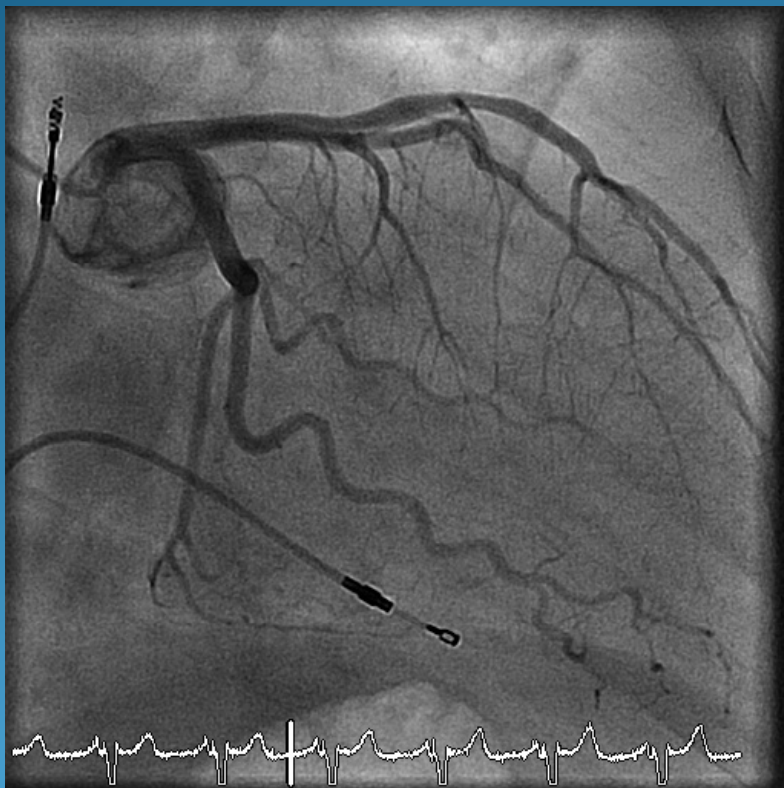

Esquema de la circulació

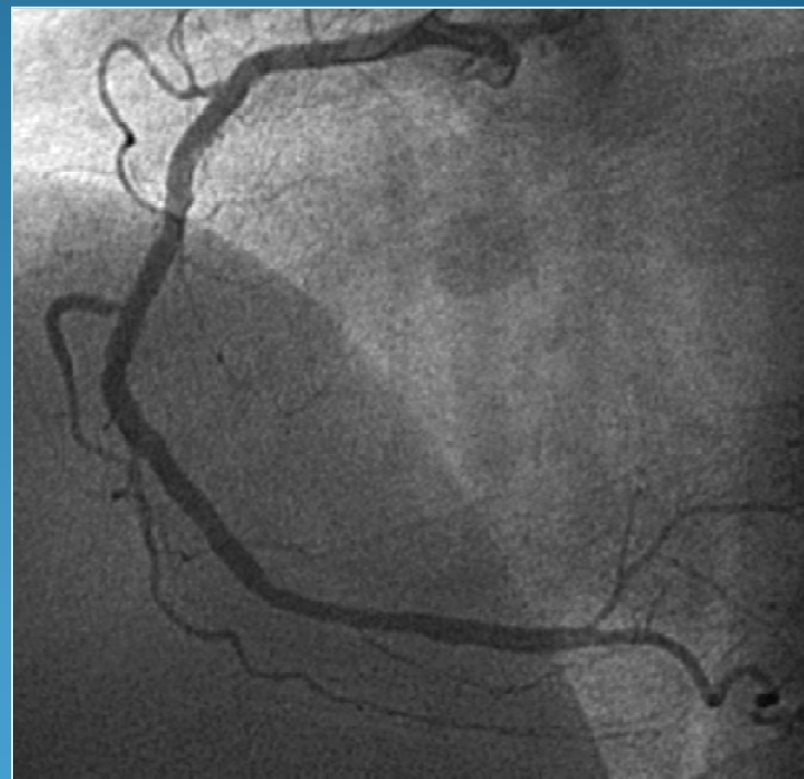

Imatges de pressions

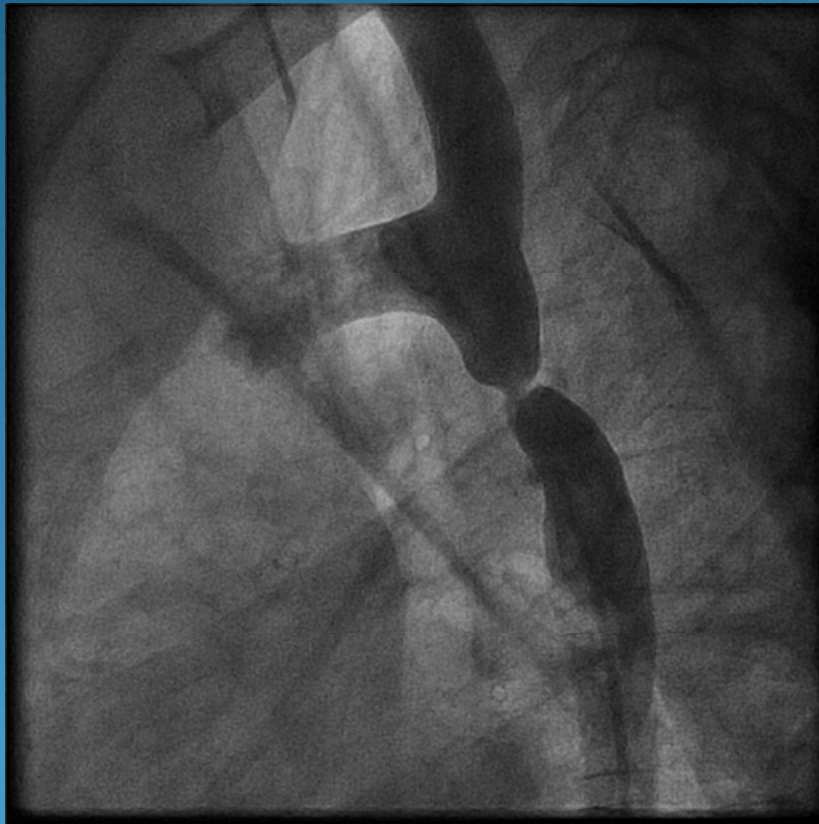
Coronària esquerra



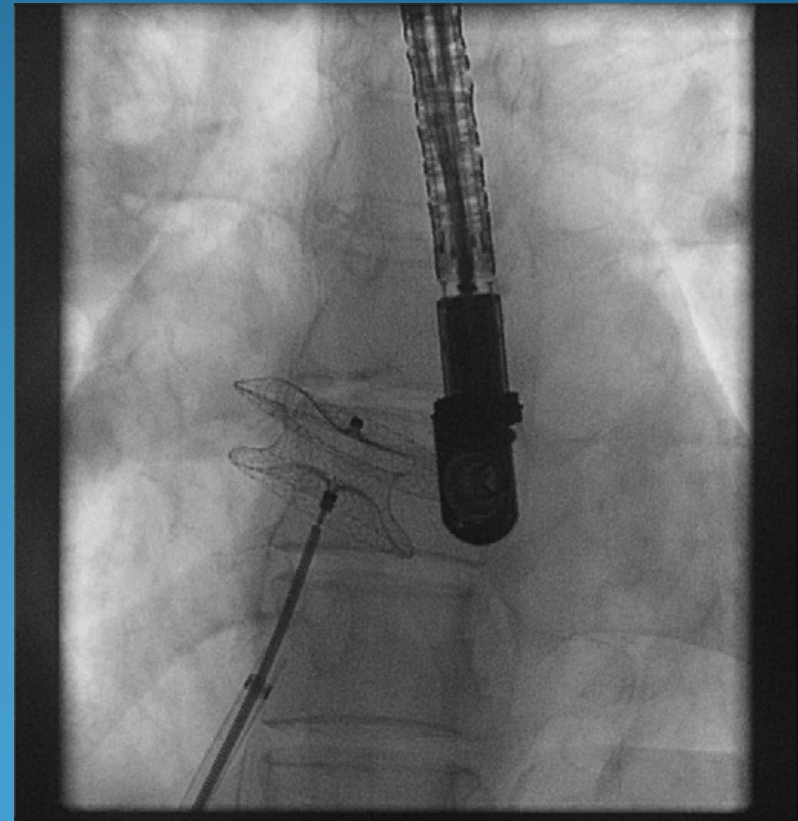
Coronària dreta



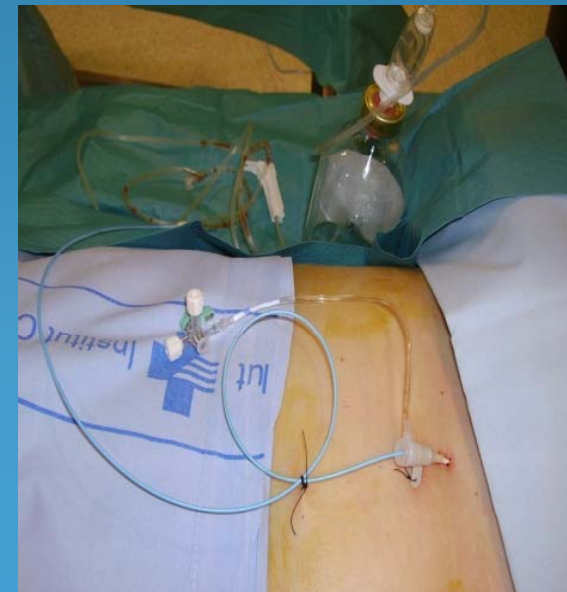
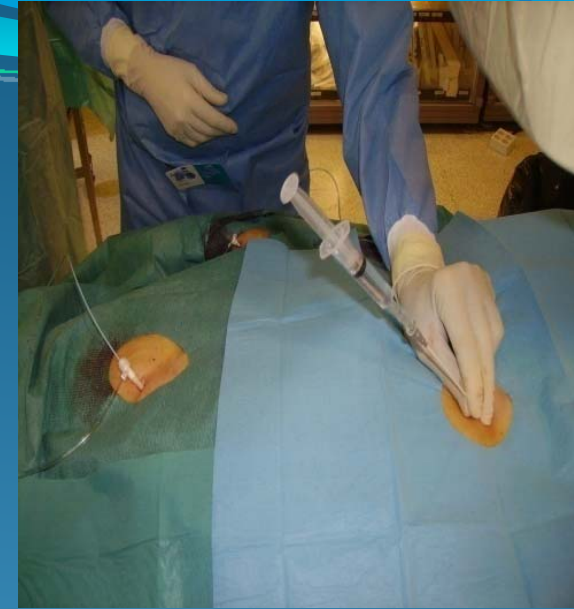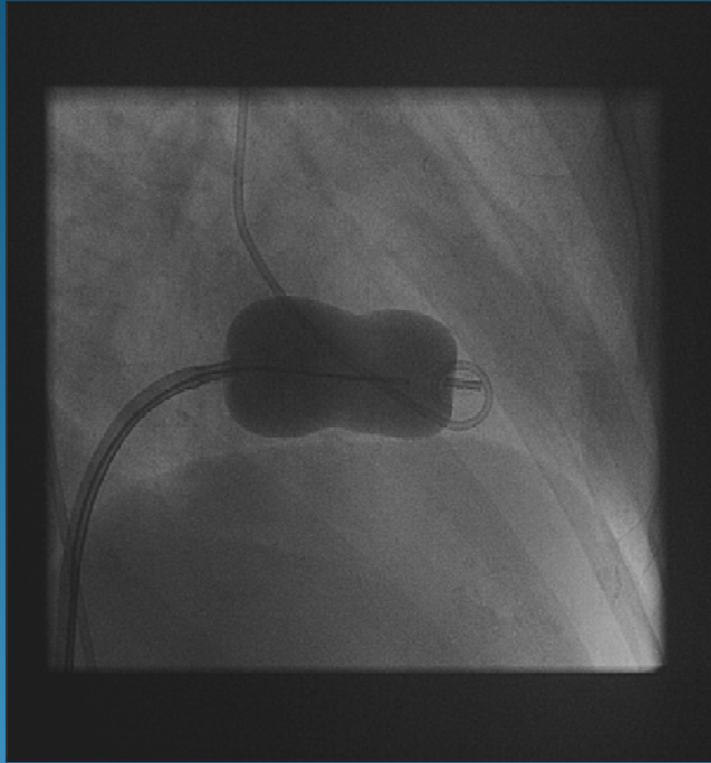
Coartació aòrtica



Tancament de CIA



Valvuloplastia mitral

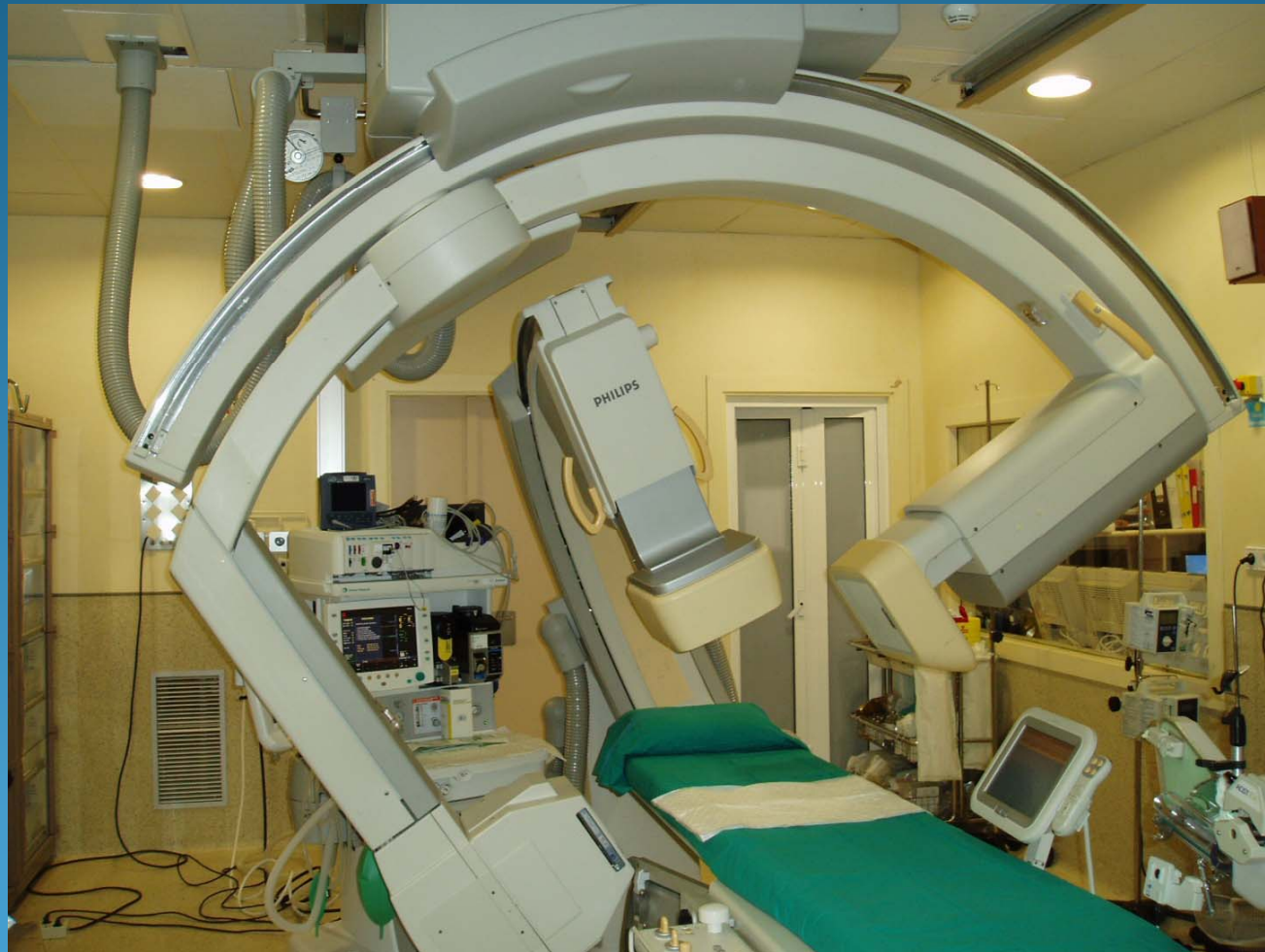

Pericardiocentesi

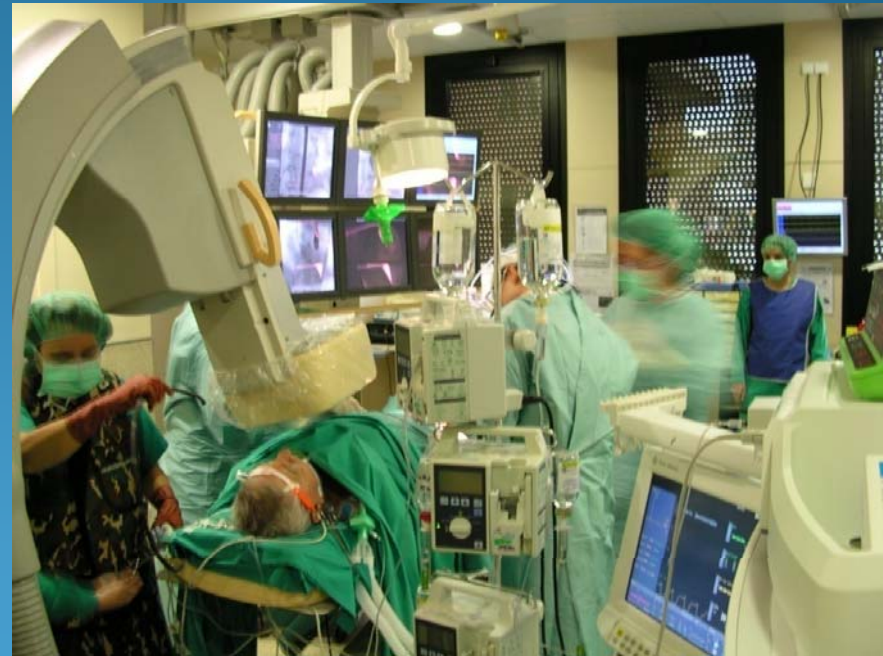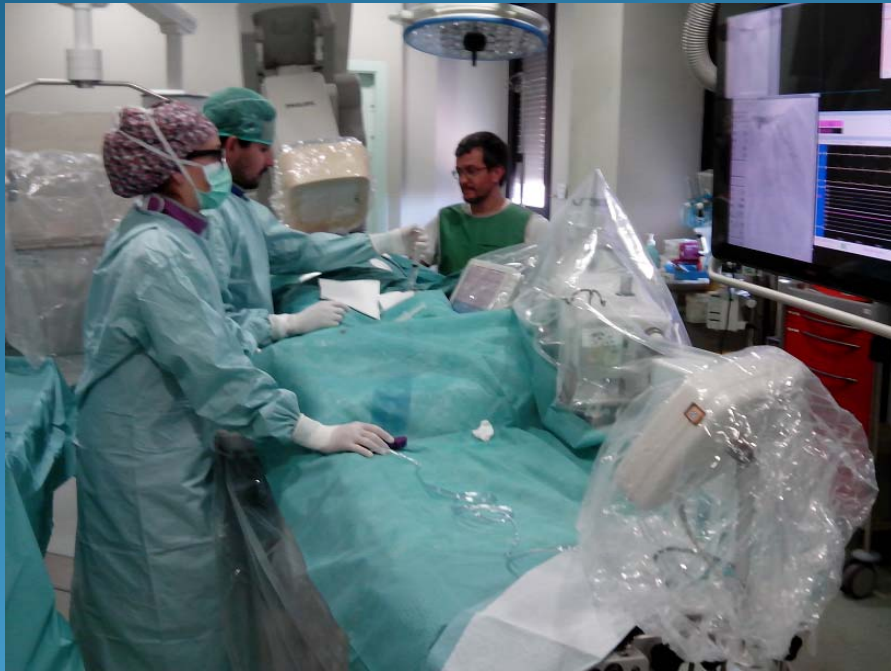1a sala.....



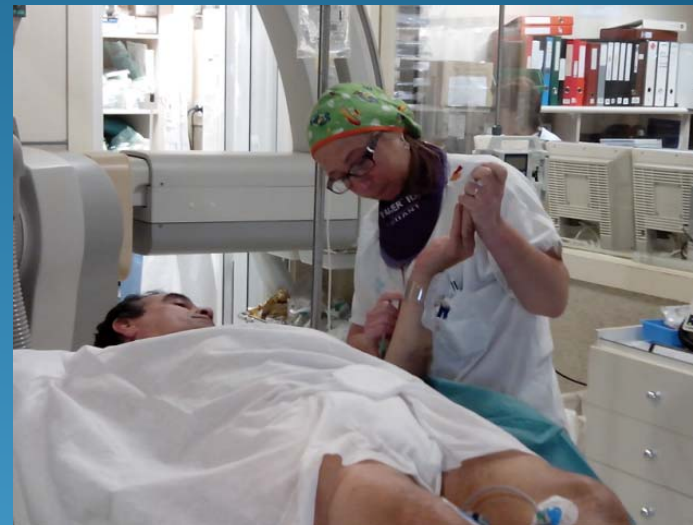
Sala actual



Equip d'hemodinàmica



Poligrafista

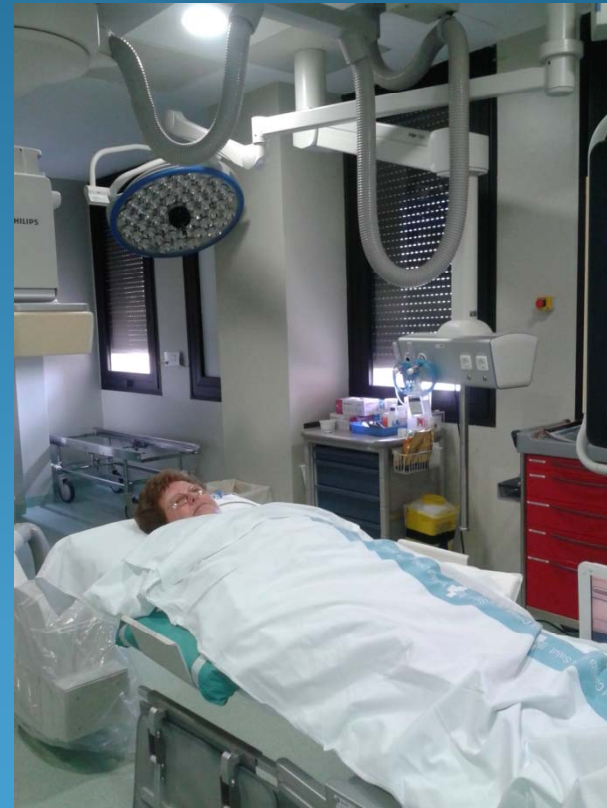
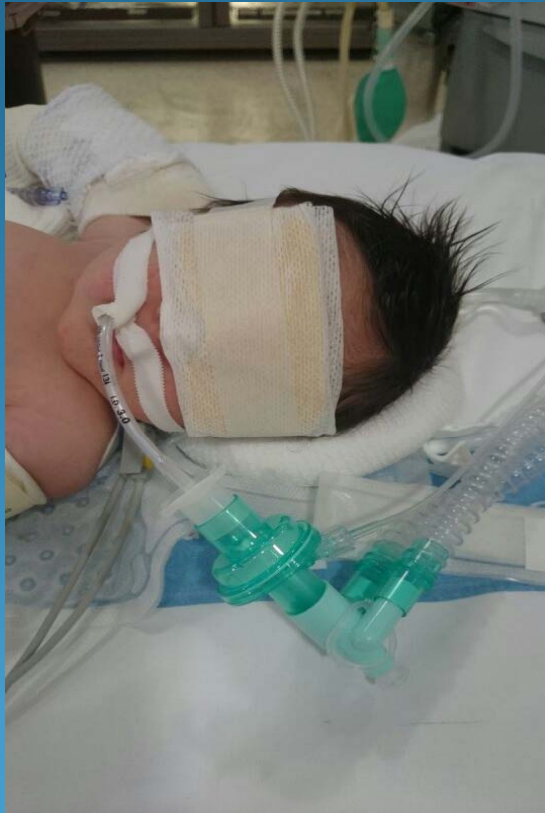
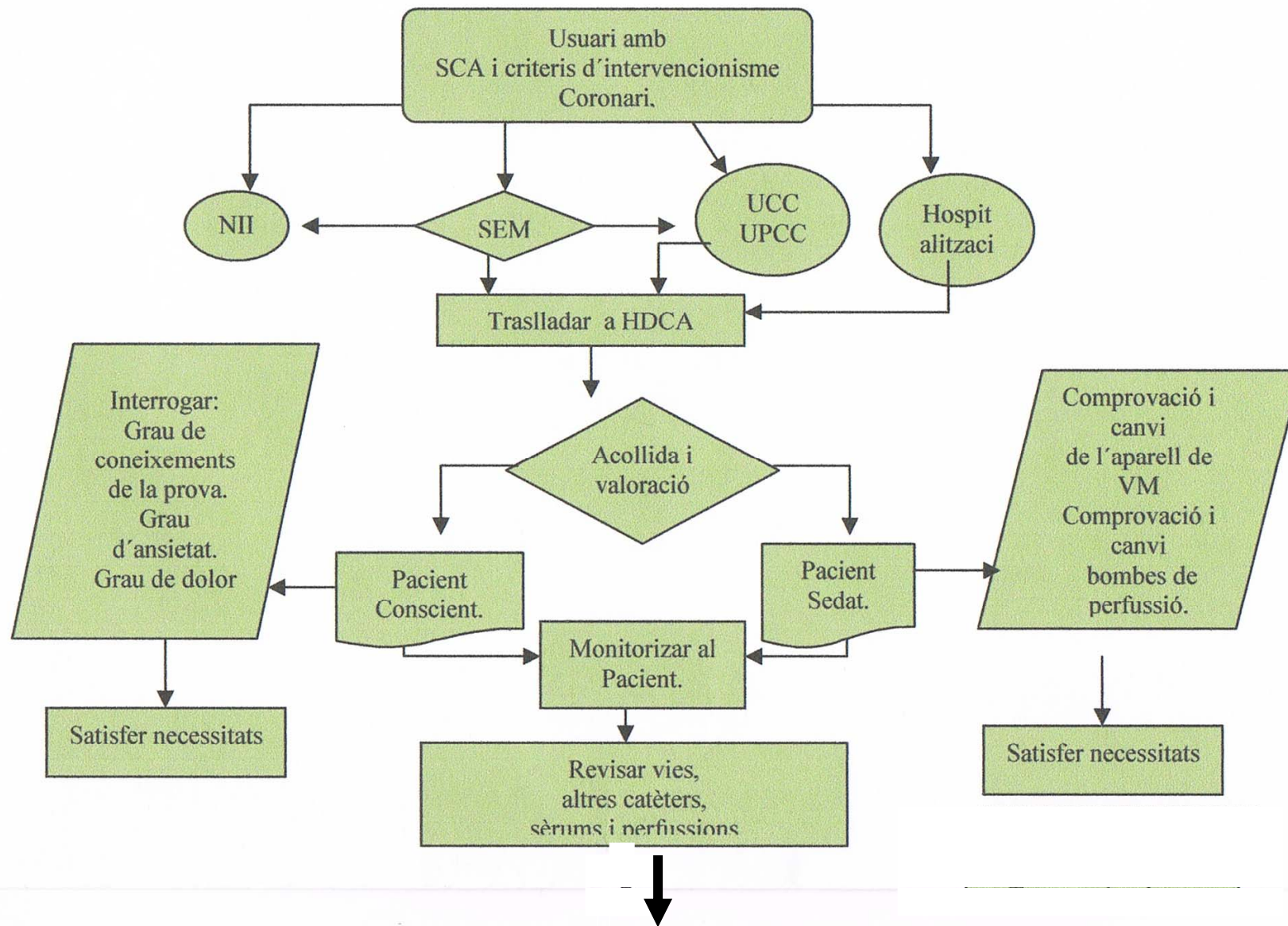
Circulante

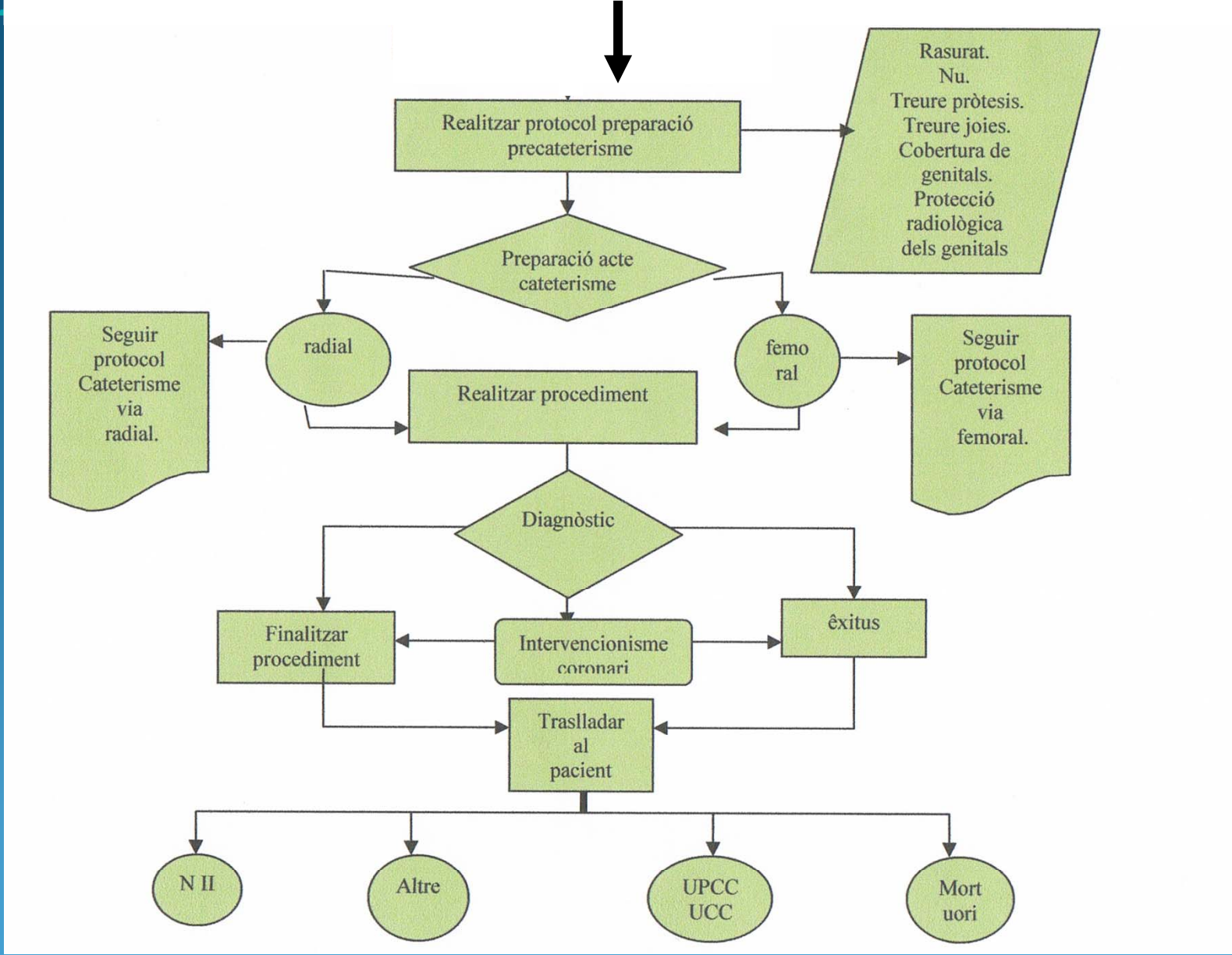


Instrumentista

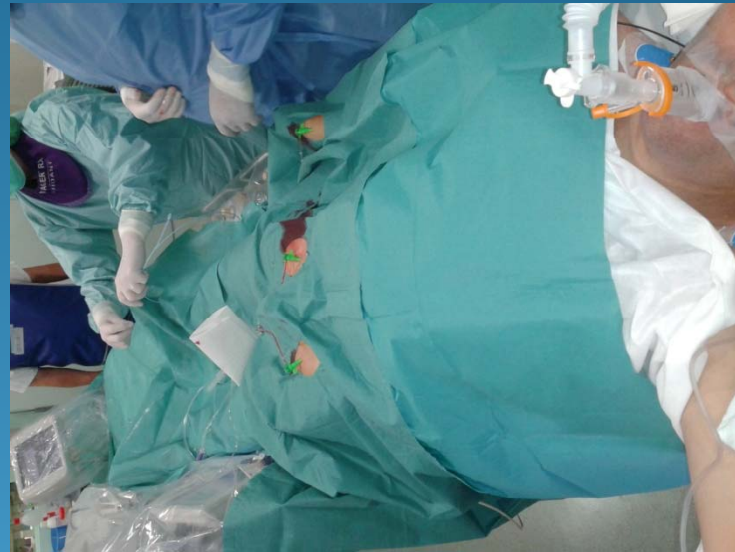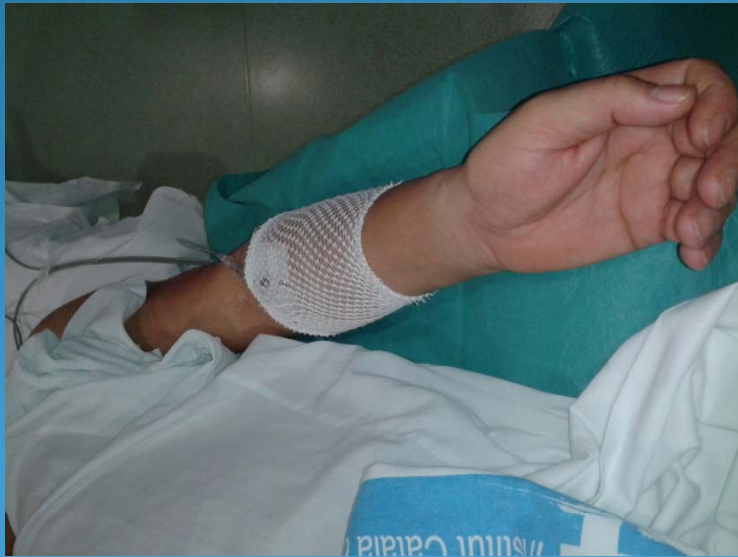POBLACIÓ DIANA





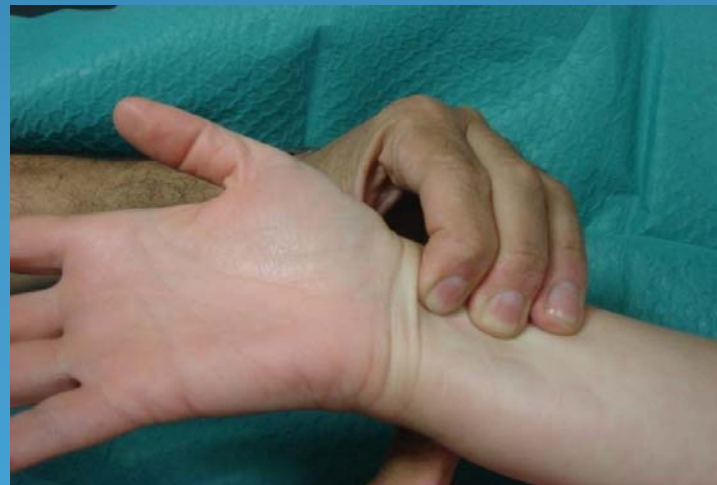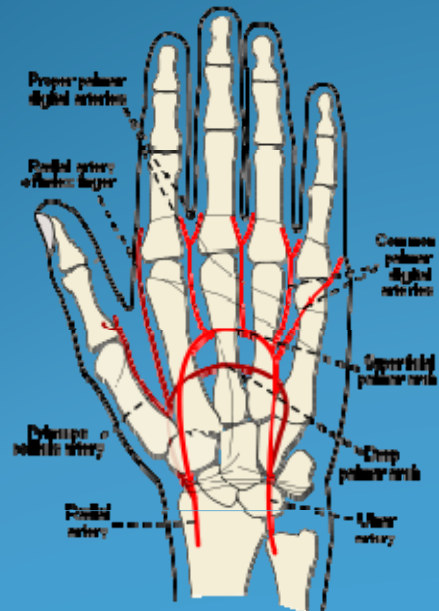
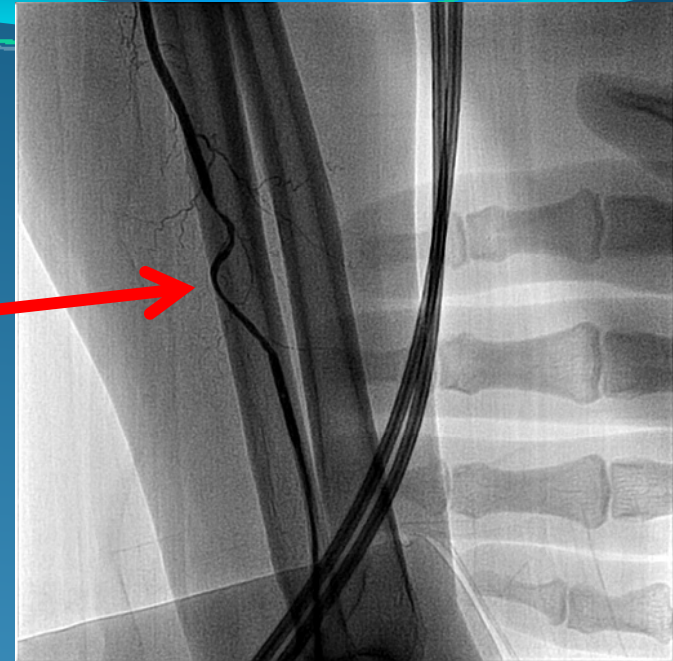


DINS LA SALA ...



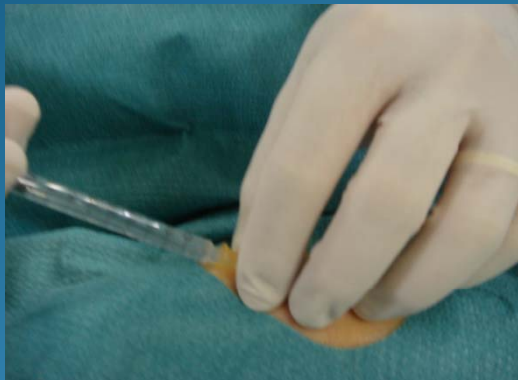ACCÈS RADIAL

vasoespasme

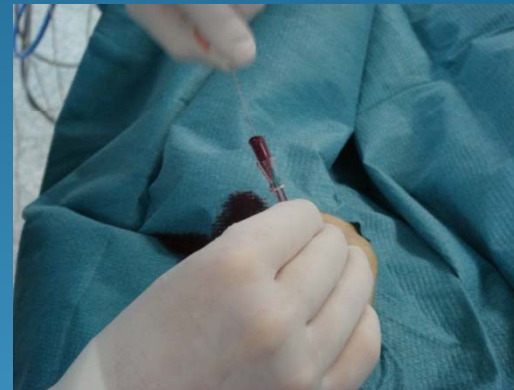

ACCÉS RADIAL

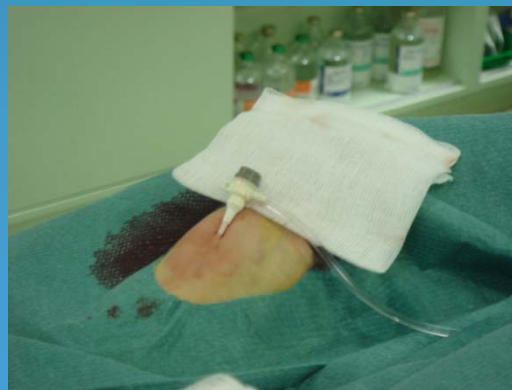ANESTÈSIA LOCAL



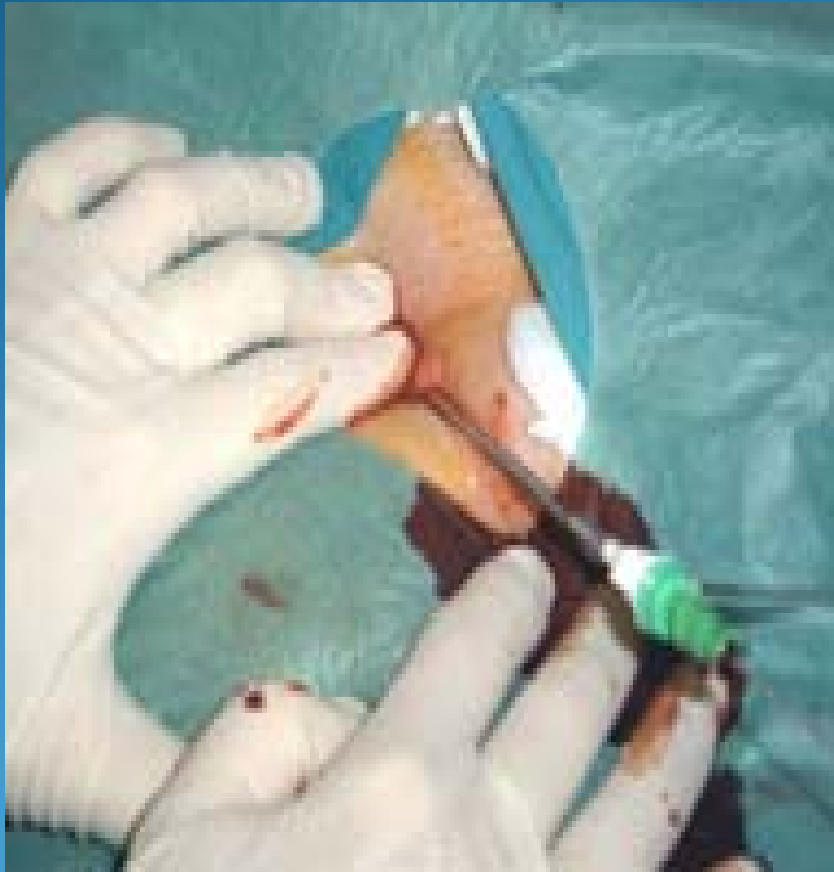PUNCIÓ



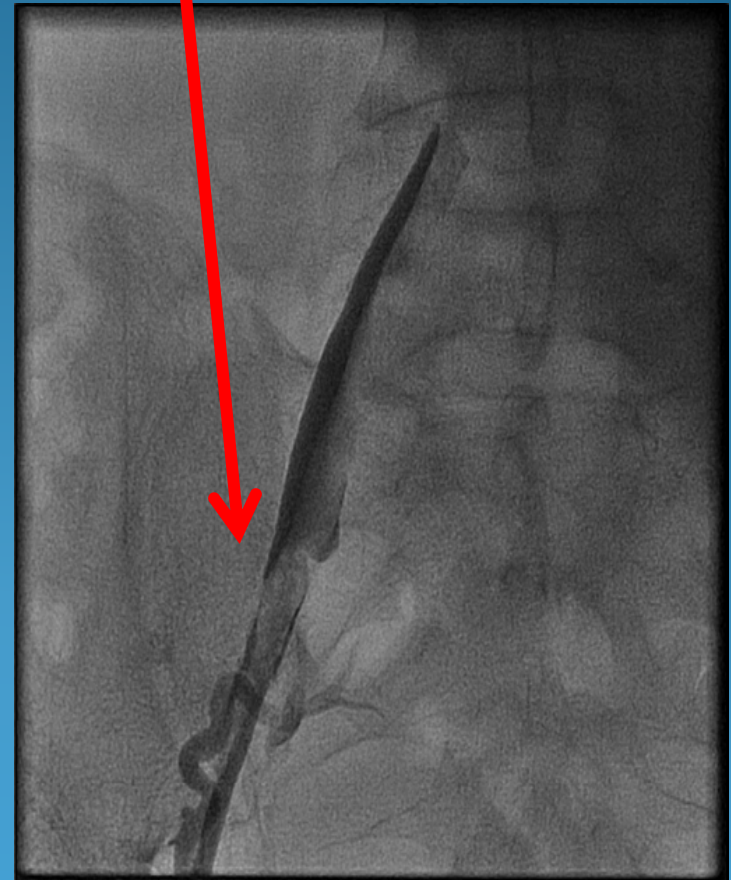INTRODUCTOR



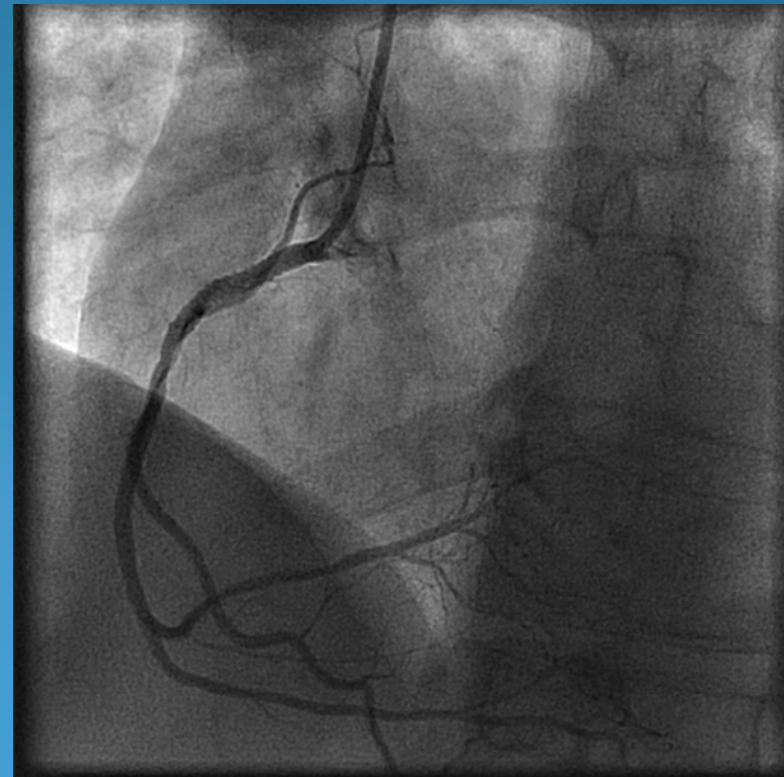
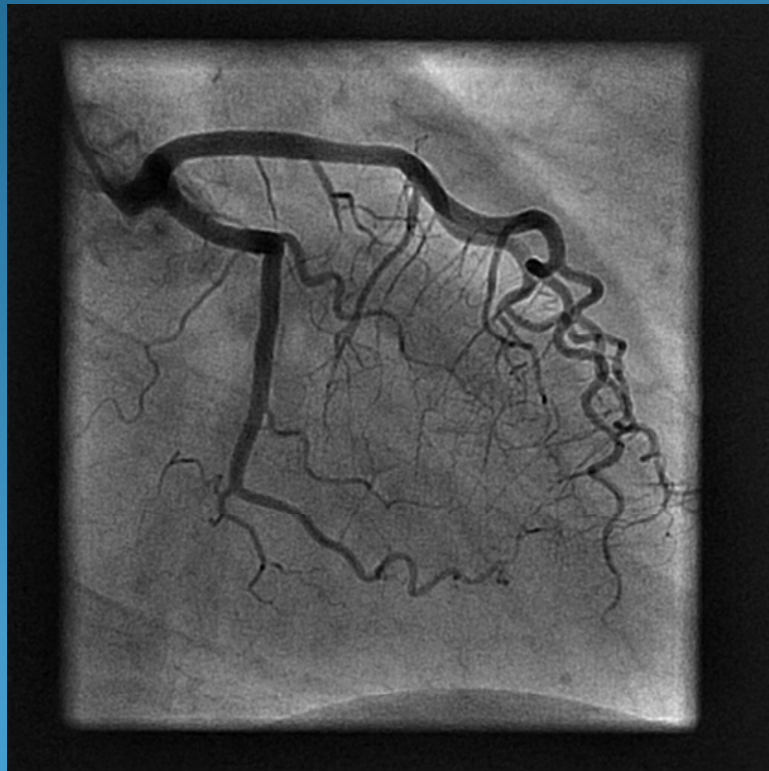
ACCÉS FEMORAL



Dissecció



Coronariografia

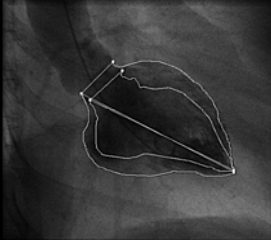


Ventriculograma

Aortograma

Empeltografía

Información general



FE	61.8 %
Volumen	
VTD	84.2
VTS	32.2
VS	52.0
Indexado	
VTD	54.4
VTS	20.8
VS	33.6
Gasto cardíaco	- l/min
Índice cardíaco	- l/min/m ²
Parad	
espesor	- mm
Volumen	- ml
masa	- g
tensión	-

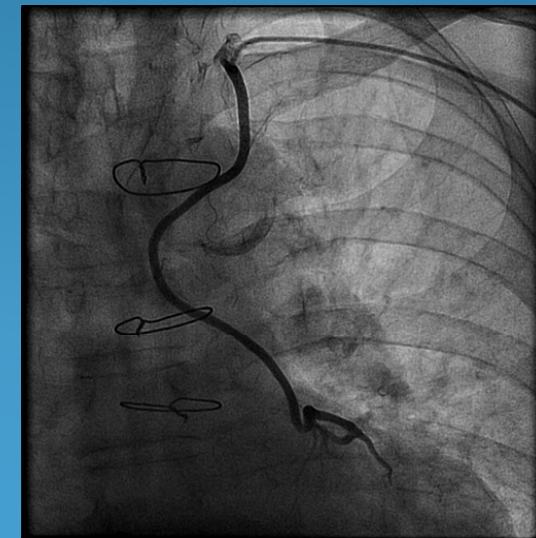
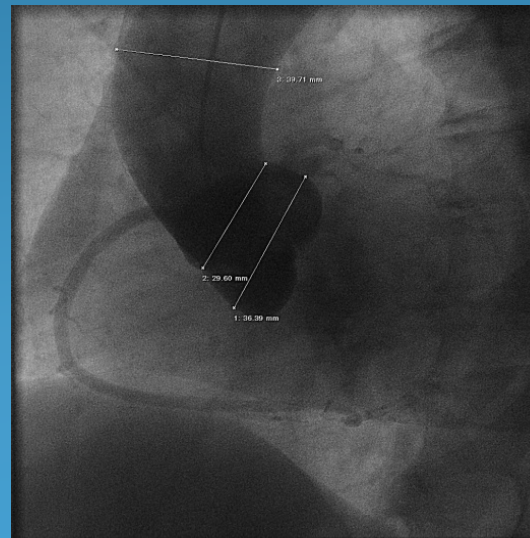
Paciente ID: SANCHEZ CRUZ, ANTONIA... 4334680

Fecha nacim.: 23/01/1945
Médico: Dr. G. Martí
Hospital: H.G.U. VALL D' HEBRON
Fecha examen: 20/03/2009

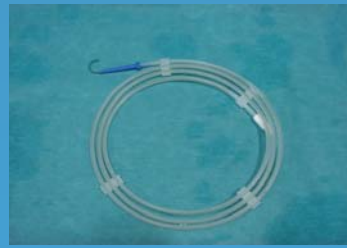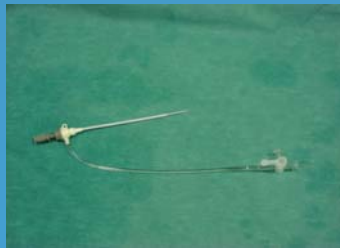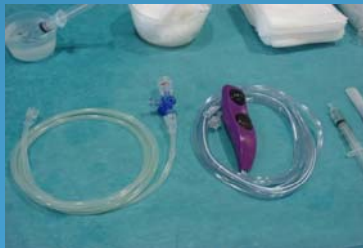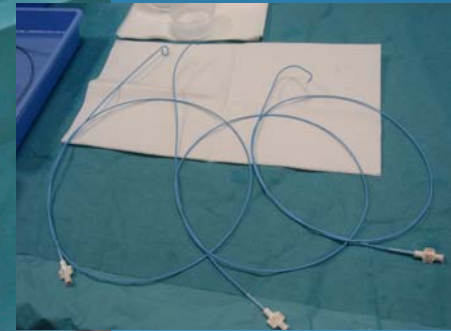
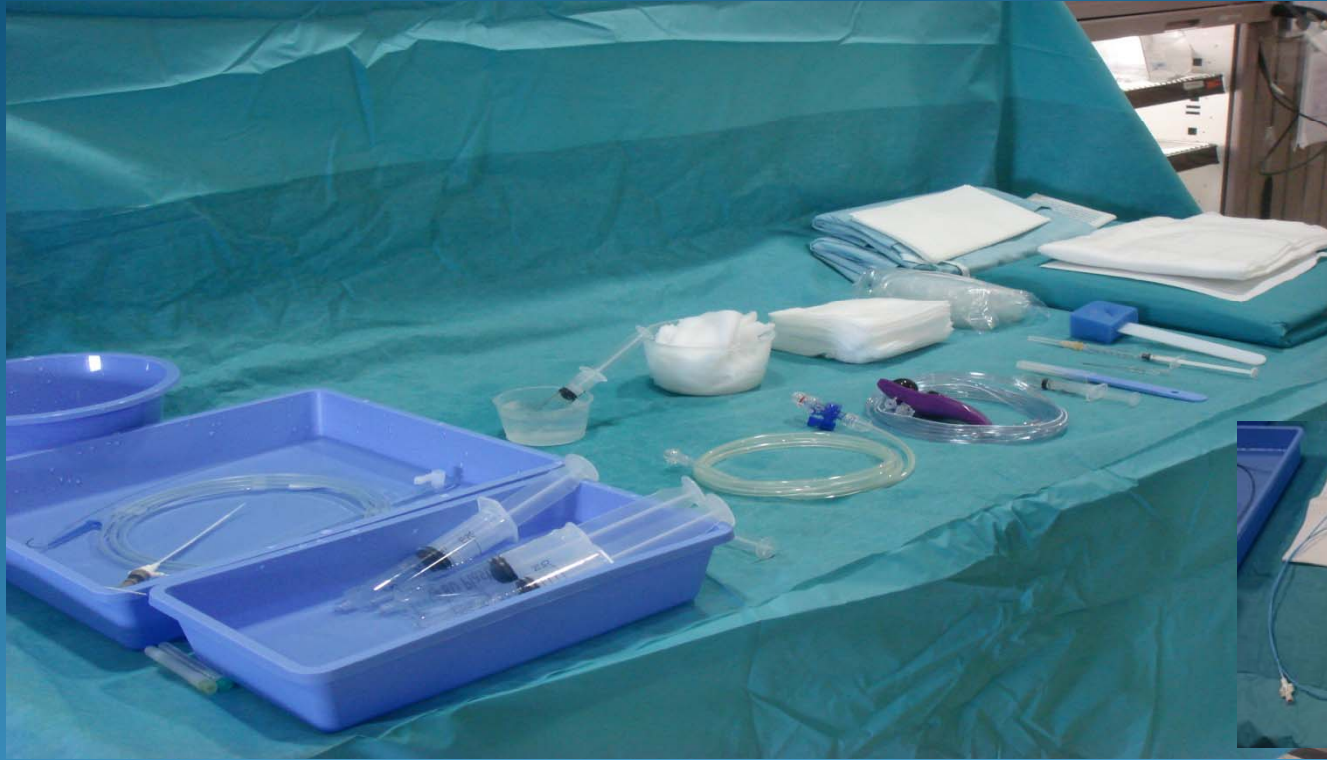Estudio ID secuen: 7
Nº imagen TD: 44
Nº imagen TS: 46

Frec. cardíaca	- lpm
ASC	1.55 m ²
Método de índice	
ASC	ASC
Método de volumen	
Regresión VTD	Longitud-área
Regresión VTS	x0.763-3.759
	x0.763-3.759
Factor CAL	0.1433 mm/pix
Objeto calib.	40.00 mm Sphere

Página 1/2

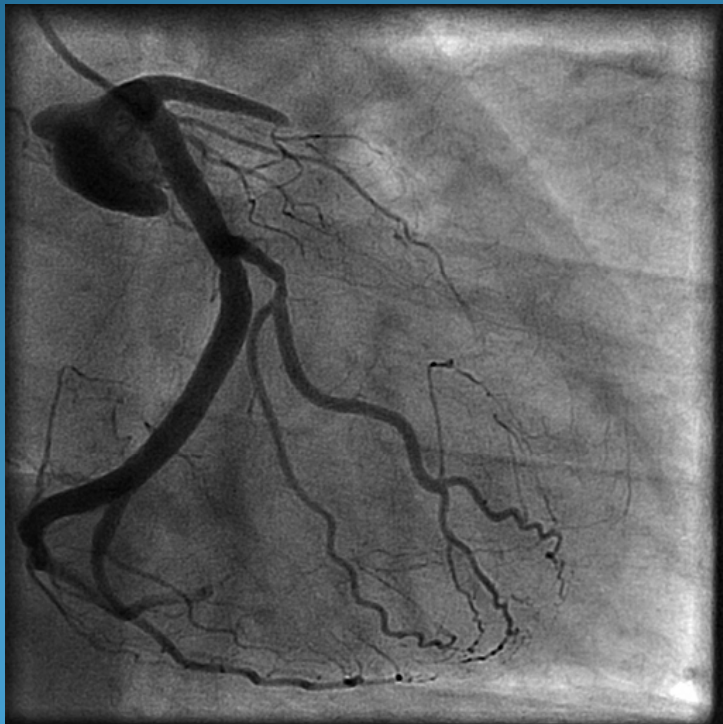


Material diagnòstic

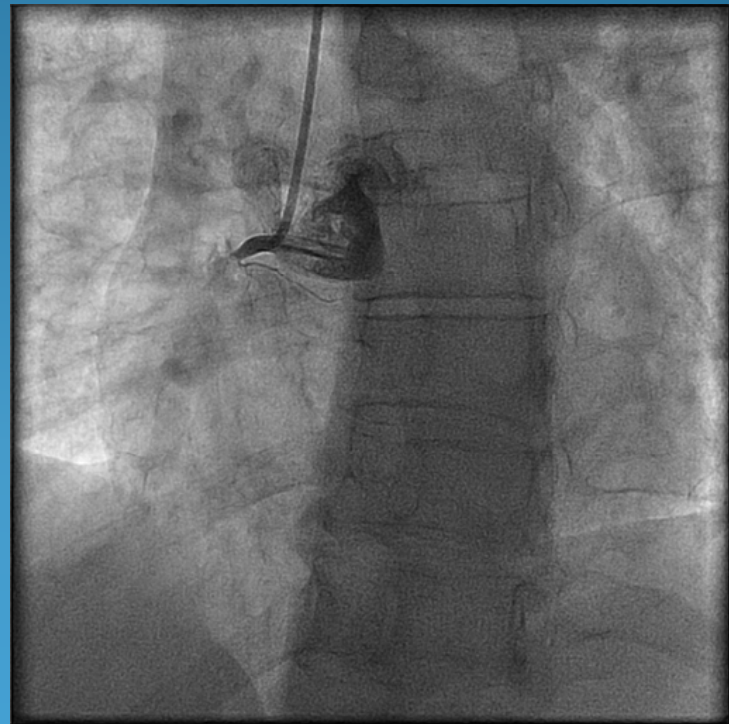


ACTP

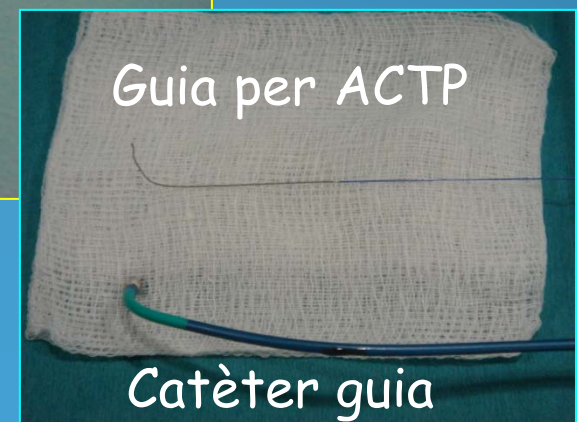
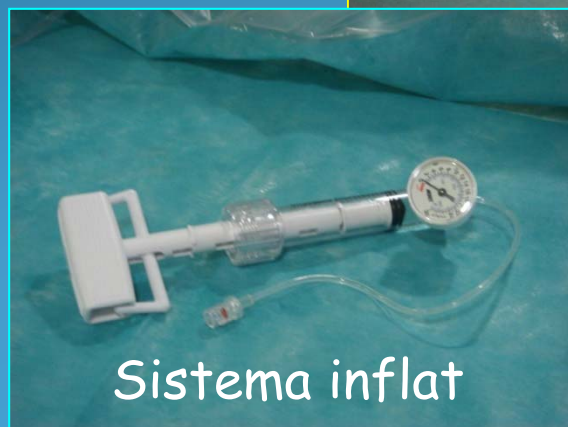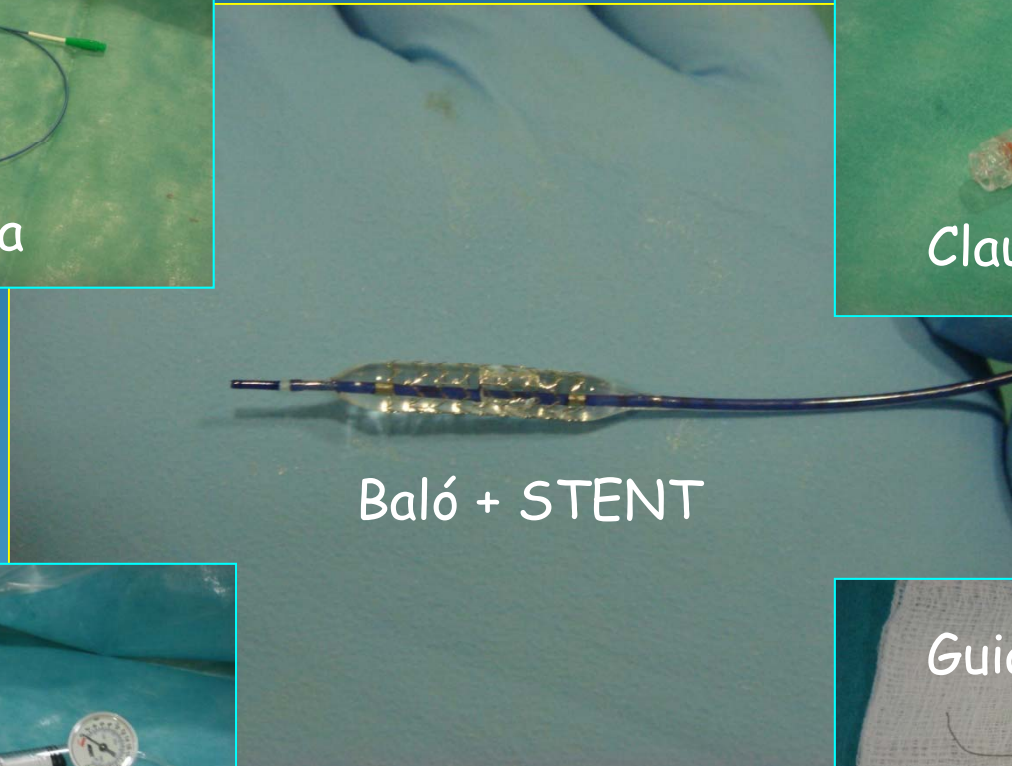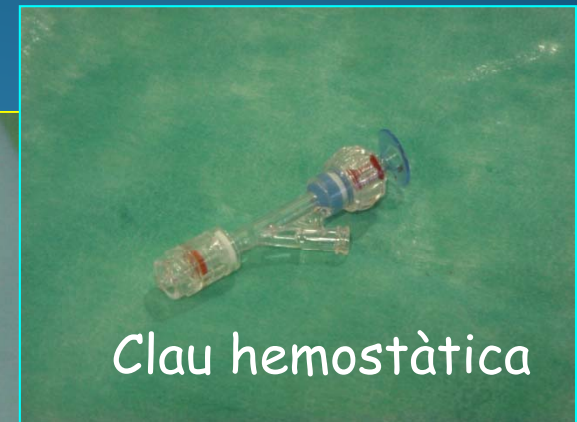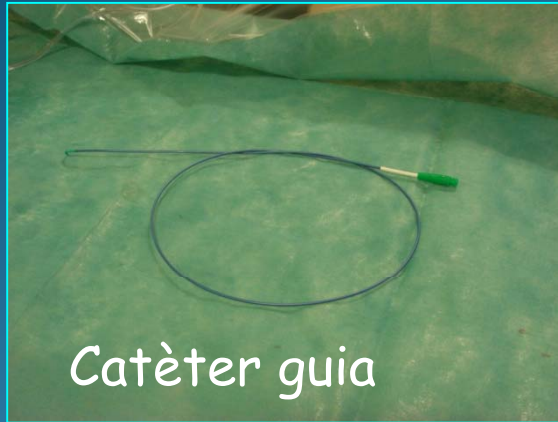
DA

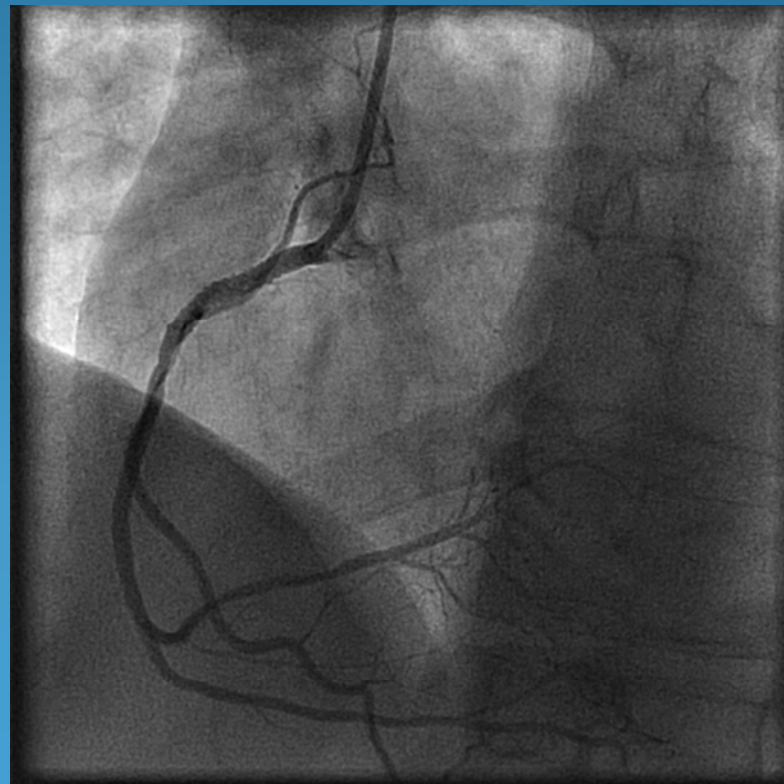
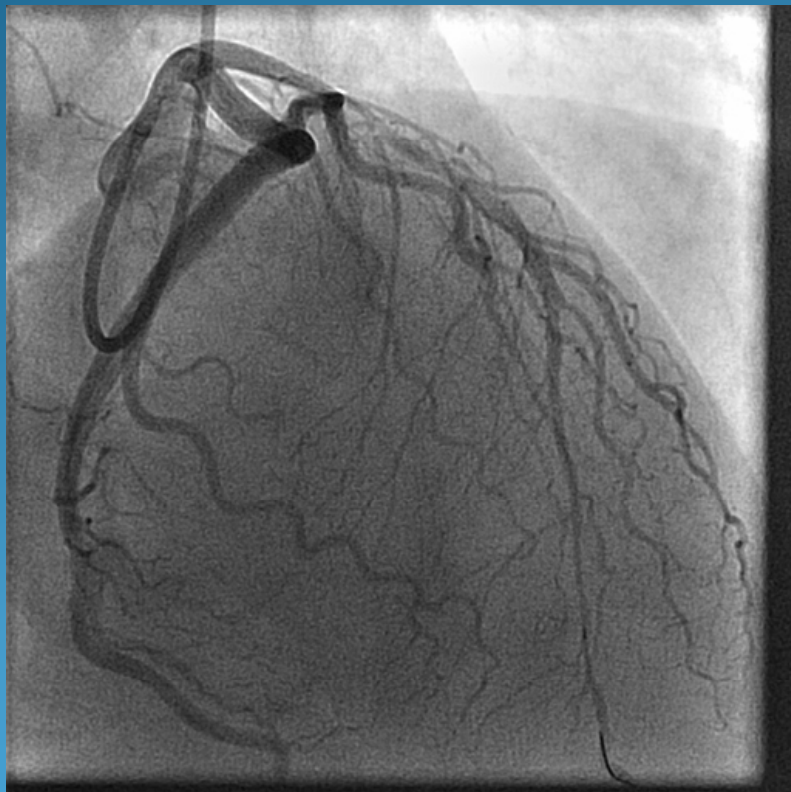
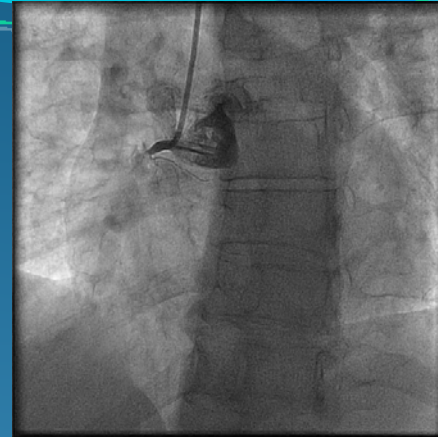
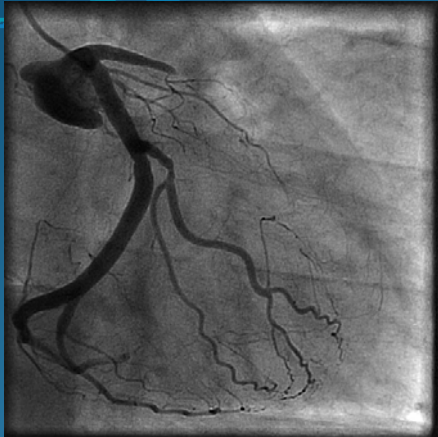


CD

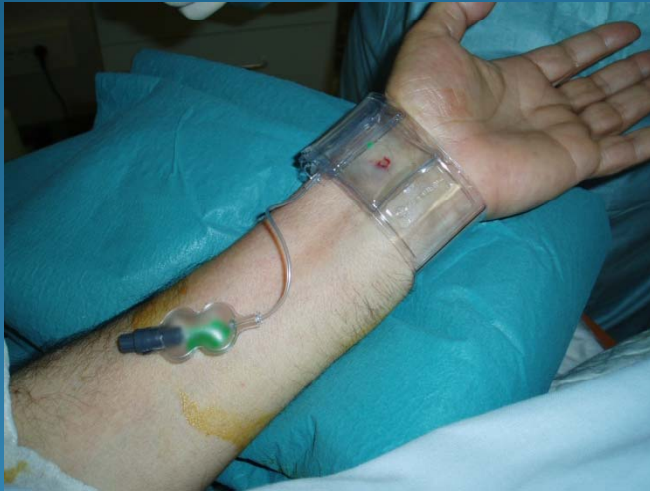

Material ACTP

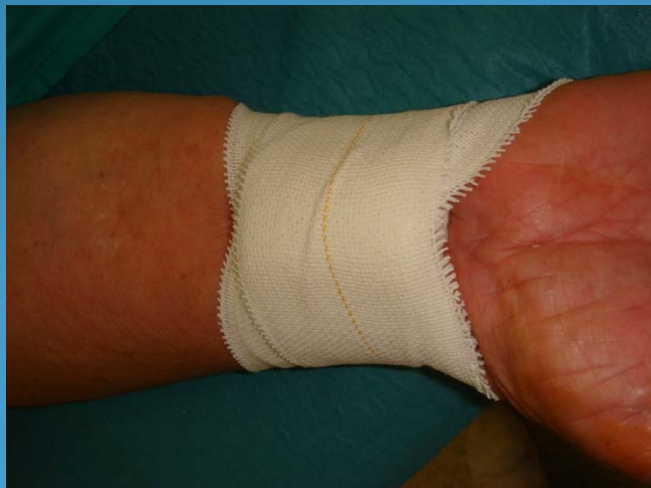



HEMOSTÀSSIA

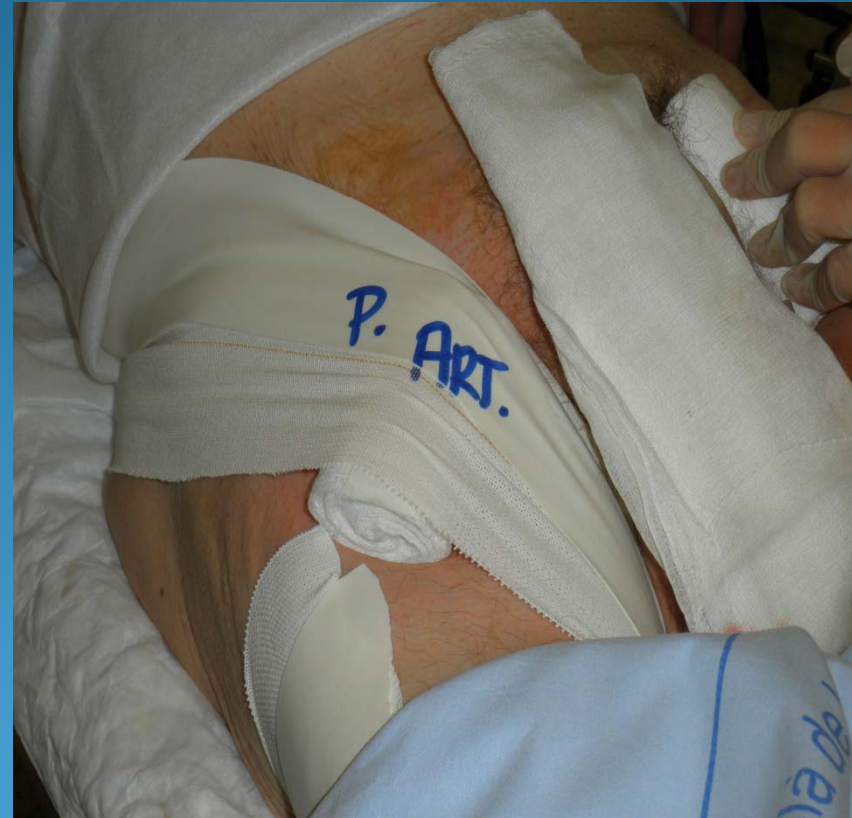
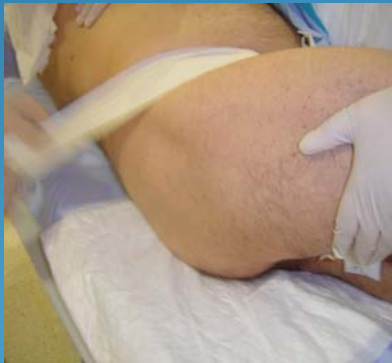
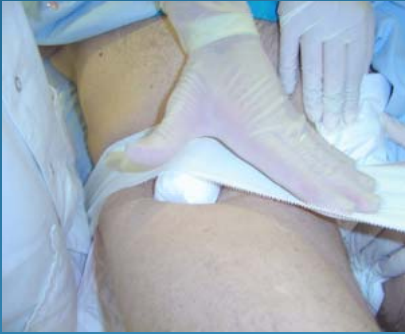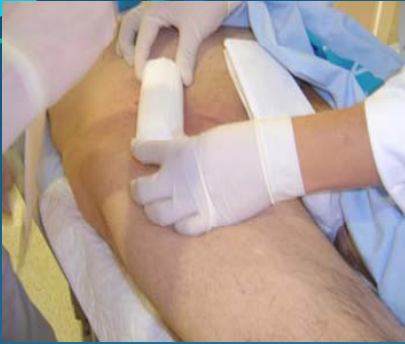Pneumàtic

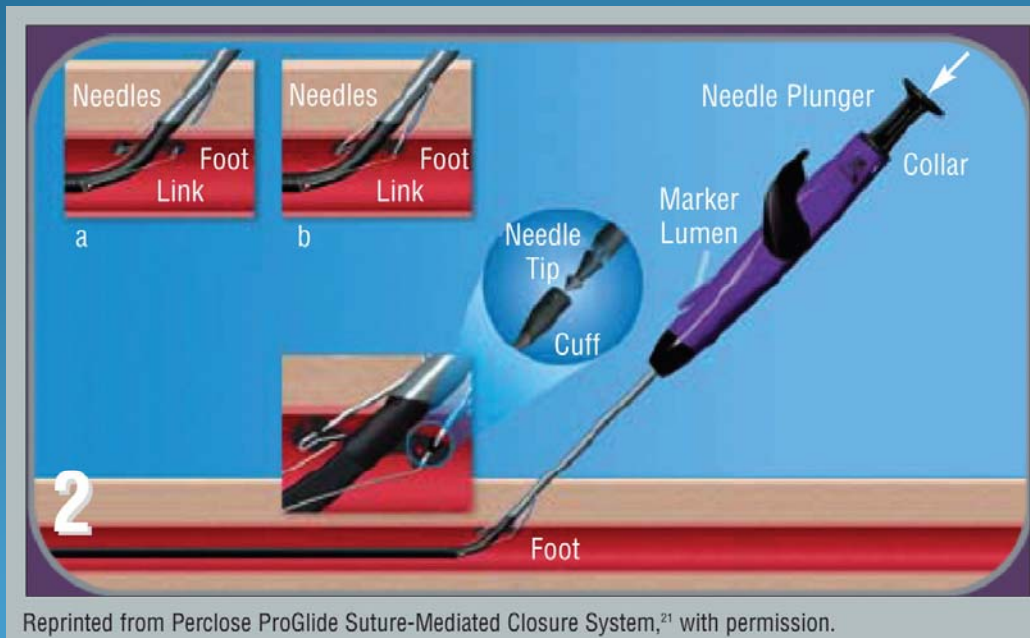


Embenat elàstic

Embenat elàstic

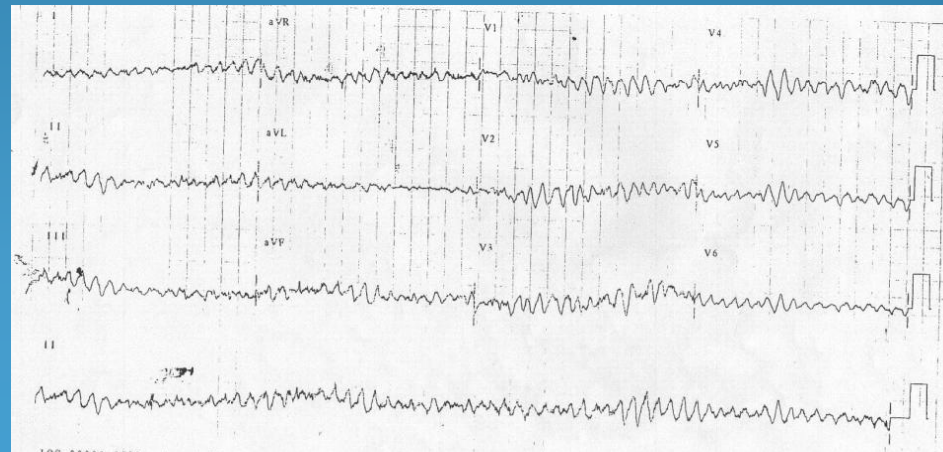
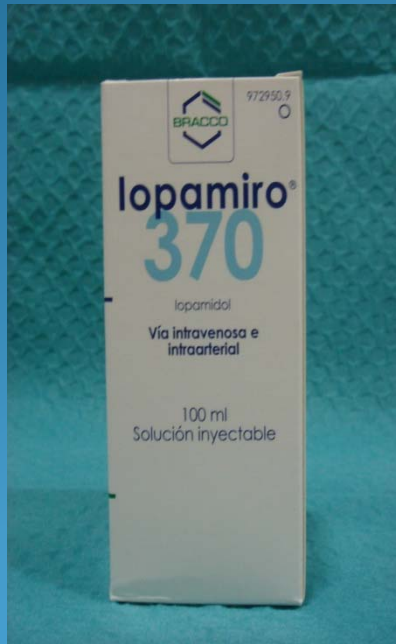
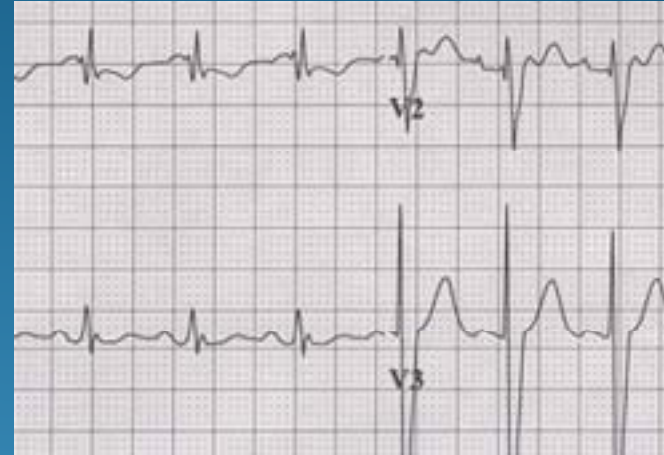
Sutura arterial



Reprinted from Perclose ProGlide Suture-Mediated Closure System,²¹ with permission.

COMPLICACIONES



CURES POST

- - Nivell de consciència
- - Control ECG, TA, FC.
- - Vigilància color i temperatura de la pell
- - Control FR, ritme i Sat O2
- - Control vies i medicació



MOLTES GRÀCIES PER
LA VOSTRA ATENCIÓ!