XXXII JORNADA CATALANA DE DIAGNÒSTIC PRENATAL ECOGRÀFIC

S/ CST CONSORCI SANITARI DE TERRASSA HOSPITAL UNIVERSITARI

Carla Fernández Sánchez
R2 d'Obstetrícia i Ginecologia

MEGABUFETA FETAL EN EL PRIMER TRIMESTRE

Una evolució poc habitual

Fernández Sánchez Carla; García Cancela Esperanza; Molina Guilera Andrea; Millán Ramírez Pilar; Rodriguez Cantador Carmen; Fontsaré del Castillo Alejandra; Vives Argilagos Àngels

Secció Ecografia i Medicina Fetal Societat Catalana d'Obstetrícia i Ginecologia

L'Acadèmia FUNDACIÓ ACADÈMIA DE CIÈNCIES MÈDIQUES I DE LA SALUT DE CATALUNYA I DE BALEARS

Societat Catalana d'Obstetrícia i Ginecologia

CAS CLÍNIC

Ecografia del primer trimestre

MEGABUFETA FETAL

28 anys. Natural del Marroc
No consanguinitat
TPAL 1001. TSBQ baix risc

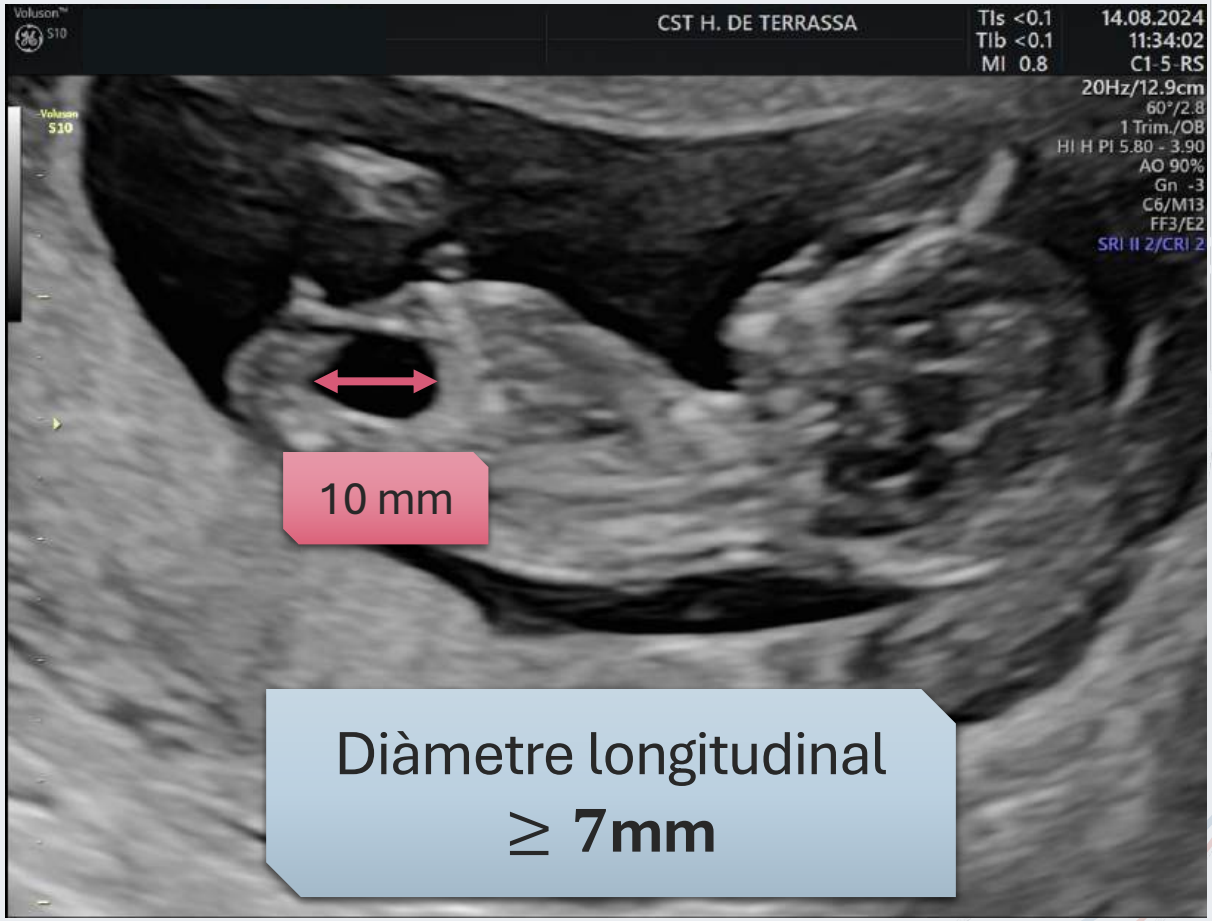

MEGABUFETA FETAL EN EL PRIMER TRIMESTRE

RESOLUCIÓ POSTERIOR	ALTERACIONS CROMOSÒMIQUES (7-20%)	LUTO	SÍNDROMES GENÈTIQUES
Diàmetre longitudinal de la bufeta <15mm sense altres anomalies estructurals	Trisomia 21	Megabufeta >15mm Megaurèters Hidronefrosi	Síndrome Megabufeta-microcolon-hiperperistaltisme intestinal
	Trisomia 18		Síndrome de Prune Belly
	Trisomia 13		Síndrome Limb Body Wall Complex
	Deleció 22q11		VACTERL, altres
	Altres		

MEGABUFETA FETAL
EN EL PRIMER TRIMESTRE

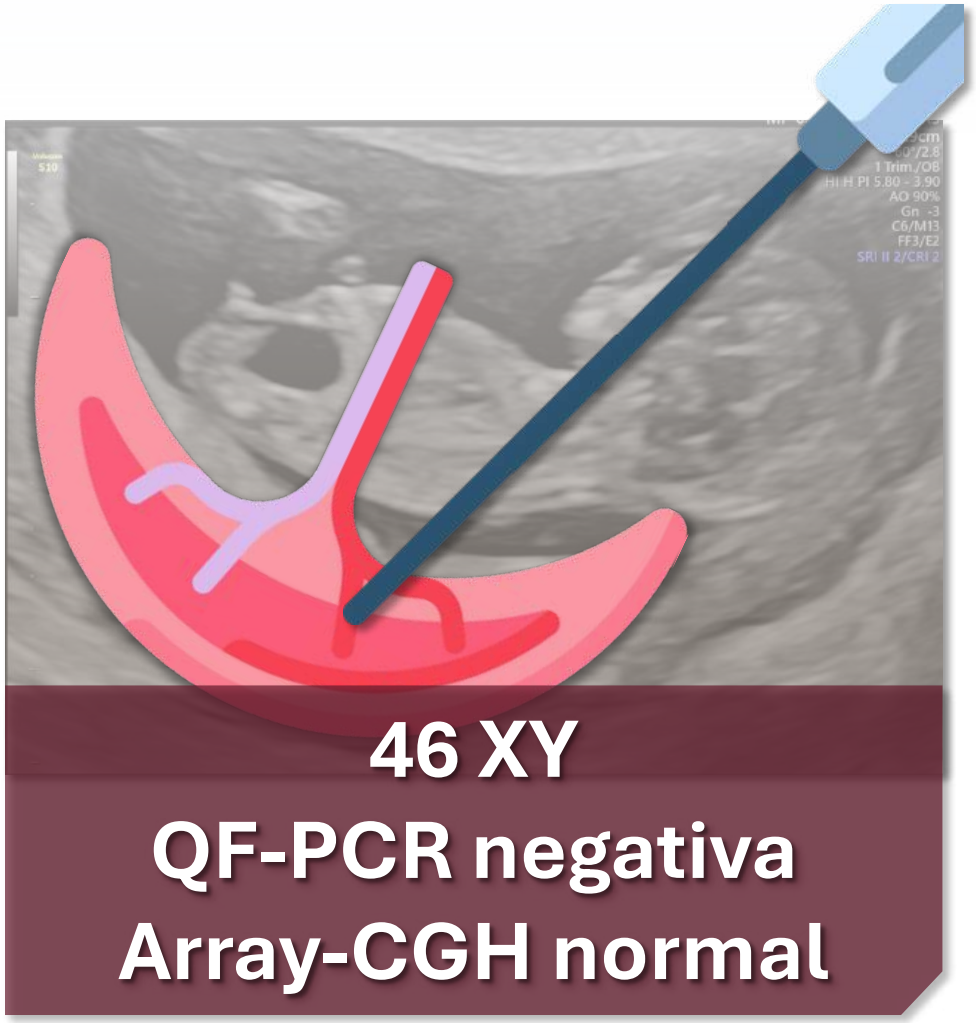

Resolució posterior

Obstrucció del tracte urinari inferior

Anomalies cromosòmiques

Síndromes genètiques

16 SG

Resolució posterior

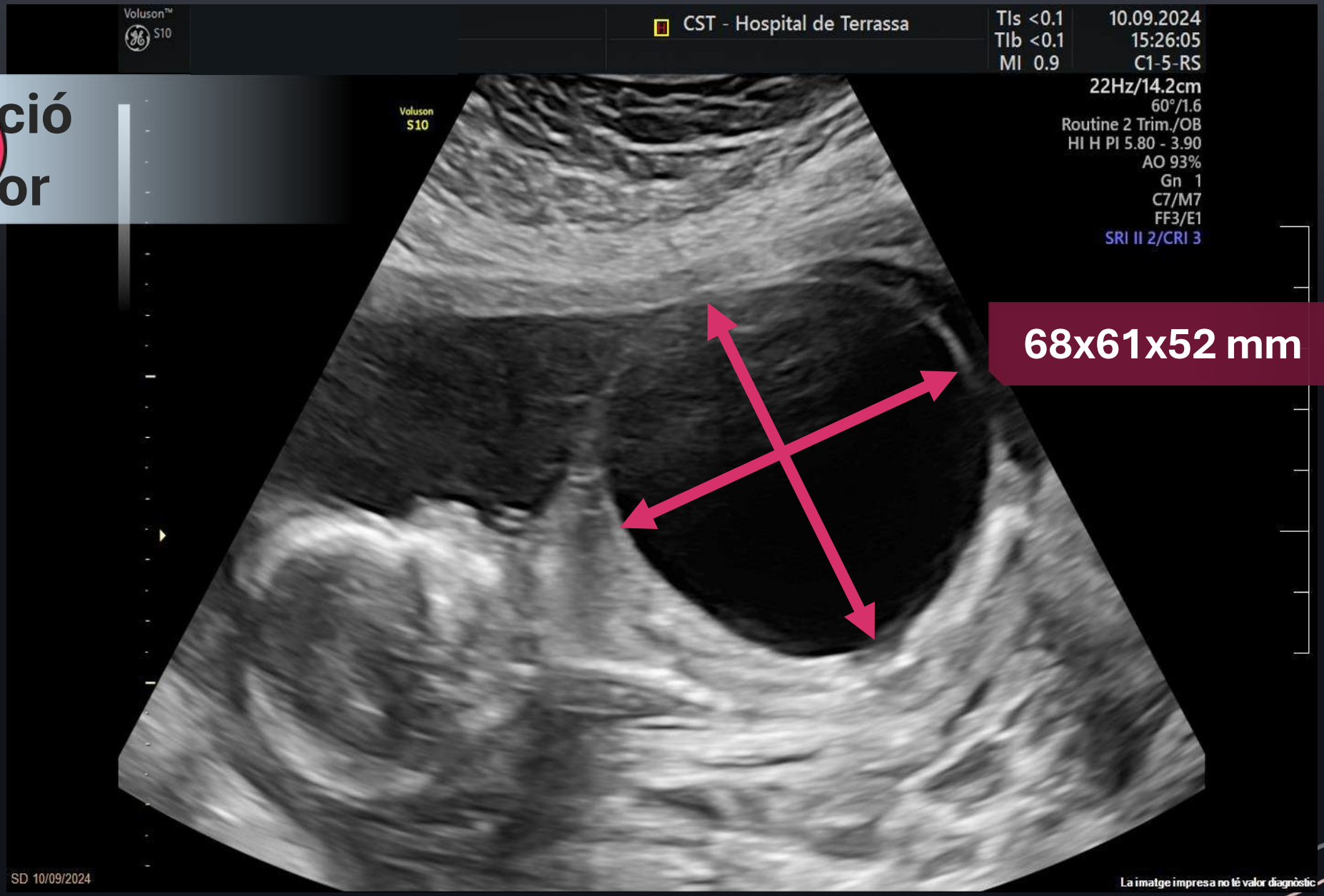

68x61x52 mm

16 SG

Resolució posterior

Vall d'Hebron Hospital Universitari

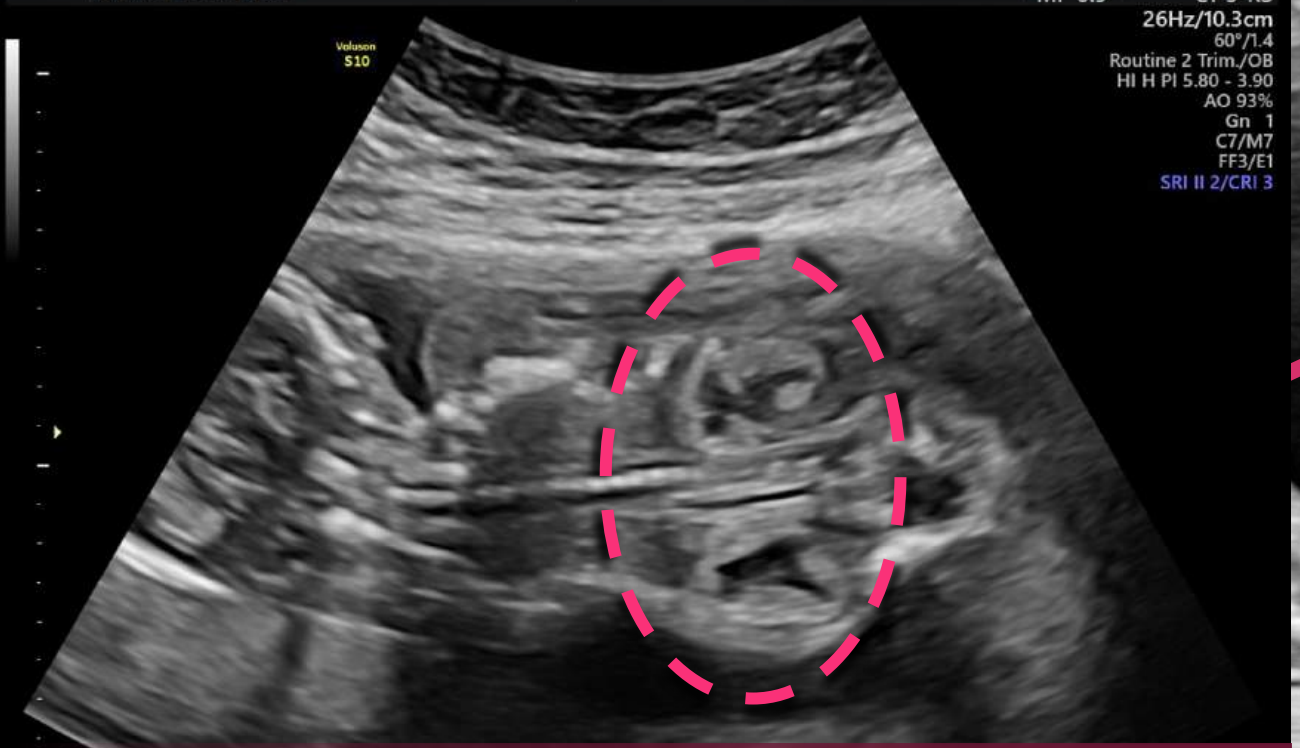

Ronyons hiperecogènics amb dilatació pielocalicial

Keyhole sign:

dilatació de la bufeta i la uretra posterior

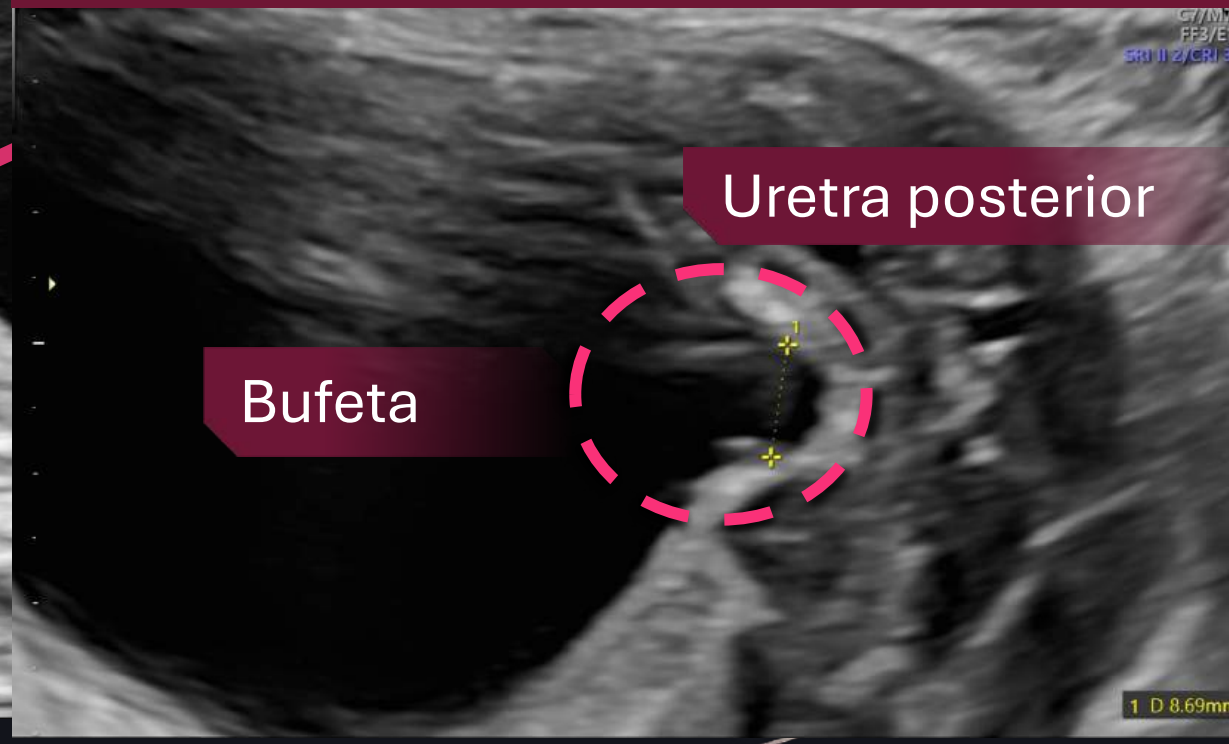

MEGABUFETA FETAL EN EL PRIMER TRIMESTRE

RESOLUCIÓ POSTERIOR	ALTERACIONS CROMOSÒMIQUES (7-20%)	LUTO	SÍNDROMES GENÈTIQUES
Diàmetre longitudinal de la bufeta <15mm sense altres anomalies estructurals	Trisomia 21	Megabufeta >15mm Megaureters Hidronefrosi	Síndrome Megabufeta-microcolon-hiperperistaltisme intestinal
	Trisomia 18		Síndrome de Prune Belly
	Trisomia 13		Síndrome Limb Body Wall Complex
	Deleció 22q11		VACTERL, altres
	Altres		

20 SG

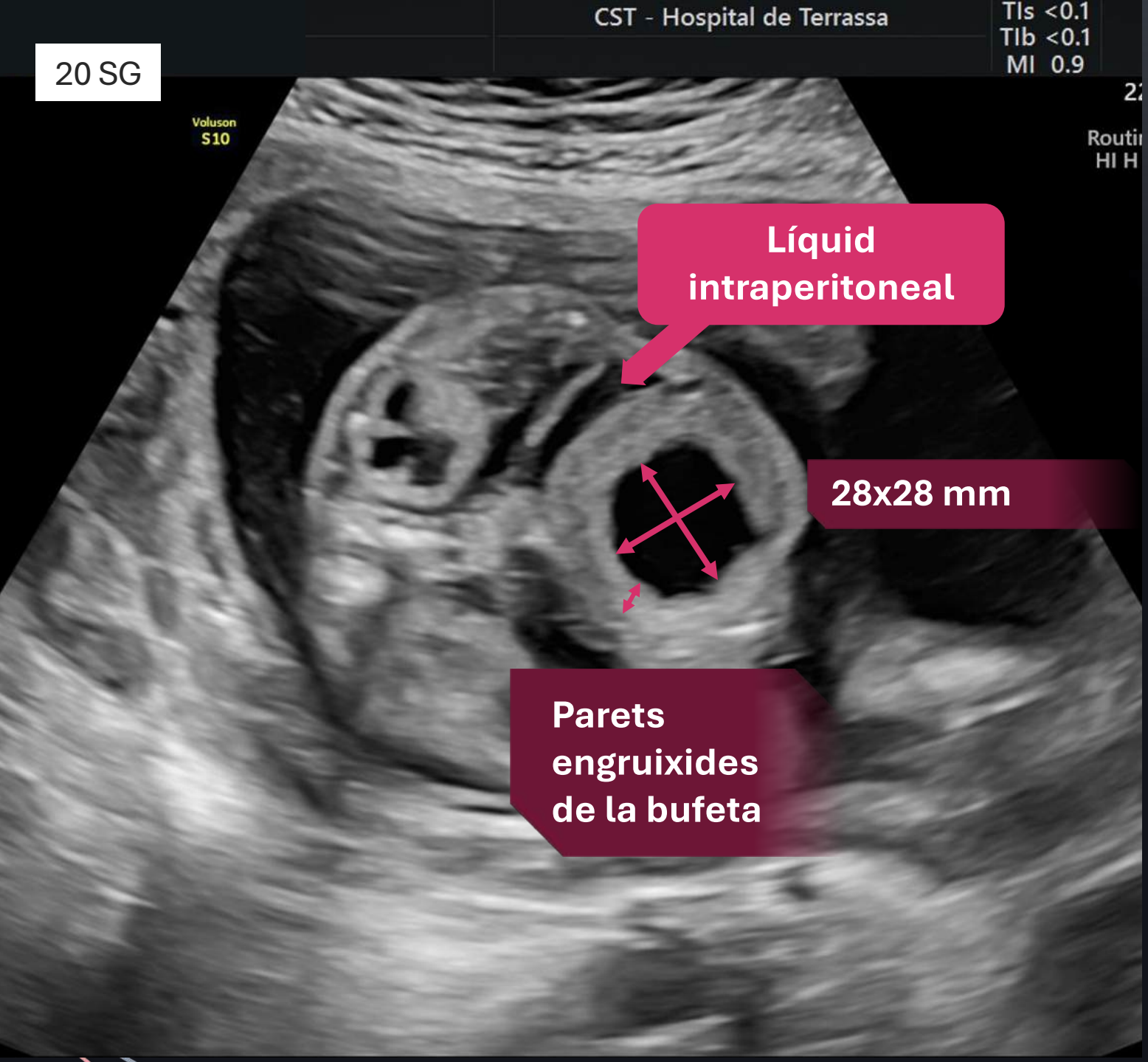
CST - Hospital de Terrassa
TIs <0.1
TIb <0.1
MI 0.9
Voluson
S10
Líquid intraperitoneal
28x28 mm
Parets engruixides de la bufeta

CST - Hospital de Terrassa
TIs <0.1
TIb <0.1
MI 0.9
08.10.2024
11:36:23
C1-5-RS
22Hz/14.2cm
Hidronefrosi

CST - Hospital de Terrassa
TIs <0.1
TIb <0.1
MI 0.9
08.10.2024
11:32:06
C1-5-RS
22Hz/14.2cm
Dilatació uretra peneana

Exoma no concloent

TERCER TRIMESTRE

SEGUIM PENSANT EN UNA OBSTRUCCIÓ URINÀRIA DEL TRACTE INFERIOR?

SÍNDROME DE PRUNE BELLY

+ freqüent en sexe masculí	**XX o XY?**	+ freqüent en sexe masculí
Obstrucció uretral que causa dilatació del tracte urinari	**CARECTERÍSTIQUES TÍPIQUES**	**TRÍADA: deficiència musculatura abdominal, alteració tracte urinari i criptorquídia bilateral**
Altres: oligoamnis → Hipoplàsia pulmonar	**AFECTACIÓ EXTRAGENITOURINÀRIA**	Altres (60%): anomalies pulmonars (oligoamnis → hipoplàsia pulmonar) , **ortopèdiques (atròfia extremitats)** i gastrointestinals

SÍNDROME DE PRUNE BELLY O SÍNDROME D'EAGLE-BARRET

Congènita. Infreqüent. 1/40.000 vius.

Tríada característica + afectacions extra genitourinàries
Espectre molt variable

Etiologia desconeguda. Majoria esporàdiques. Algunes formes familiars.
Probable origen multifactorial
Teories: trastorn del desenvolupament o factors genètics –> CHRM3, MYOCD, FLNA, HNF1B, ACTA2, ACTG2, MYH11, CHRNA3

PRONÒSTIC depèn de la presència d'insuficiència renal i de la hipoplàsia pulmonar

TRACTAMENT: multidisciplinari

Líquid amniòtic normal

L'urac és una estructura anatòmica que connecta la bufeta amb el cordó umbilical i que, posteriorment, es tanca. Permet drenar l'orina cap a l'exterior.

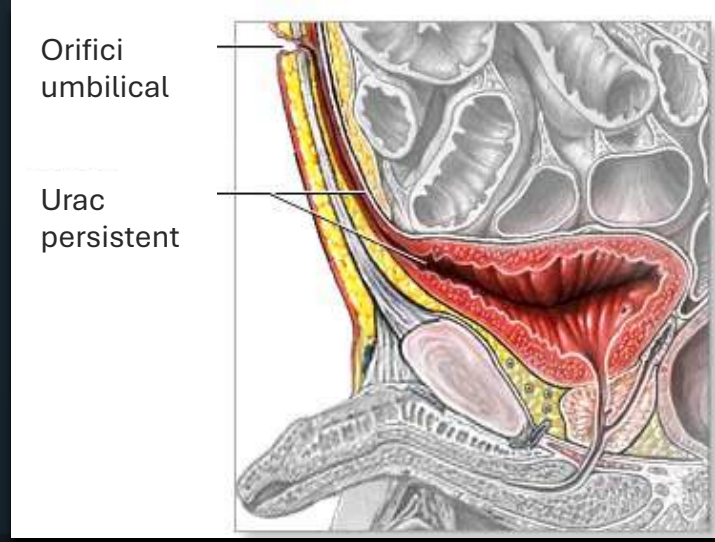

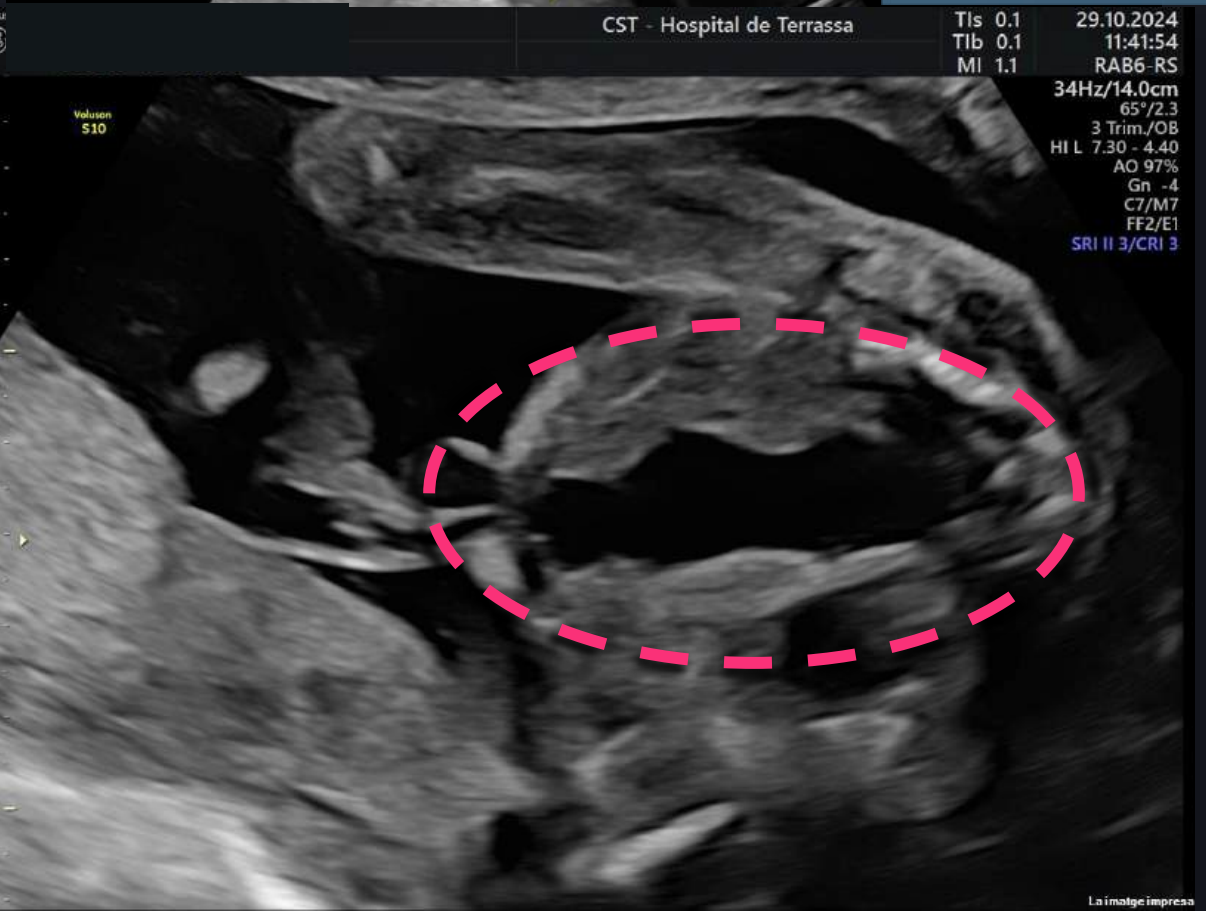

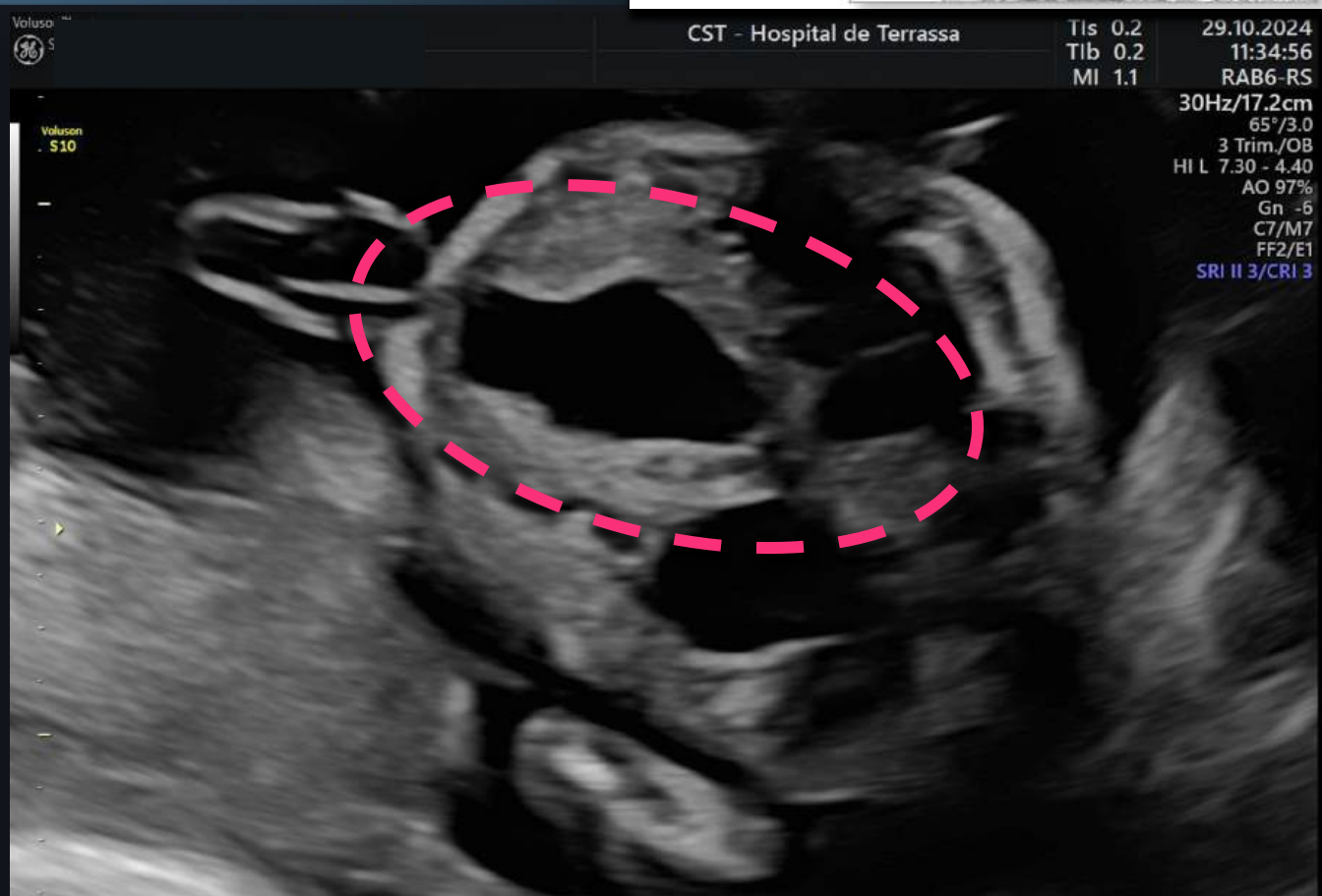

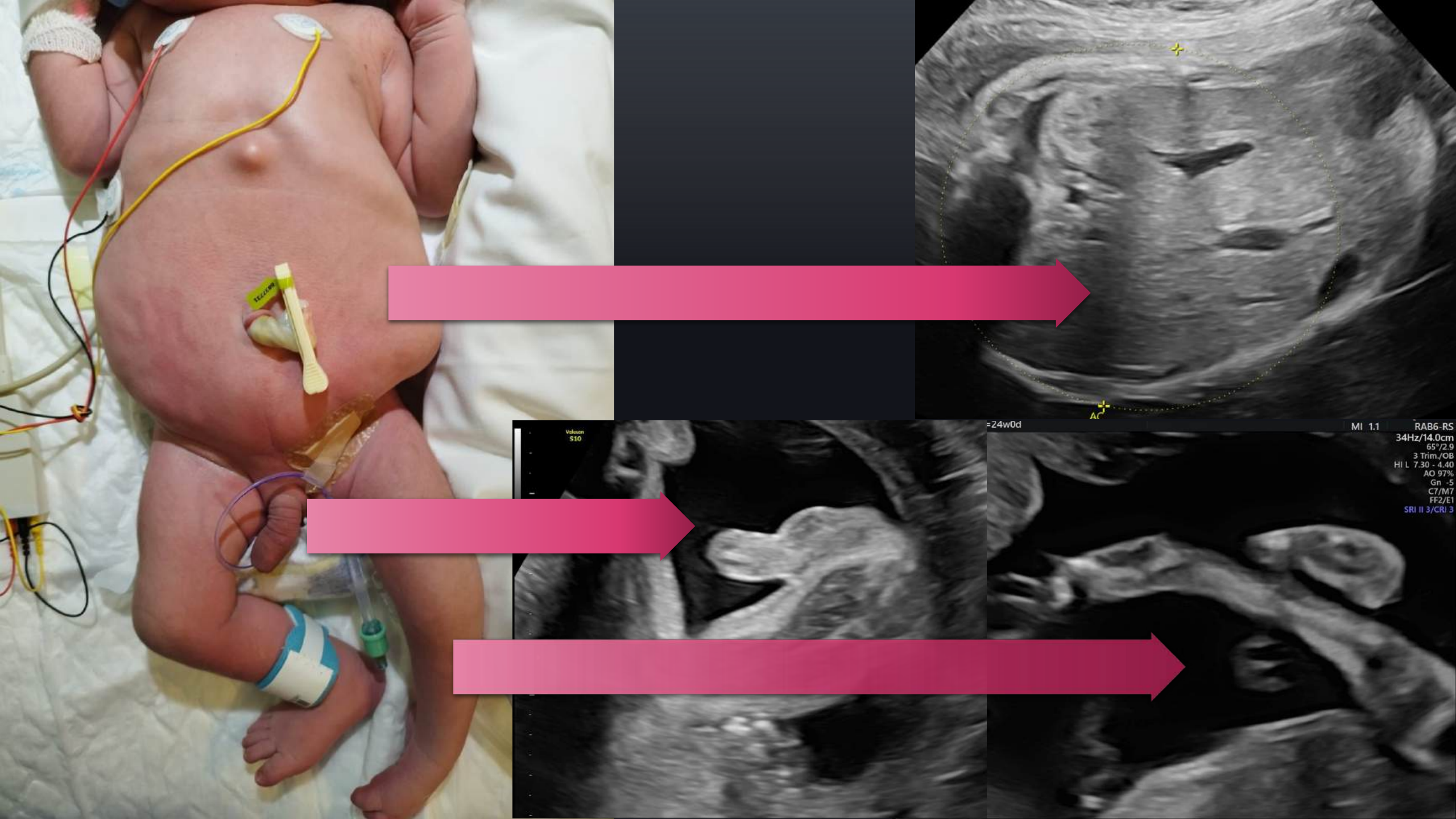
Voluson
S10
=24w0d
MI 1.1
RAB6-RS
34Hz/14.0cm
65°/2.9
3 Trim./OB
HI L 7.30 - 4.40
AO 97%
Gn -5
C7/M7
FF2/E1
SRI II 3/CRI 3

TAKE HOME MESSAGES

- **>95% de megabufetes aïllades de <15 mm** de DLB sense altres alteracions **es normalitzen**. Descartar cromosomopaties.
- **Megabufeta >15mm → Diagnòstic diferencial** entre LUTO i altres síndromes genètiques. Veure evolució ecogràfica i estudi genètic ampliat.
- El **diagnòstic diferencial precoç** entre la LUTO i la SPB **és difícil** ja que presenten alteracions ecogràfiques similars.
- **Consell prenatal delicat**. Pronòstic determinat per l'afectació renal i pulmonar que presenti després de néixer.

GRÀCIES PER LA VOSTRA ATENCIÓ!