ICO
Institut Català d'Oncologia

XXXVII DIADA INTERNACIONAL DE LA SOCIEDAD CATALANA DE HEMATOLOGIA I HEMOTERAPIA

ACTUALIZACIONES EN SÍNDROMES MIELODISPLÁSICOS

Montserrat Arnan

Hematologia Clínica
Hospital Duran i Reynals
Institut Català d'Oncologia

CASO CLÍNICO- DIAGNÓSTICO

AGOSTO 2008

Mujer de 52 años que es derivada a nuestro centro por bicitopenia hallada en control analítico rutinario.

ANTECEDENTES PATOLÓGICOS:

- No AMC.
- No hábitos tóxicos.
- HTA en curso de tratamiento con Aprovel 150mg/día.
- DM tipo 2 en curso de tratamiento con Metformina 850mg/8h, Diamicron 40mg/día.

- Obesidad mórbida. IMC: 39.
- Anemia macrocítica leve de 3 años de evolución.

CASO CLÍNICO- DIAGNÓSTICO

HEMOGRAMA:

Hb *77 g/L; VCM 105 fL*, HCM 31.8 pg; CHCM 303 g/L, leucocitos: $9.5x10^9$/L (Neutrófilos: $7.5x10^9$/L, *4% blastos*), plaquetas: $172x10^9$/L.

MORFOLOGIA DE SP: Cambios displásicos leves en serie granulocítica y eritroide. Presencia de 4% blastos.

BIOQUÍMICA:

Glucosa 13.2 mmol/L; urea 5.4 mmol/L; creatinina 41 umol/L; Na^+ 134 mmol/L; K^+ 4mmol/L; Ca^{2+} 2.13 mmol/L; Proteínas: 66 g/L.

P. COAGULACIÓN:

TP 1.02; TTPa 0.83; Fibrinógeno 3.4g/L.

CASO CLÍNICO- DIAGNÓSTICO

ASPIRADO DE MÉDULA ÓSEA:

MORFOLOGÍA:

- 49% Serie granulopoyética
- 27% Serie eritroblástica
- 19% Células blásticas
- Displasia trilineal: 75% dismegacariopoyesis
  40% disgranulopoyesis
  40% diseritropoyesis

CITOQUÍMICA: 4% MIELOPEROXIDASAS.

INMUNOFENOTIPO: CD33, CD13,CD117 y CD15.

CASO CLÍNICO- DIAGNÓSTICO

ASPIRADO DE MÉDULA ÓSEA

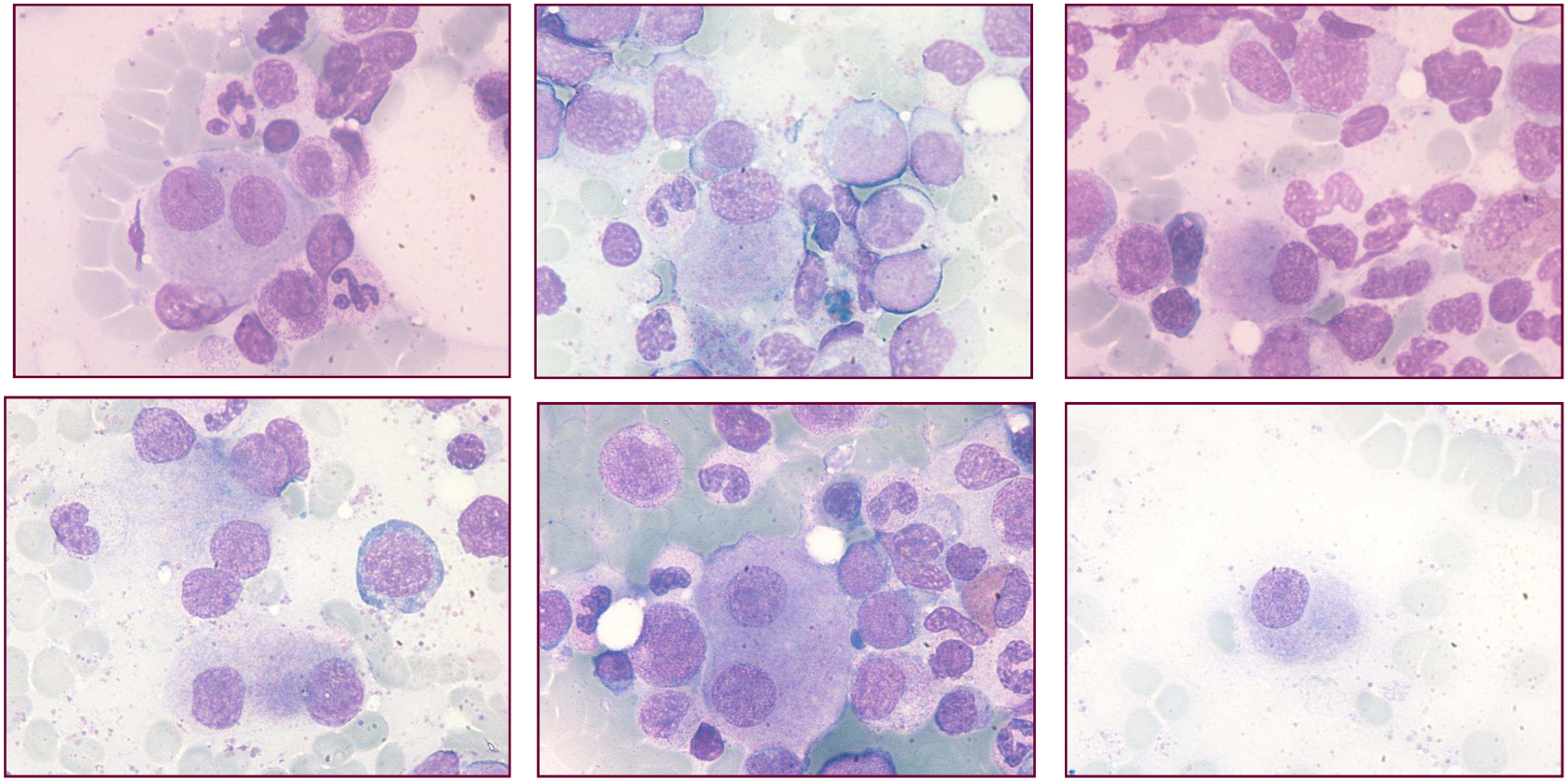

CASO CLÍNICO- DIAGNÓSTICO

ASPIRADO DE MÉDULA OSEA

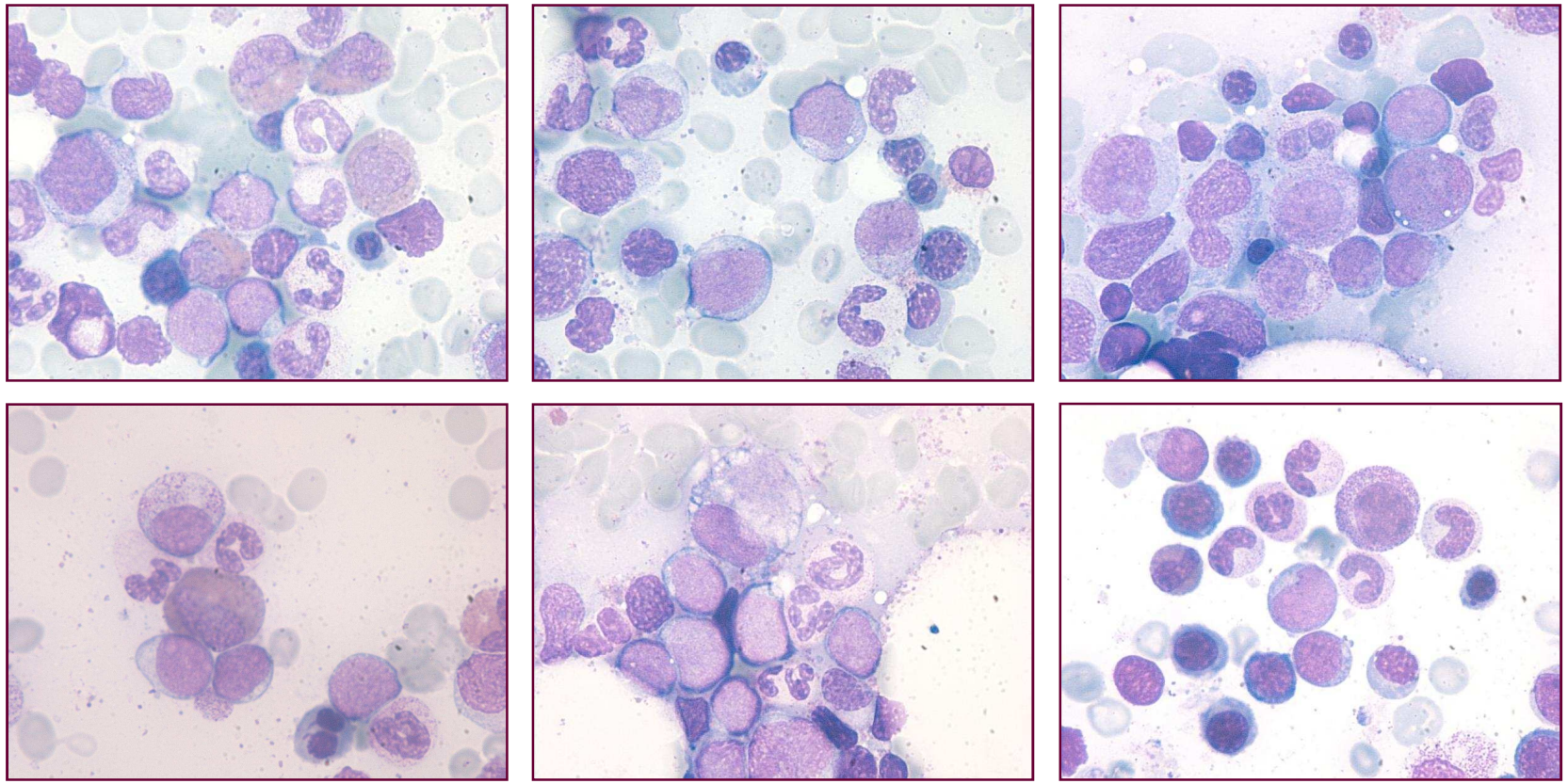

CASO CLÍNICO- DIAGNÓSTICO

CARIOTIPO ISCN: 46,XX,del(12)(q15q22)[10].

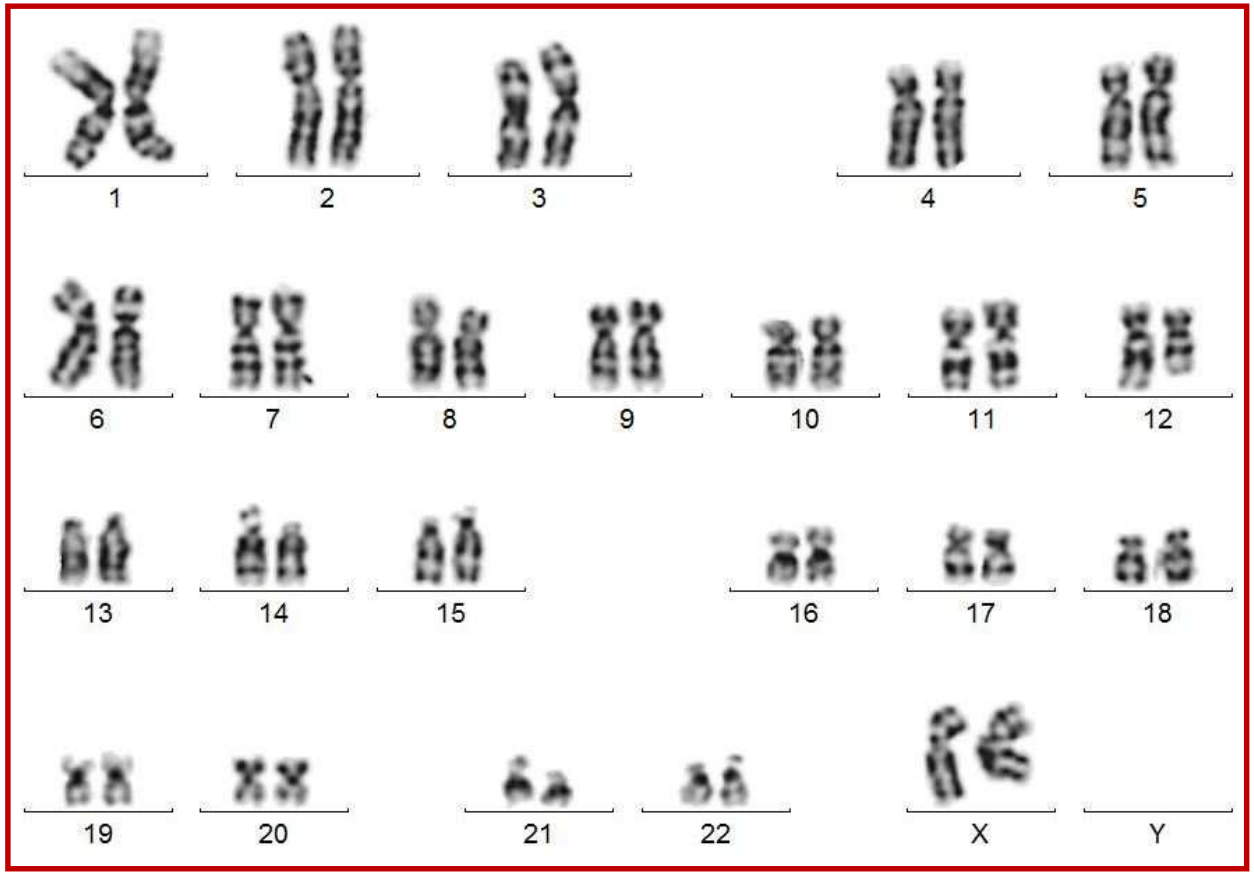

CASO CLÍNICO- PRONÓSTICO

AREB-2 (OMS)

AREB (FAB)

IPSS Intermedio-2

WPSS Muy Alto Riesgo

IPSS-R Muy Alto Riesgo

Sorror-CI Bajo Riesgo

IPSS

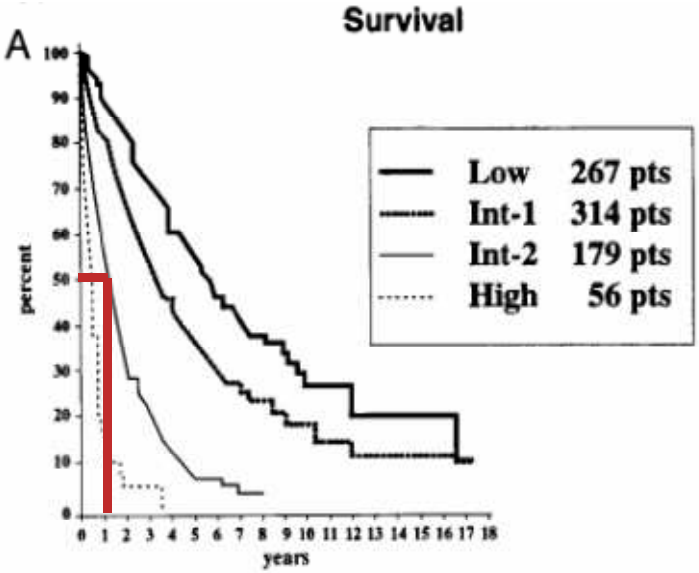

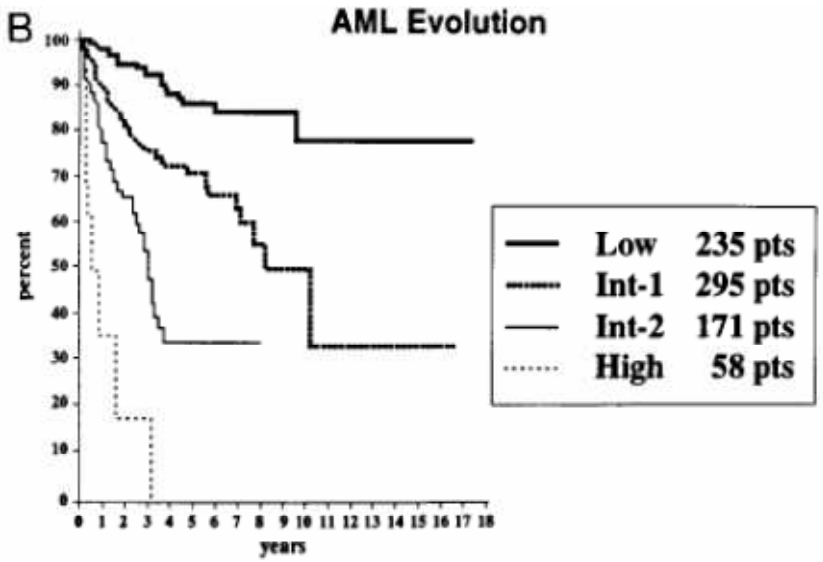

Ausencia de citogenética > 30% casos.

Classificación citogenética de Riesgo Intermedio

Desequilibrio blastos/Citogenética.

Greenberg P et al. Blood 1997; 89(6):2079-88.

WPSS

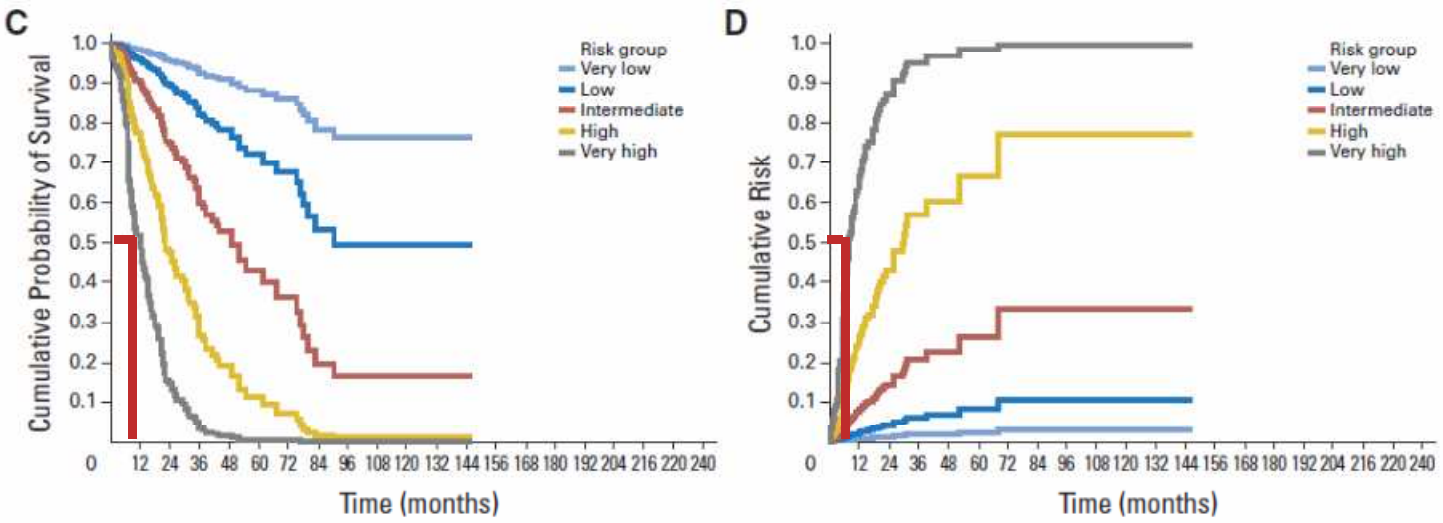

Criterios inicio del soporte transfusional

Classificación citogenética de Riesgo Intermedio

Subjetividad valoración displasia.

Malcovati L et al. J Clin Oncol 2007; 25(23):3503-10.

IPSS-R

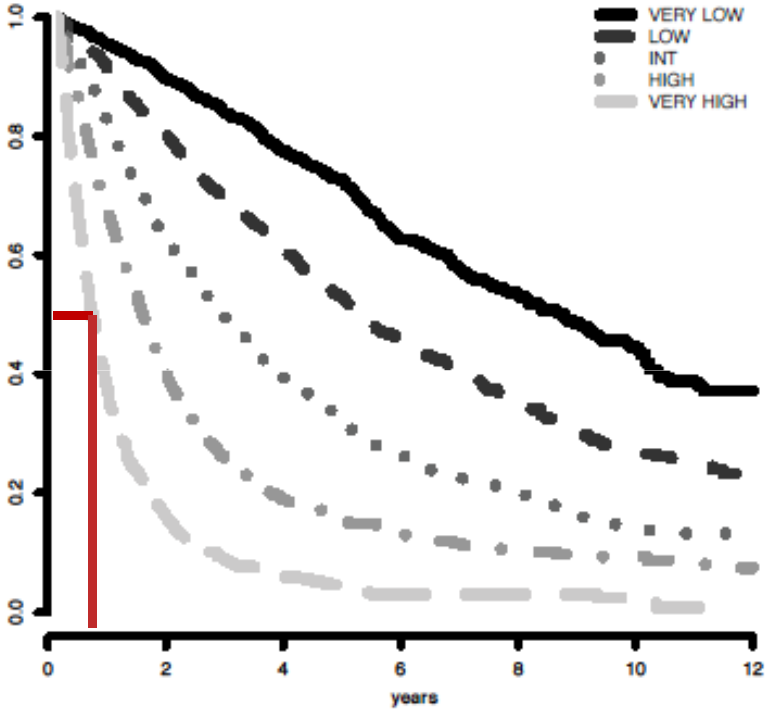

Survival based on IPSS-R prognostic risk-based categories. Survival

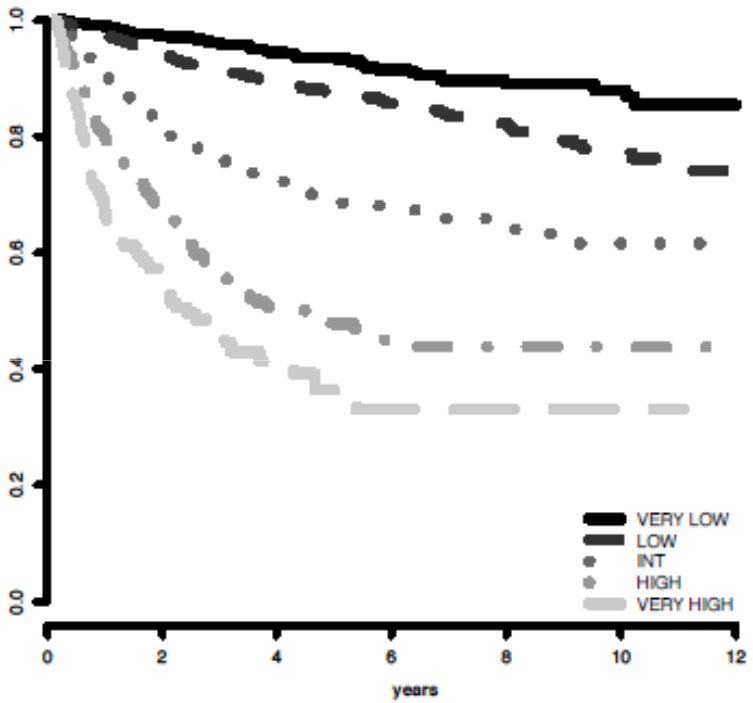

AML evolution based on IPSS-R prognostic risk-based categories.

Greenberg PL et al. Blood 2012; 120(12)

SMD DE ALTO RIESGO según NCCN

IPSS: Intermediate-2, High

WPSS: High, Very High

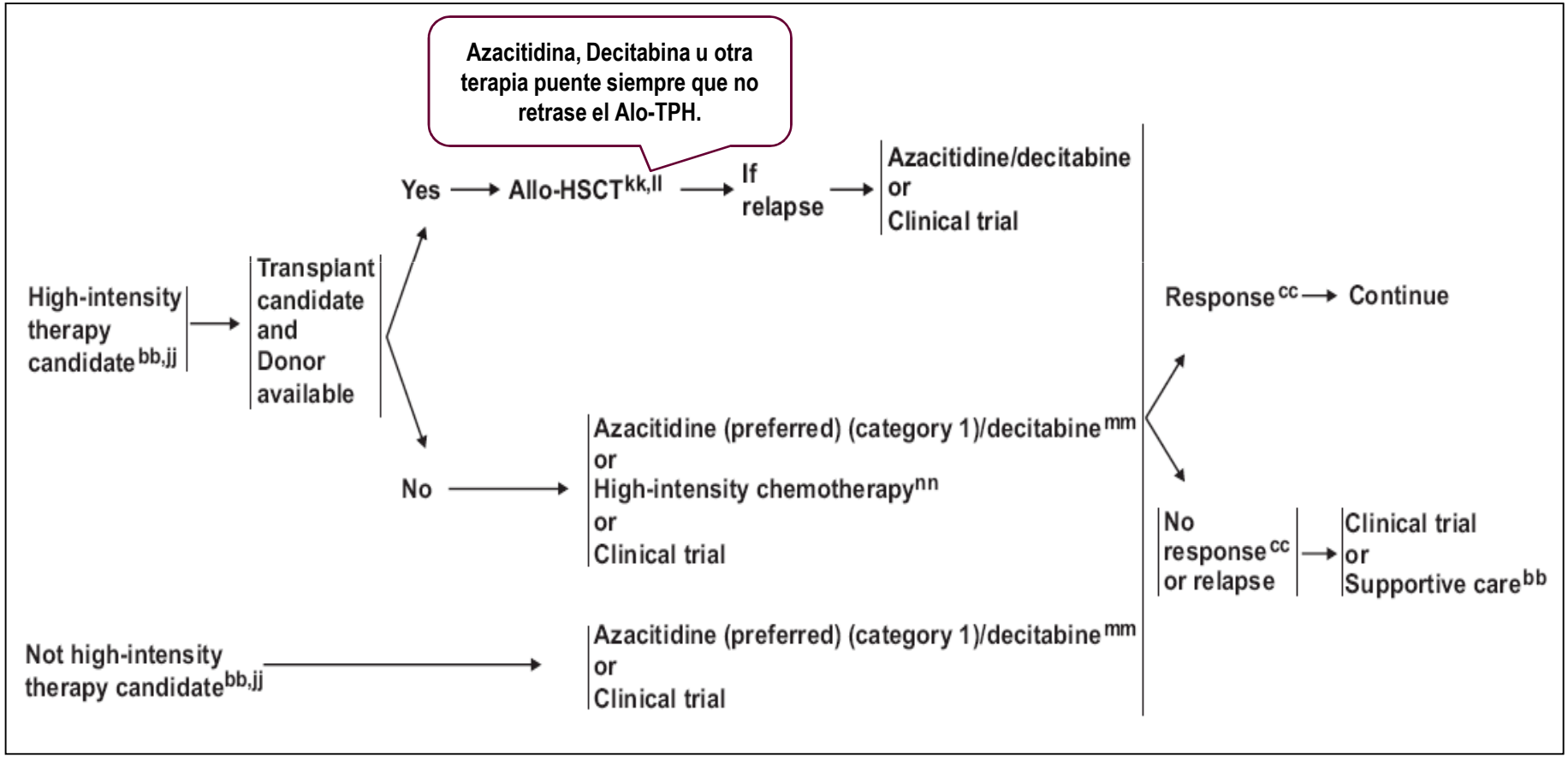

SMD DE ALTO RIESGO según GESMD

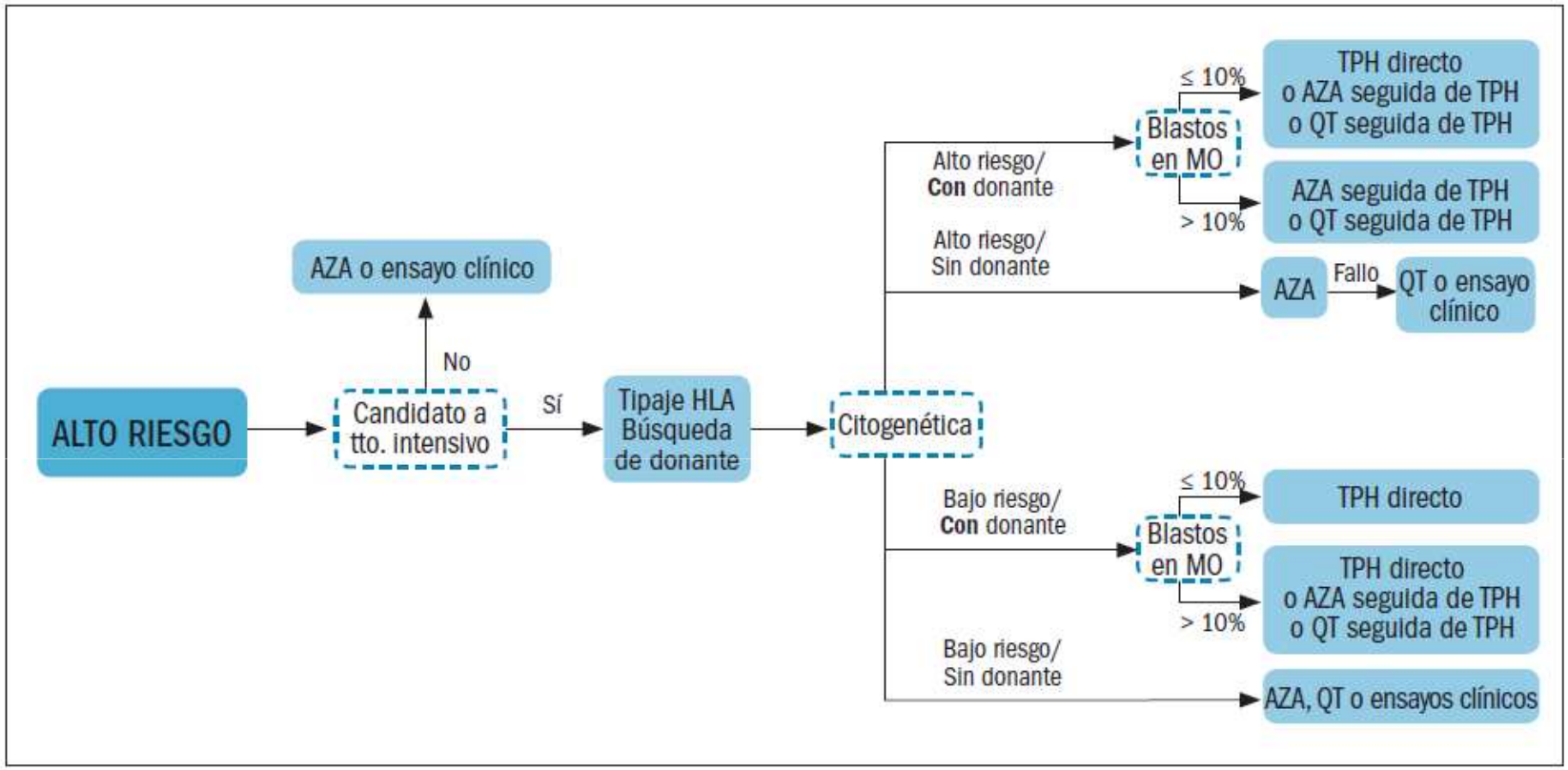

Figura 2. Algoritmo de tratamiento para SMD de alto riesgo. Anomalías citogenéticas de alto riesgo: -7 e inv(3)/t(3q)/del(3q) aisladas, dos anomalías, incluyendo -7/del(7q) y anomalías complejas (≥ 3 anomalías); de bajo riesgo: el resto. AZA: azacitidina; HLA: antígeno leucocitario humano; MO: médula ósea; QT: quimioterapia de tipo LMA; TIS: tratamiento inmunosupresor; TPH: trasplante de progenitores hematopoyéticos.

CASO CLÍNICO- TRATAMIENTO

MUJER, 52 AÑOS
SMD ALTO RIESGO SEGÚN GESMD
CI-SORROR BAJO RIESGO

QUIMIOTERAPIA "LEUKEMIA-LIKE"
+
ALO-TPH

TIPAGE DE HERMANOS

CASO CLÍNICO- TRATAMIENTO

AGOSTO 2008

QUIMIOTERAPIA TIPO "LEUKEMIA-LIKE" esquema 3+7: ICE

- Bacteriemia por *S. Aureus* → Buena respuesta tras retirada de CVC y Cloxacilina.
- Herpes simple 1 labial → Aciclovir.

Día +25 tras inicio del tratamiento:

HEMOGRAMA: Hb 101g/L, Leucocitos $2.4x10^9$/L (NT $1.1x10^9$/L, *4% blastos*), Plaquetas $162x10^9$/L.

ASPIRADO DE MÉDULA ÓSEA: 14% blastos tipo I.

CARIOTIPO: 46,XX,del(12)(q15q22)[16]/46,XX[4]

- **No DE**
- **Busqueda DnE**

REFRACTARIEDAD A ICE

CASO CLÍNICO- TRATAMIENTO

SEPTIEMBRE 2008

QUIMIOTERAPIA RESCATE TIPO "LEUKEMIA-LIKE": FLAGIDA

- Bacteriemia por E. *coli* BLEA → Imipenem.
- Bacteriemia por S. *epidermidis* → Vancomicina

Día +30 tras inicio del tratamiento de rescate:

HEMOGRAMA: Hb 67g/L, Leucocitos 4,2 x10^9/l (NT 3x10^9/L, *3% blastos*), Plaquetas 90x10^9/L

ASPIRADO DE MÉDULA ÓSEA: 13% blastos. Persistencia de displasia trilineal (70% serie megariopoyética).

CARIOTIPO: Sin crecimiento.

REFRACTARIEDAD A FLAGIDA

CASO CLÍNICO

MUJER, 52 AÑOS
SMD ALTO RIESGO SEGÚN GESMD
CI-SORROR BAJO RIESGO

QUIMIOREFRACTARIEDAD PRIMARIA

- No DE
- DnE 7/8

5-AZACITIDINA

CASO CLÍNICO- TRATAMIENTO

QUIMIOREFRACTARIEDAD PRIMARIA.

AZACITIDINA (NOVIEMBRE 2008)

Dosis AZA 75 mg/m2 (5-2-2) cada 28d.

HEMOGRAMA: Hb 68g/L, Leucocitos 4,7 x10^9/L (NT 3,8x10^9/L, 3 *% blastos*), Plaquetas 85x10^9/L.

ASPIRADO DE MÉDULA OSEA: 13% blastos. Persistencia de displasia trilineal.

CARIOTIPO: Sin crecimiento.

REQUERIMIENTO TRANSFUSIONAL → 2CH/ 3 semanas.

CASO CLÍNICO- TRATAMIENTO

AZACITIDINA (NOVIEMBRE 2008)

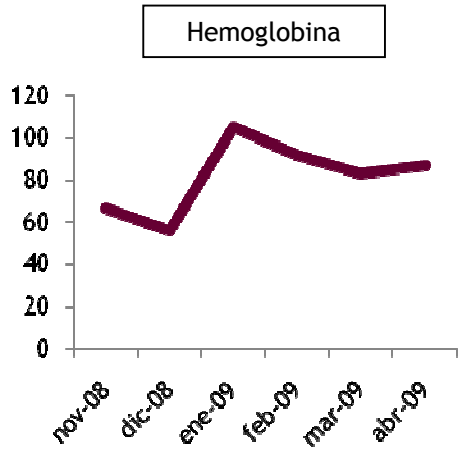

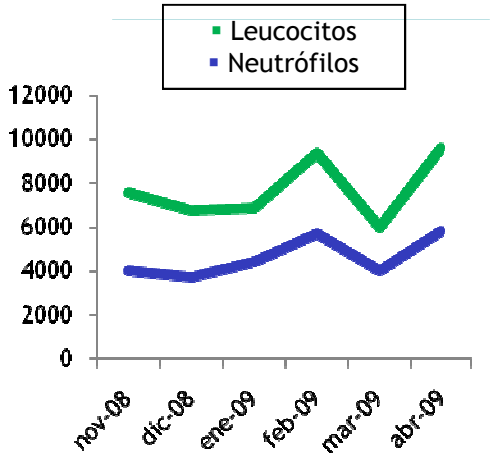

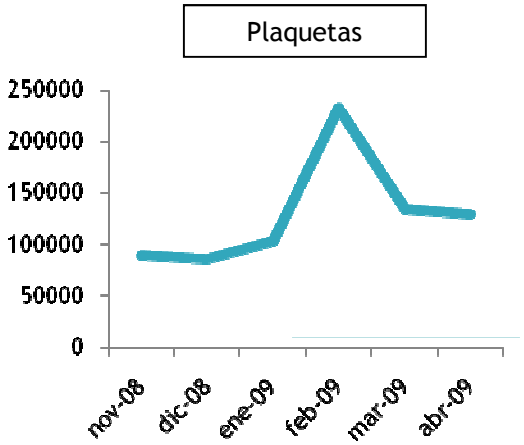

CASO CLÍNICO- TRATAMIENTO

AZACITIDINA (NOVIEMBRE 2008)

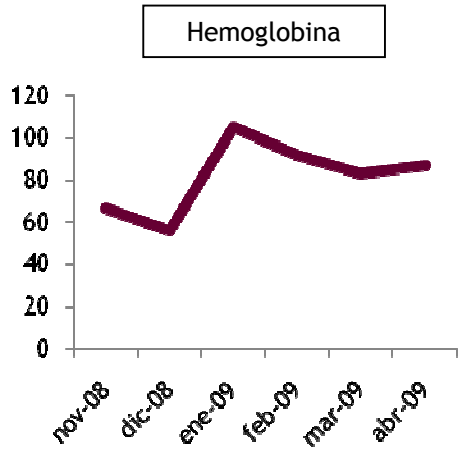

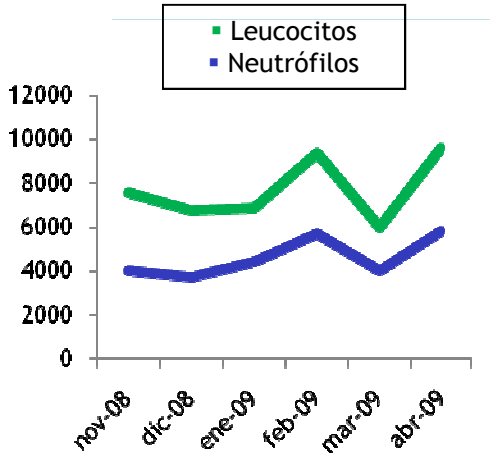

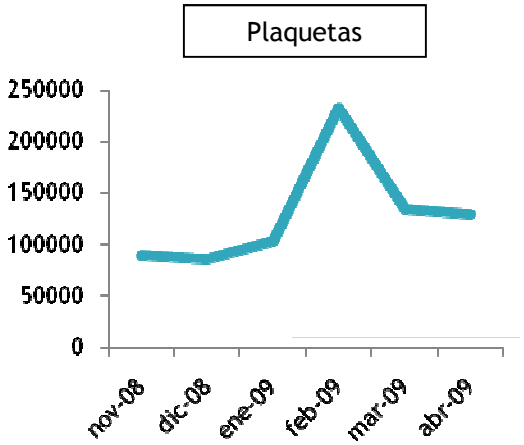

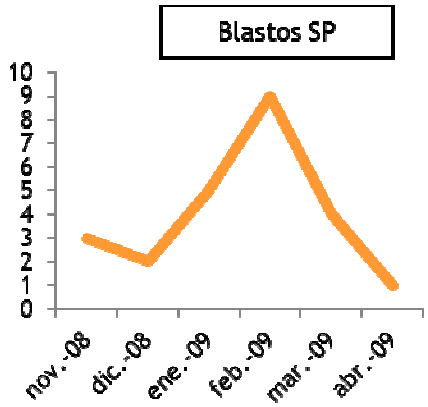

CASO CLÍNICO- TRATAMIENTO

TRATAMIENTO HIPOMETILANTE CON AZACITIDINA

- Excelente tolerancia
- Tratamiento ambulatorio sin requerimiento de ingresos.
- Sin complicaciones infecciosas.
- Mejoría de los requerimientos transfusionales.

Tras 6 ciclos de tratamiento con AZA:

HEMOGRAMA: Hb 79g/L, Leucocitos 7,3 x10^9/L (NT 4,7x10^9/L, 1% Blastos), Plaquetas 115x10^9/L

ASPIRADO DE MÉDULA OSEA: 7% blastos. Persistencia de displasia trilineal

CARIOTIPO: 46,XX,del(12)(q15q22)[10]/46,XX[1]

CASO CLÍNICO

MUJER, 52 AÑOS
SMD ALTO RIESGO SEGÚN GESMD
CI-SORROR BAJO RIESGO

QUIMIOREFRACTARIEDAD

REMISIÓN PARCIAL TRAS 6 CICLOS AZACITIDINA

- No DE
- DnE 8/10
- Hija haploidéntica
- Unidad SCU 4/6 Buen celularidad

→

TPH DUAL
SCU CON CO-INFUSIÓN DE CD34 SELECIONADAS DE SU HIJA HAPLOIDÉNTICA

CASO CLÍNICO- TRATAMIENTO

JUNIO 2009

TRASPLANTE DUAL: SCU + CELULAS HAPLOIDÉNTICAS

Fludarabina	30mg/m^2	Días -8 a -5
Ciclofosfamida	50mg/m^2	Días -4 y -3
Busulfán	3,2mg/m^2 (12 dosis)	Días -7 a -5

ATG 2mg/Kg	Días -2 y -1
CsA 1,5mg/Kg/12h	Desde día -5
Metilprednisolona 1mg/Kg	Desde día -2
Ig setmanal	Hasta día +60

SCU (4/6): 1.81 x10^5 CD34+/Kg; 2.05 x10^7 CNT/Kg

DONANTE AUXILIAR: CD34 11.89 x10^6/Kg, CD3+ 0.8 x10^4/Kg

CASO CLÍNICO- TRATAMIENTO

TRASPLANTE DUAL: SCU + CELULAS HAPLOIDÉNTICAS

INJERTO:

Neutrófilos (>0.5x10^9/L) a día + 14

Plaquetas (> 20 x 10^9/L) a día + 19

INCIDENCIAS:

Sin complicaciones agudas durante el post trasplante inmediato.

Entre los 5 y 7 meses post TPH: Dos ingresos por cistitis por *E. Coli*

Trombopenia AI con Ac antiplaquetares -> Corticoides

No EICH aguda o crónica.

CASO CLÍNICO- TRATAMIENTO

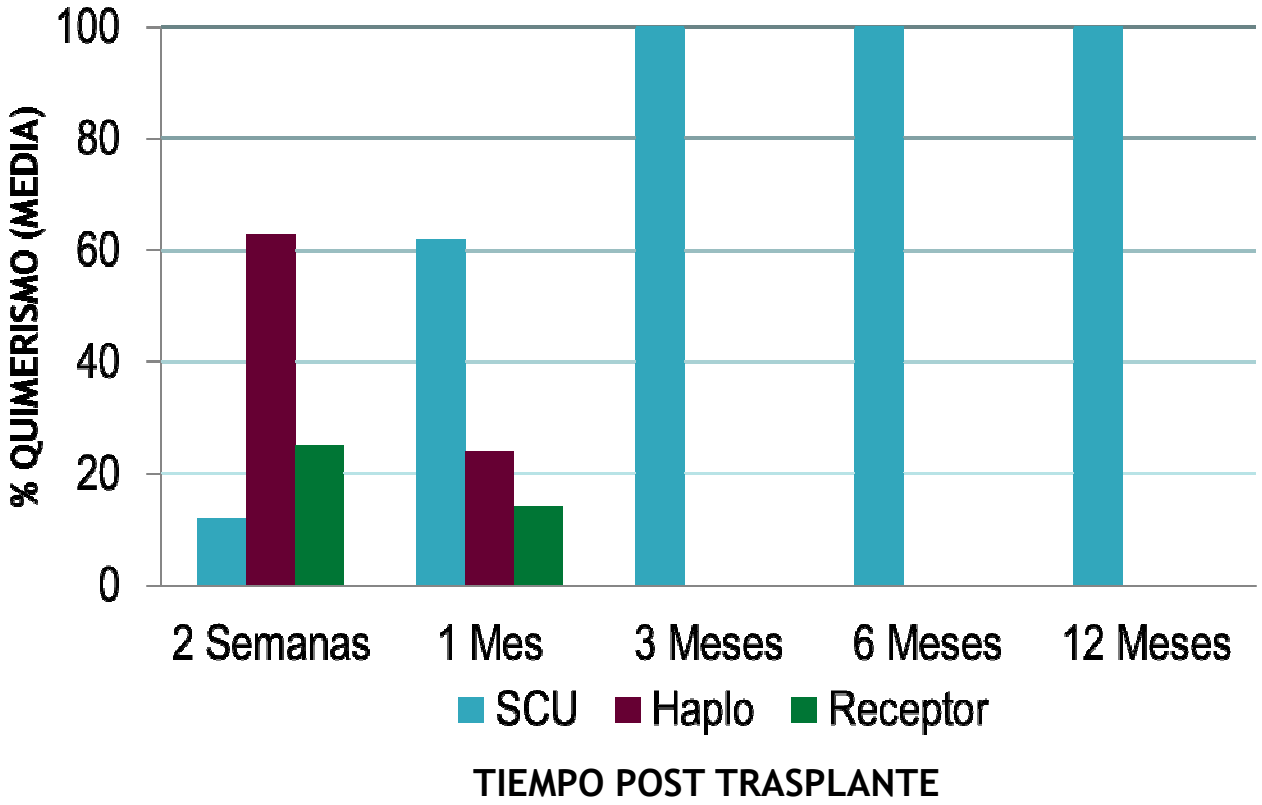

ANÁLISIS QUIMERISMO SANGRE PERIFÉRICA (SCU / HAPLO / RECEPTOR)				
2 sem	1 mes	3 meses	6 meses	12 meses
12% / 63% / 25%	62% / 24% / 14%	100% / – / –	100% / – / –	100% / – / –

CASO CLÍNICO

MUJER 52 AÑOS. OBESA. SMD ALTO RIESGO SEGÚN IPSS,WPSS Y IPSS-R.

REFRACTARIA A DOS LÍNEAS DE TRATAMIENTO QT INTENSIVO

REMISIÓN PARCIAL TRAS 6 CICLOS DE 5-AZACITIDINA

- Excelente tolerancia
- Sin complicaciones

TRASPLANTE DUAL

No complicaciones infecciosas
No ingresos
No EICH

RC POST TRASPLANTE
QUIMERA 100% DE SCU
MANTENIDA A ÚLTIMO SEGUIMIENTO
A LOS 46 MESES POST TRASPLANTE

Generalitat de Catalunya
Departament de Salut

ICO
Institut Català d'Oncologia

Institut Català d'Oncologia

ICO l'Hospitalet
Hospital Duran i Reynals
Gran Via de l'Hospitalet, 199-203
08907 l'Hospitalet de Llobregat

Moltes gràcies

marnan@iconcologia.net