

EL PACIENT AMB MALALTIA NEUROMUSCULAR MANEIG PER ENFERMERIA I FISIOTERAPIA

Dra Eva Farrero
Unitat de Ventilació, S. de Pneumologia
Hospital Universitari de Bellvitge - IDIBELL

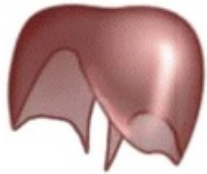

INDEX

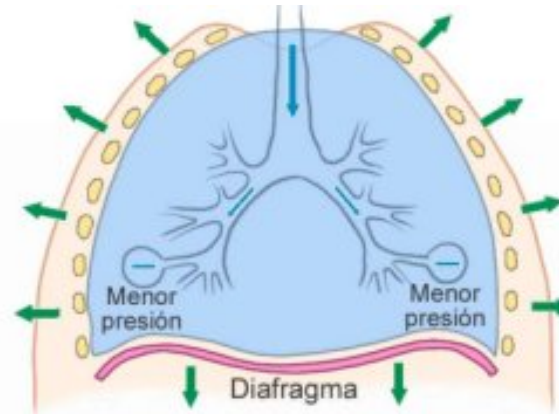
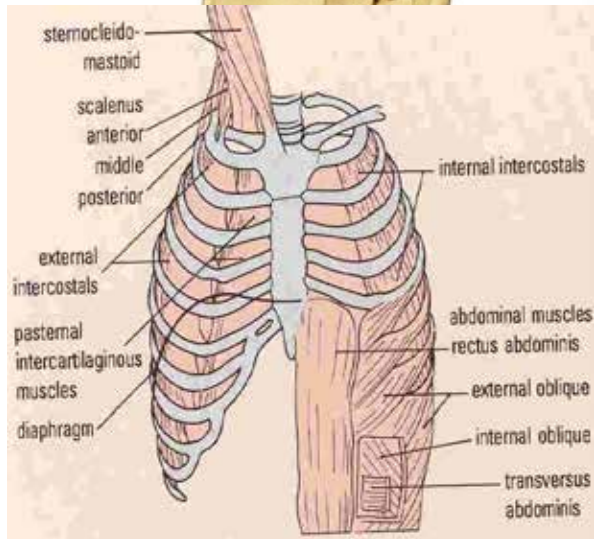
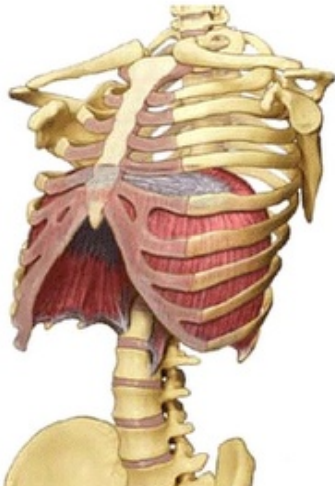- FISIOPATOLOGIA INSUFICIENCIA RESPIRATORIA
- DIAGNOSTIC AFECTACIO RESPIRATORIA
- TRACTAMENT COMPLICACIONS RESPIRATORIES
- ASPECTES DIFERENCIALS
 - Situacions de risc
 - Severitat afectació
 - Tipus afectació

MUSCULATURA RESPIRATORIA

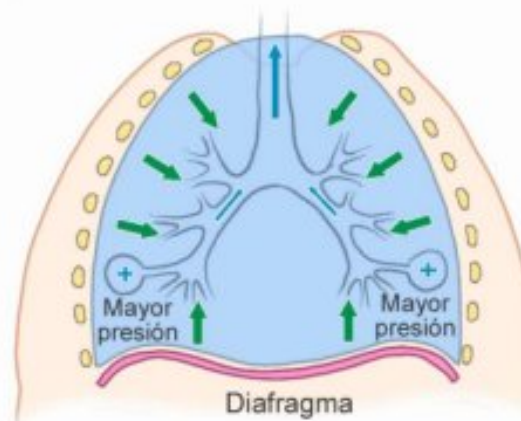
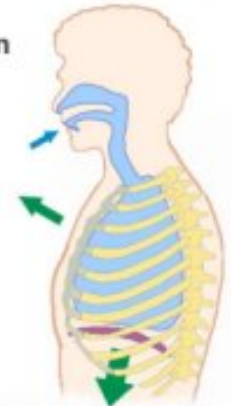
Diafragma



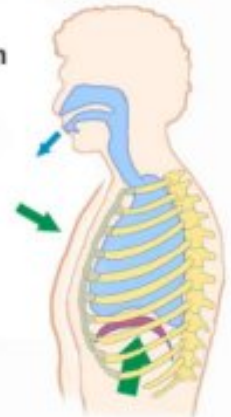El diafragma
tiene forma
de paracaídas



Inspiración



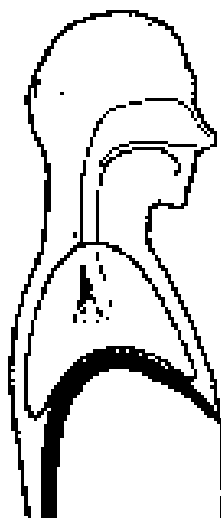
Expiración



MUSCULATURA RESPIRATORIA



FUNCIÓN NO VENTILATORIA DE LA BOMBA MUSCULAR: LA TOS




1.- Irritación



2.- Inspiración hasta CPT

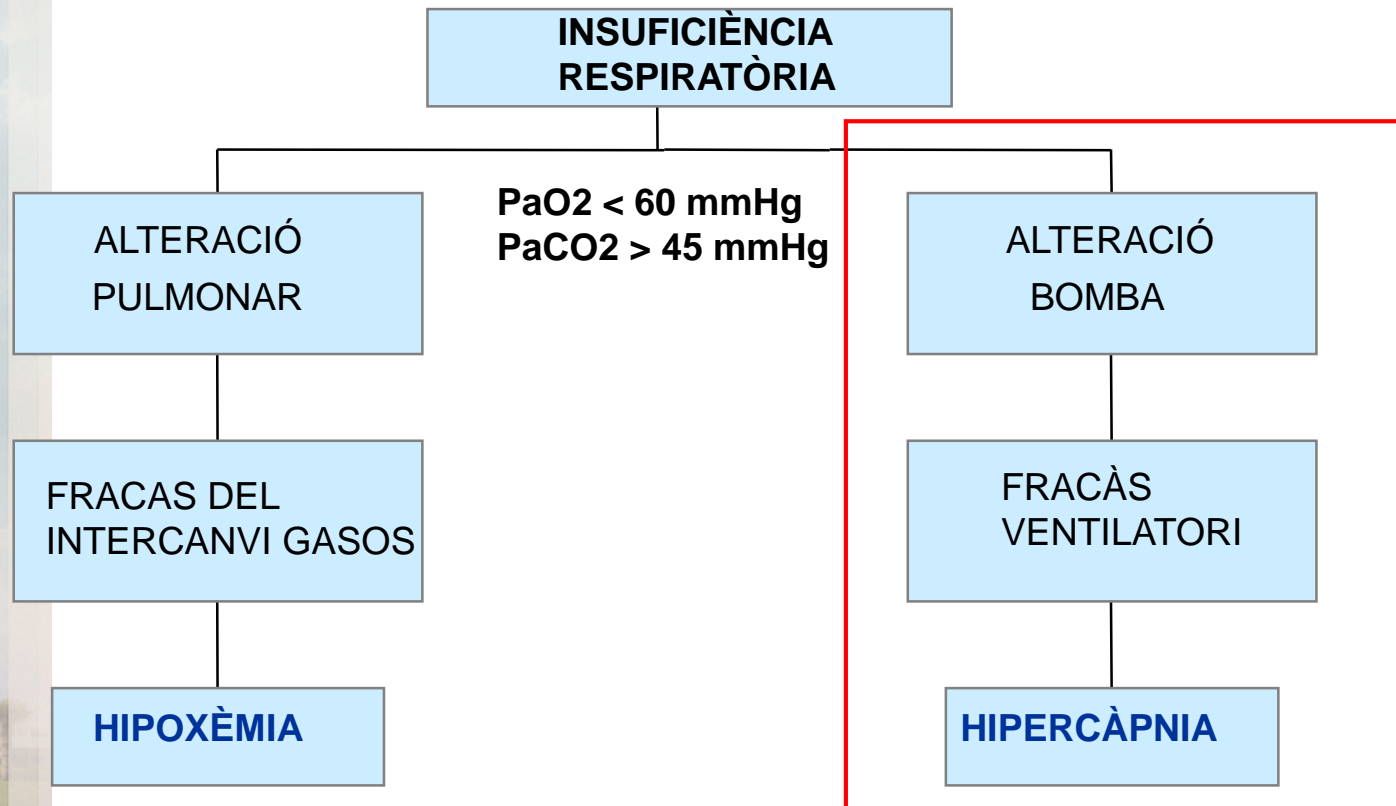


3.- Contracción m. espiratorios con cierre glótico



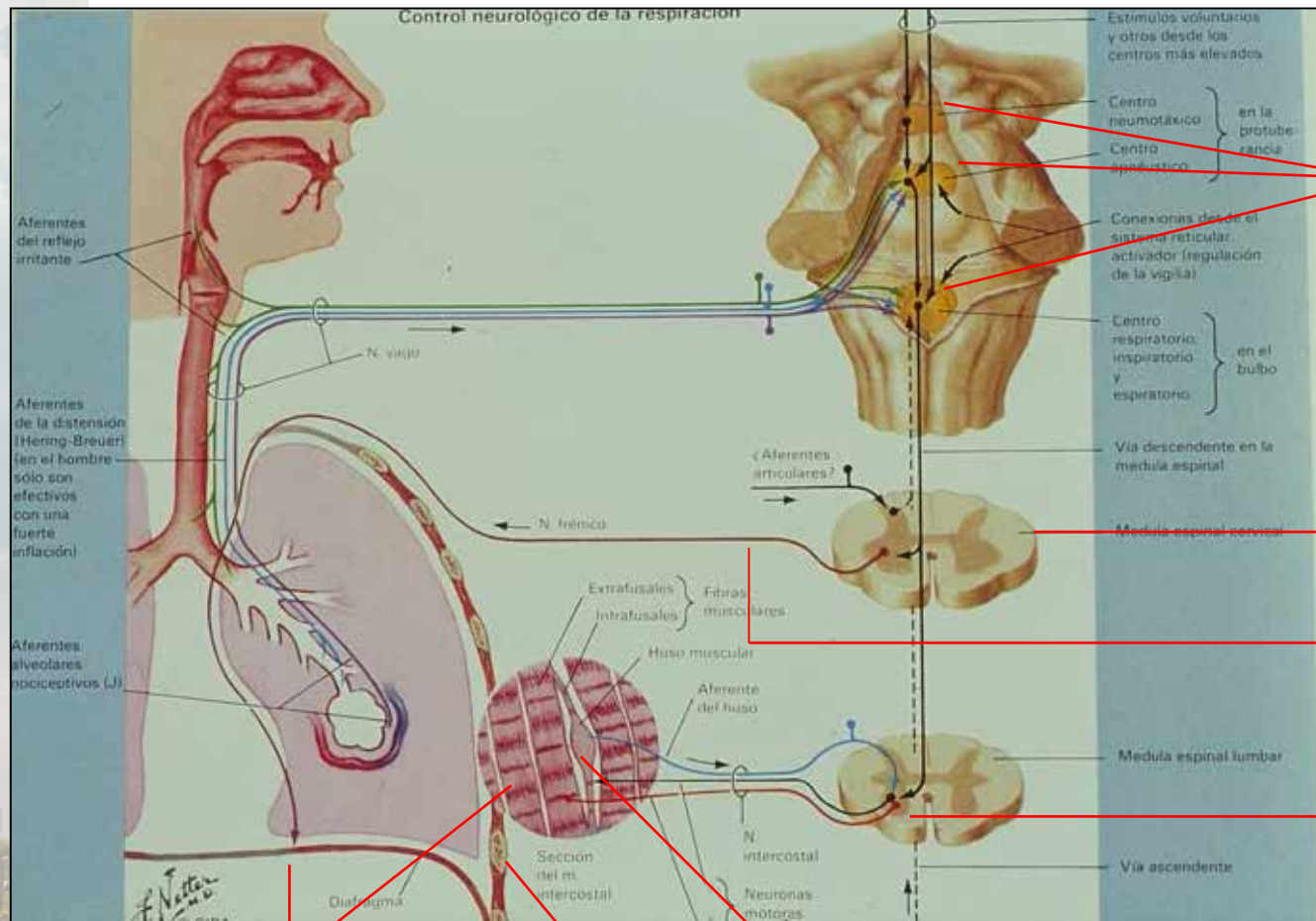
4.- Apertura súbita de la glotis

INSUFICIÈNCIA RESPIRATÒRIA



$$PaCO_2 = k \times \frac{VCO_2}{VA}$$

BOMBA VENTILATORIA



CENTRE RESPIRATORI

MEDUL-LA ESPINAL

NERVI PERIFERIC

ASTA ANTERIOR

MUSCULATURA RESPIRATORIA

CAIXA TORACICA

PLACA MOTORA

BOMBA VENTILATORIA

TABLE 1 Neuromuscular diseases affecting respiratory function

Neuropathic disease

Motor neuron disease

- Amyotrophic lateral sclerosis
- Poliomyelitis, post-polio syndrome
- Spinal muscular atrophy
- Paralytic rabies

Peripheral neuropathies

- Guillain-Barré syndrome, Chronic inflammatory demyelinating polyneuropathy
- Critical illness polyneuropathy
- Unilateral or bilateral diaphragm paralysis
- Charcot-Marie-Tooth disease

Disorders of the neuromuscular junction

- Myasthenia gravis, congenital myastenic syndrome, Lambert-Eaton myasthenic syndrome
- Botulism, poisoning with curare and organophosphate

Myopathies

Acquired myopathies

- Polymyositis, dermatomyositis
- Critical illness myopathy

Inherited myopathies

Progressive muscular dystrophy

- Duchenne muscular dystrophy
- Becker muscular dystrophy
- Facioscapulohumeral muscular dystrophy
- Limb-girdle muscular dystrophy
- Myotonic dystrophy

Congenital myopathies

- Nemaline myopathy, core diseases, myotubular myopathy

Congenital muscular dystrophy

- Ullrich congenital muscular dystrophy, Emery-Dreifuss muscular dystrophy, merosin-deficient congenital muscular dystrophy, merosin-positive congenital muscular dystrophy, rigid spine muscular dystrophy

Metabolic myopathies

- Mitochondrial myopathy, glycogen storage disease type 2

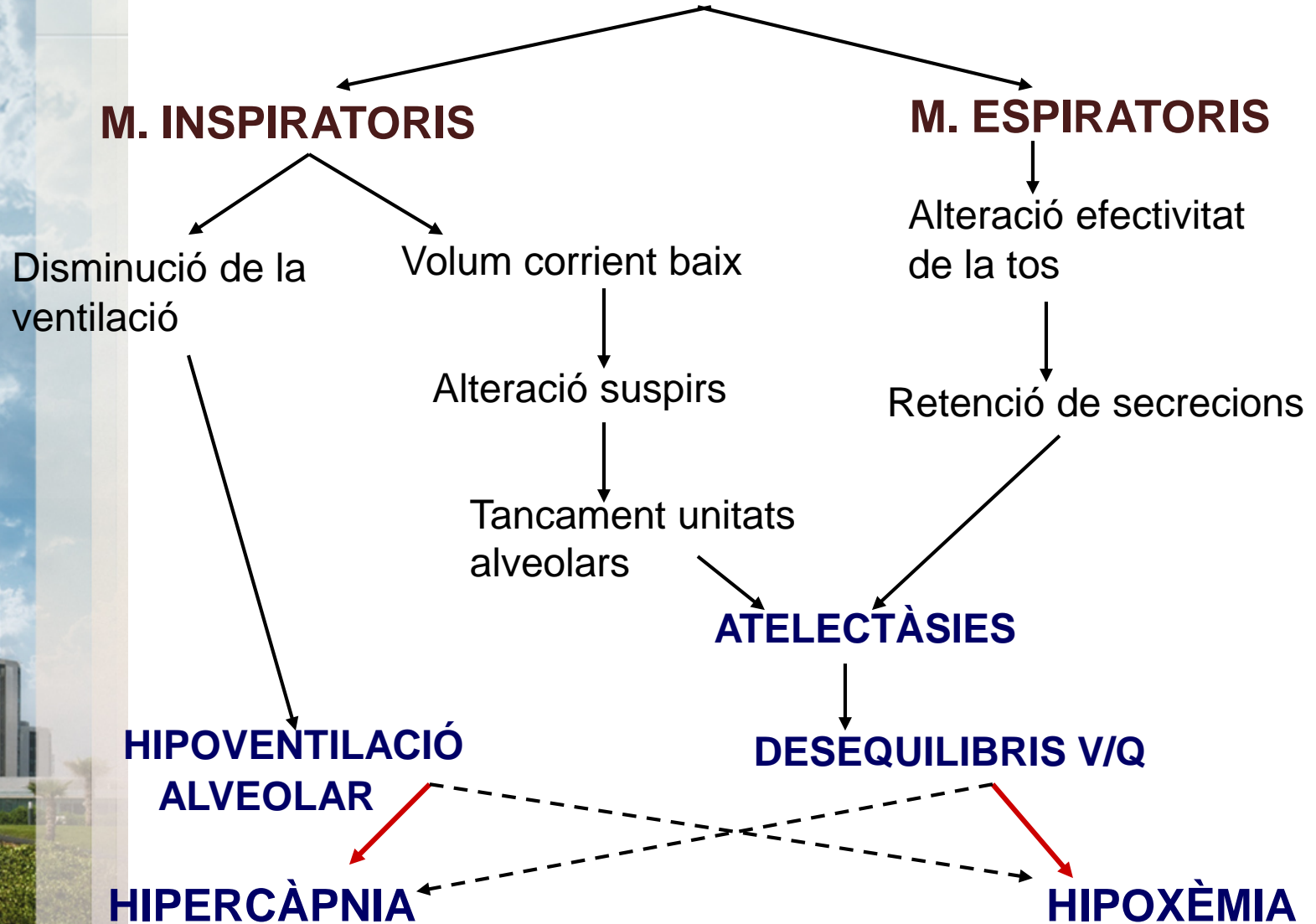
→ **ASTA ANTERIOR**

→ **NERVI PERIFERIC**

→ **PLACA MOTORA**

→ **MUSCULATURA RESPIRATORIA**

DEBILIDAT MUSCULAR



DIAGNOSTIC

§ CLÍNICA – EXPLORACIÓ FÍSICA

§ AVALUACIÓ MUSCULATURA RESPIRATORIA: A EXPLORACIÓ FUNCIONAL RESPIRATORIA

- Espirometria, Capacitat vital en sedestació i en decúbito
- PIM, PEM, Pressió nasal sniff
- PFT (Pic de flux espiratori de tos)

§ ESTUDIS DEL SON

- Pulsioximetria nocturna, Capnografia (tpCO₂)
- Poligrafia Respiratòria
- Polisomnografia completa

§ GASOMETRIA ARTERIAL (alteracions aparició tardana)

DIAGNOSTIC

CLINICA –EXPLORACIO FISICA

§ **CLÍNICA ENMASCARADA**

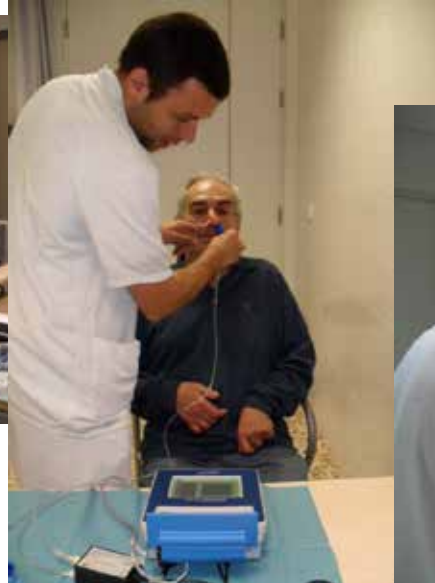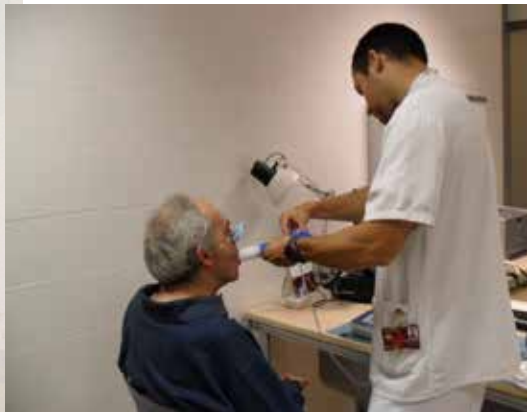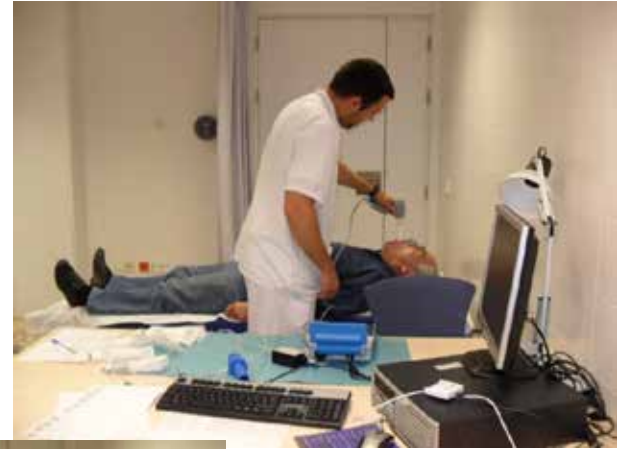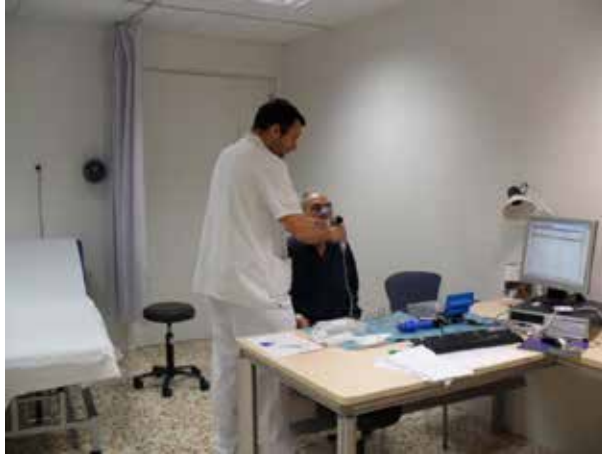- § **Dispnea d'esforç**
- § **Intolerància decúbit**
- § **Insomni**
- § **Son poc reparador**
- § **Despertars freqüents**
- § **Cefalea matutina**
- § **Hipersomnia diürna**

§ **EXPLORACIÓ FISICA**

- § **Baix to de veu**
- § **Taquipnea**
- § **Us de musculatura accesoria**

DIAGNOSTIC

AVALUACIO MUSCULATURA RESPIRATORIA

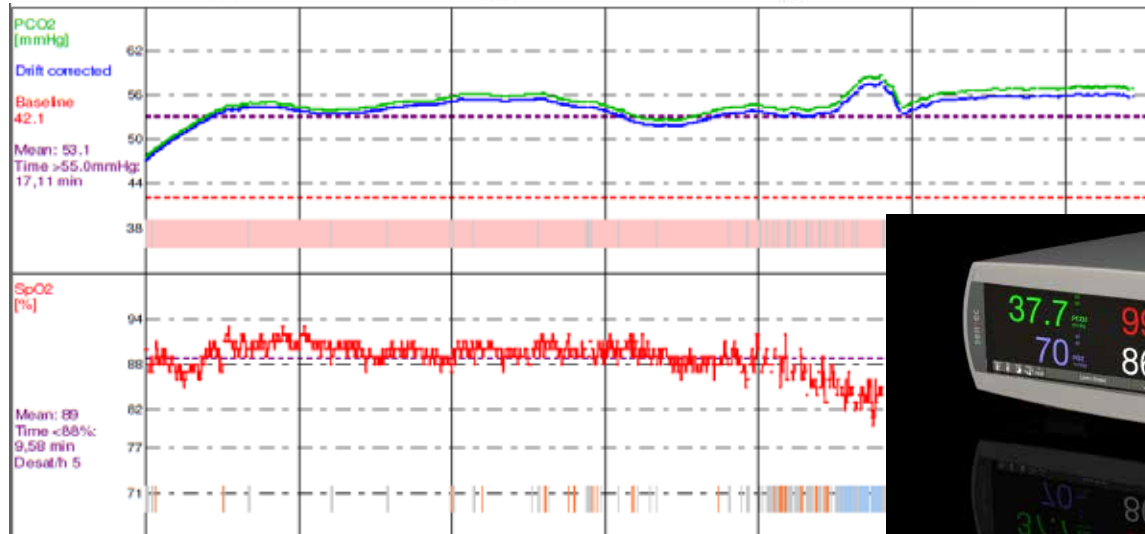
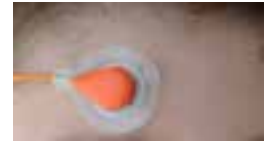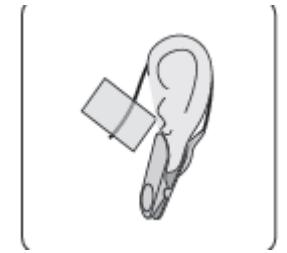
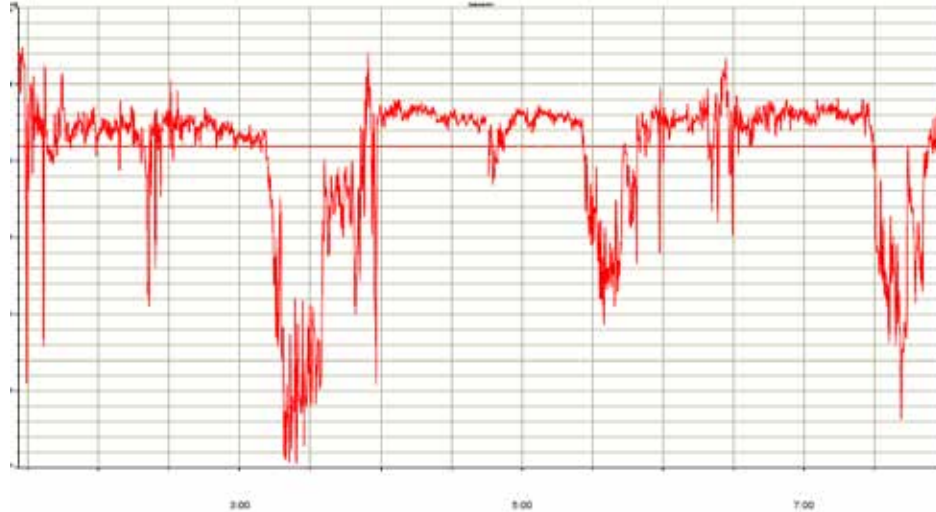


DIAGNOSTIC ESTUDIS DEL SON

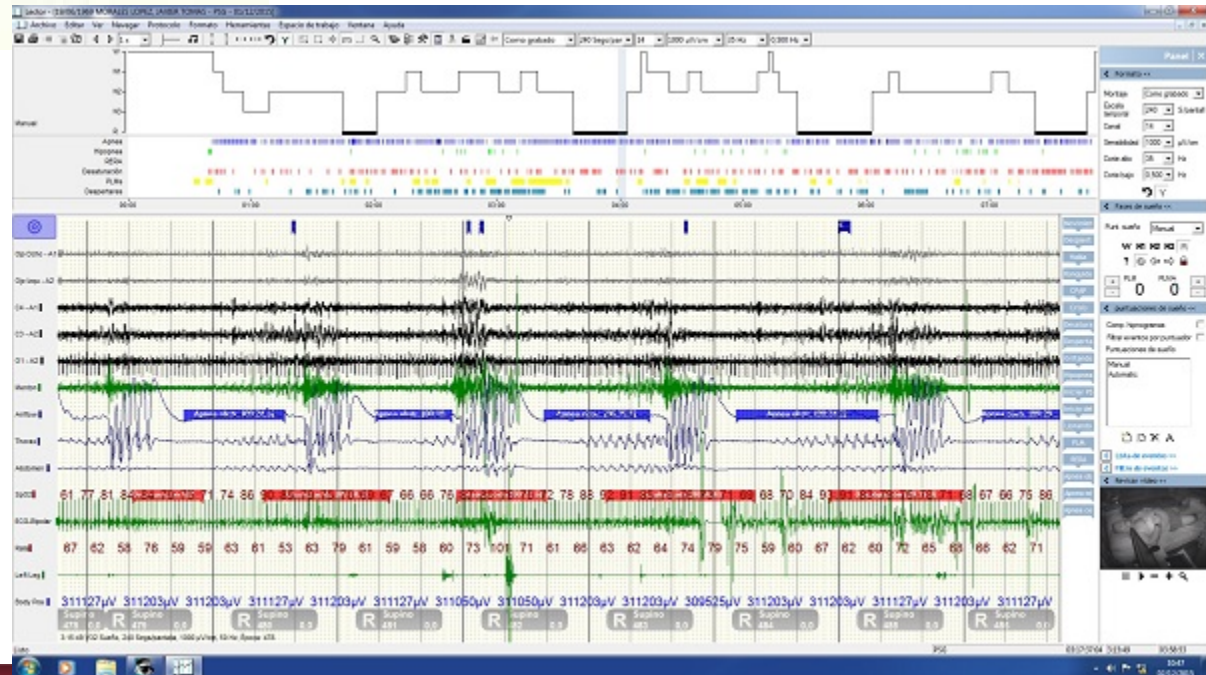
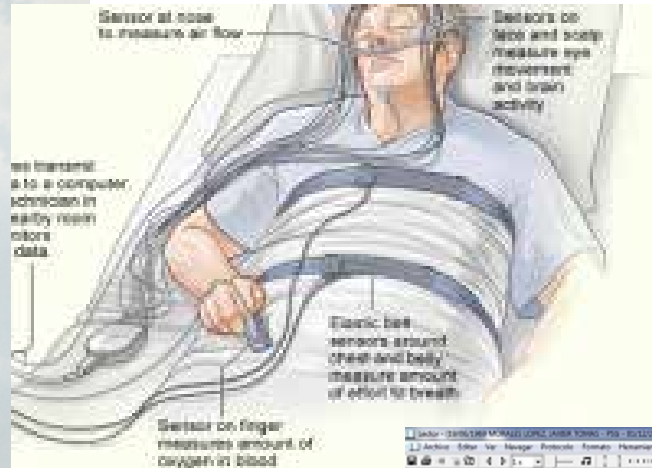
- **Avaluació hipoventilació nocturna**
 - Exploracions sensibles complexes (PSG, TcCO₂)
 - Exploracions simples (Pulsioximetria)
 - Poc específiques
 - Informació limitada (SaO₂)
 - Baix cost, fàcil maneig, repetibilitat



DIAGNOSTIC ESTUDIS DEL SON

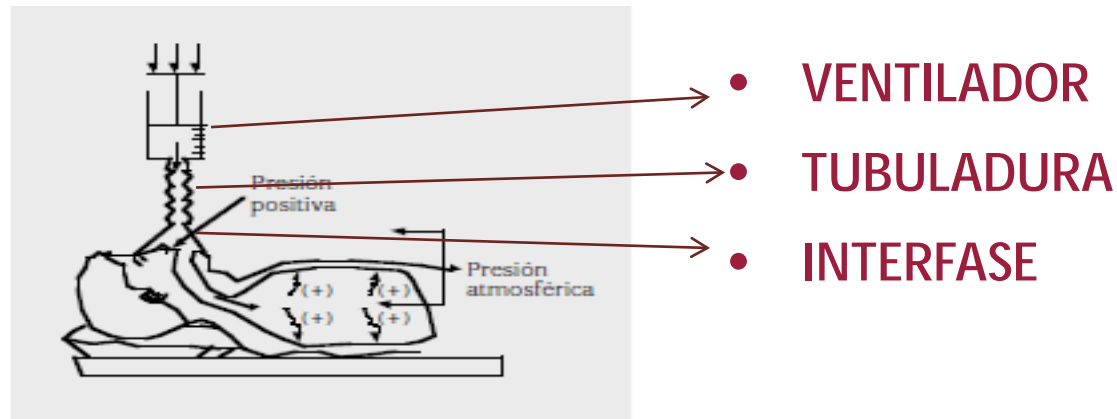


DIAGNOSTIC ESTUDIS DEL SON

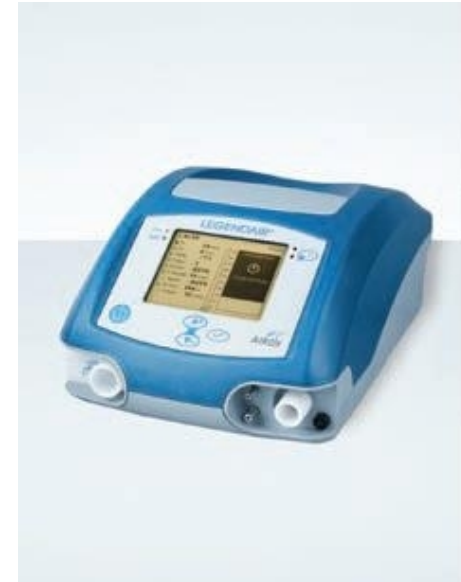
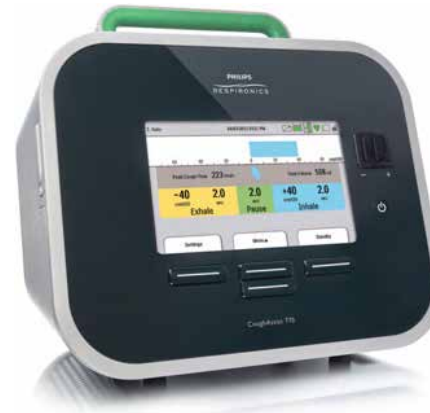
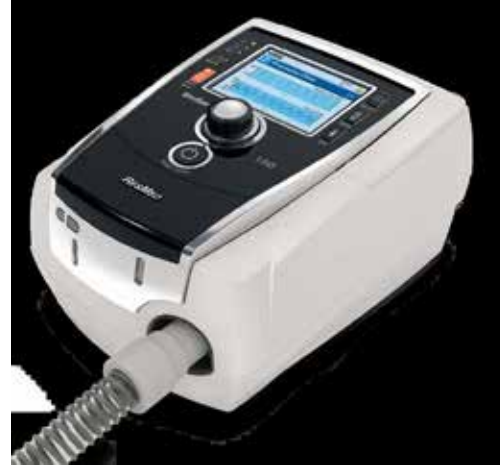TRACTAMENT

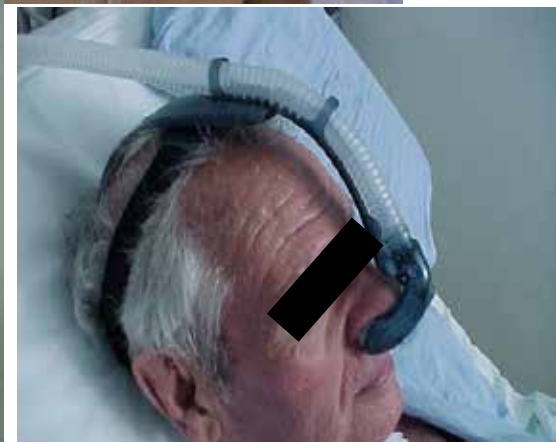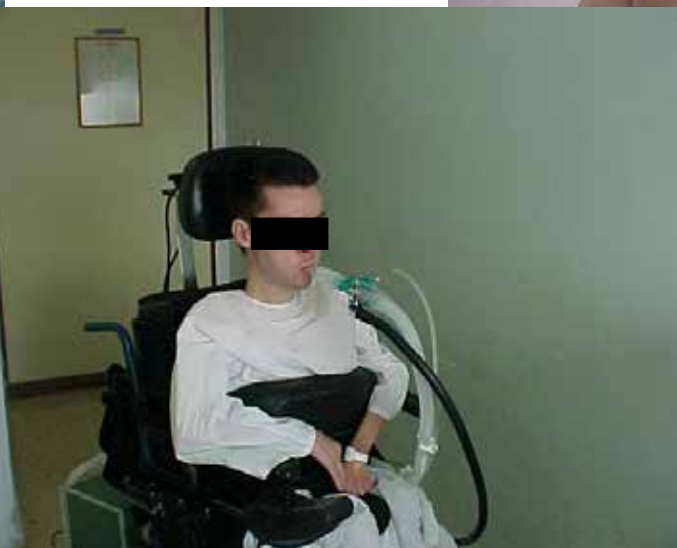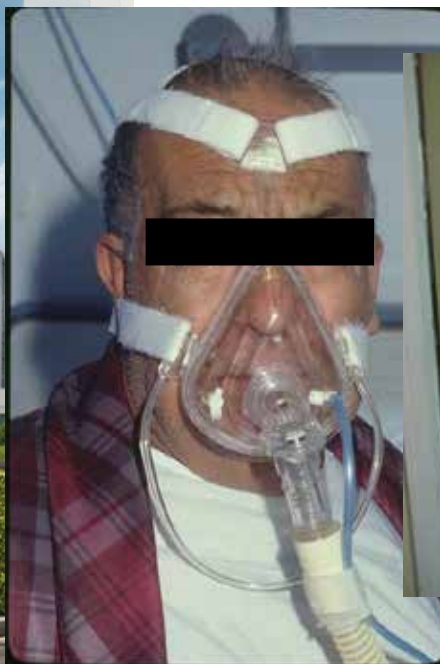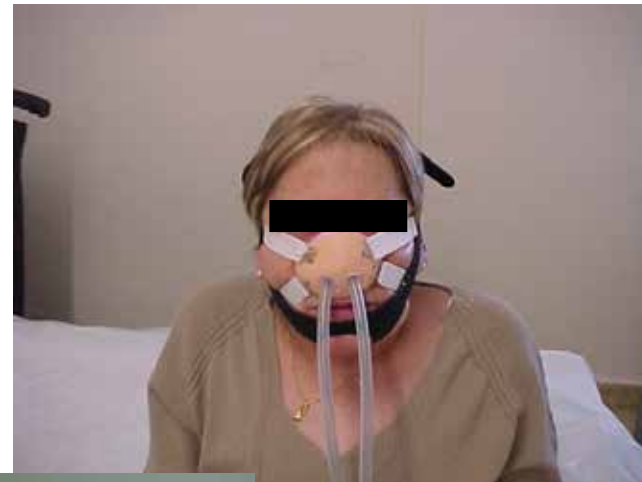- § **No tractament etiològic**
- § **Aparells substitueixen músculs respiratoris**
 - § Ventilació mecànica
 - No invasiva
 - Invasiva
 - § Drenatge de secrecions asisstit



TRACTAMENT VENTILACIO NO INVASIVA

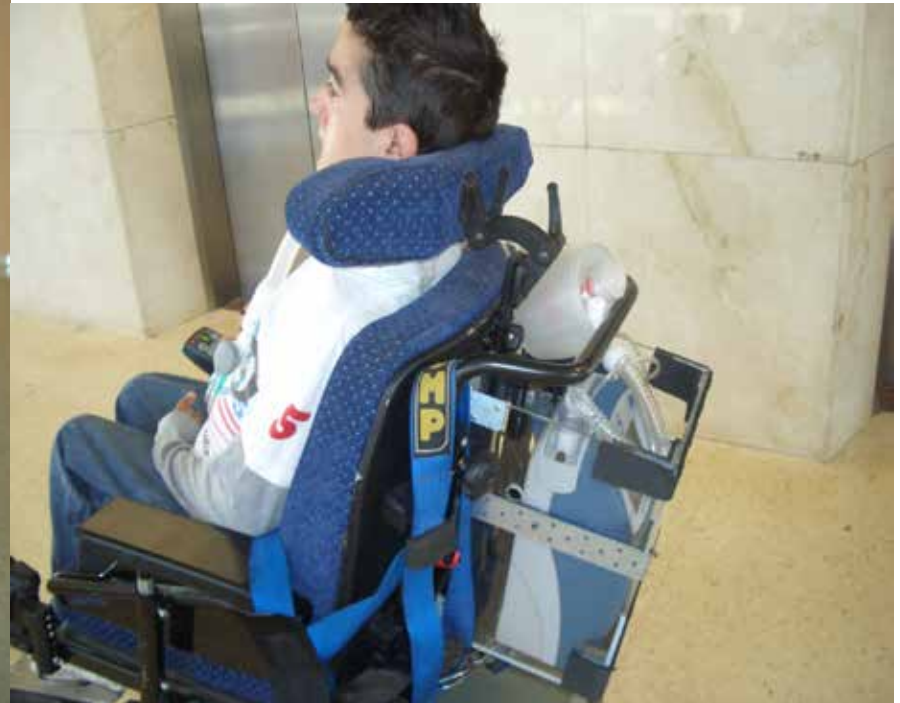
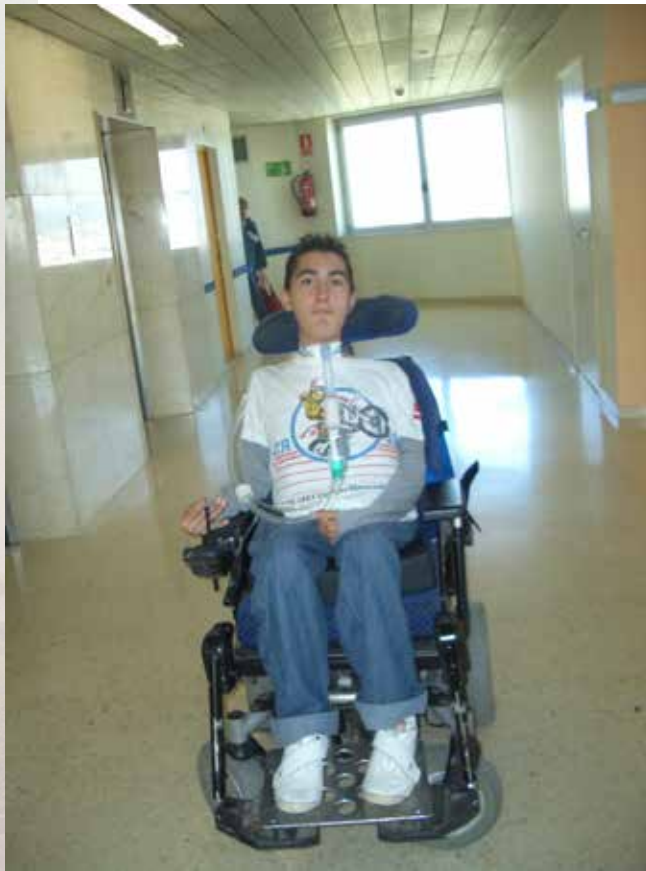
TRACTAMENT VENTILACIO NO INVASIVA



TRACTAMENT VENTILACIO TRAQUEAL

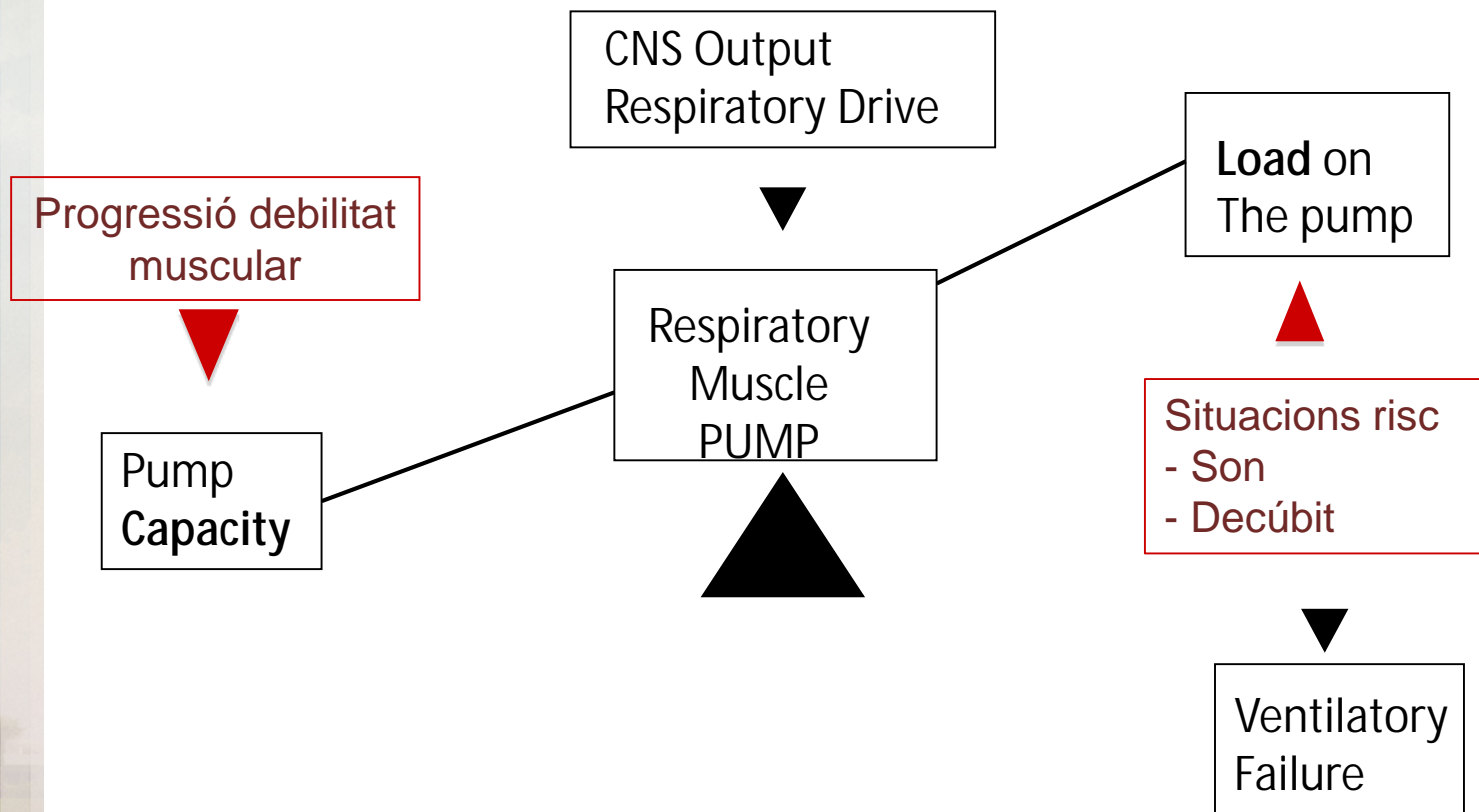
- § ALTERACIÓ SEVERA DE LA DEGLUCIÓ
- § INEFECTIVITAT DELS MECANISMES DE LA TOS
- § “NECESSITAT DE VENTILACIÓ > 20 HORES /DIA”



INDEX

- ASPECTES DIFERENCIALS
 - *Situacions de risc*
 - Severitat afectació
 - Tipus afectació

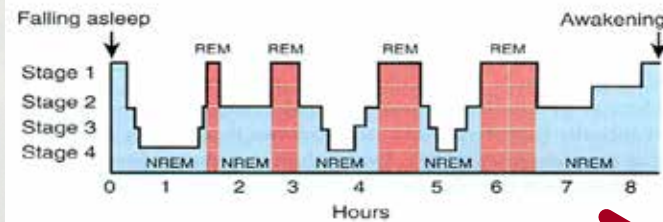
INSUFICIENCIA RESPIRATORIA



Moxam et al, Br J Anaesth 1990; 65:43-53

SITUACIONES DE RISC

§ SON



Principales características del sueño REM y del sueño no-REM	
SUEÑO REM	SUEÑO NO REM
EEG desincronizado (ondas rápidas, irregulares)	EEG sincronizado (ondas lentas)
Ausencia de tono muscular	Tono muscular moderado
Movimientos oculares rápidos	Movimientos oculares lentos o ausentes
Erecciones del pene o secreción vaginal	Ausencia de actividad genital
Ensueños	



Stage I
Intermittent hypercarbia



REM sleep only

Stage II
Nocturnal hypoventilation

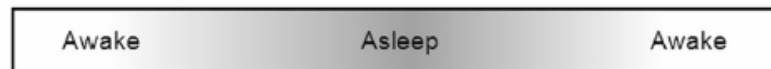


REM and non-REM sleep

Stage III
Nocturnal and diurnal hypoventilation



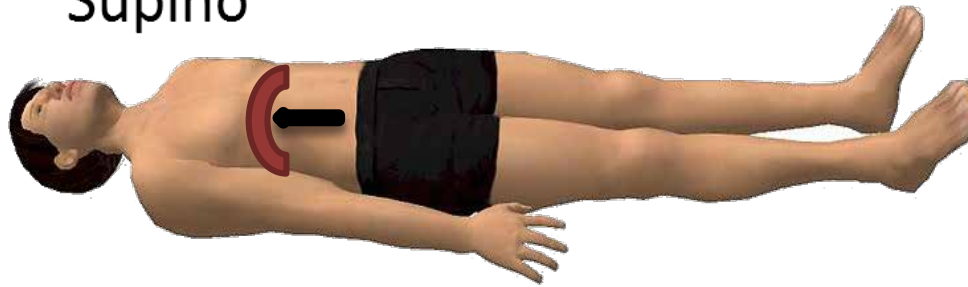REM and non-REM sleep and wakefulness



SITUACIONS DE RISC

§ DECUBIT

Supino



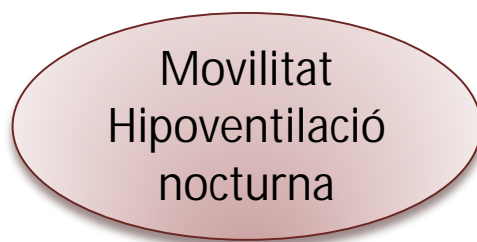ESTUDI FUNCIO DIAFRAGMÀTICA

CAPACITAT VITAL Y DECÚBIT:

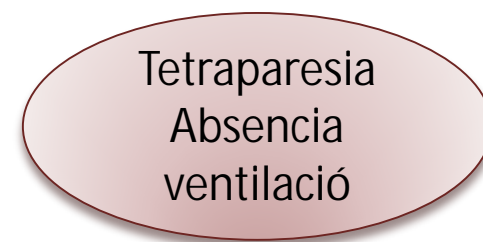	REAL	PREVIST	%	SUPÍ	VAR%
SVC (L)	1.150	2.726	42.2	0.690	-40.0
IC (L)	0.800	1.717	46.6	0.560	-30.0
ERV (L)	0.350	1.009	34.7	0.130	-62.9

SEVERITAT AFECTACIÓ

- MALALTIES PROGRESIVES
 - Debilitat general
 - Debilitat ms respiratòria



hores



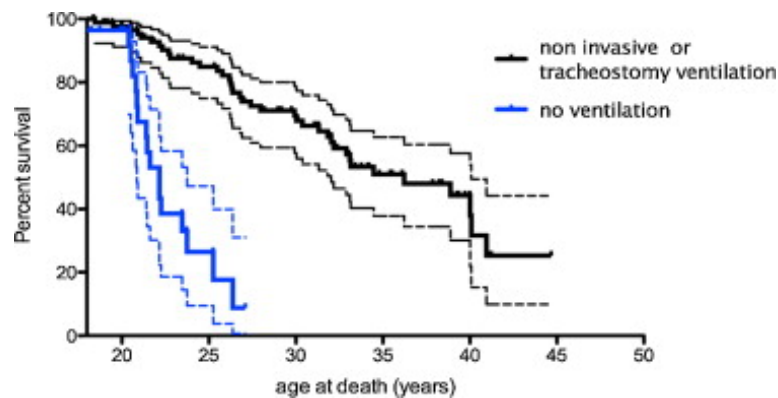
minuts

TIPUS AFECTACIÓ

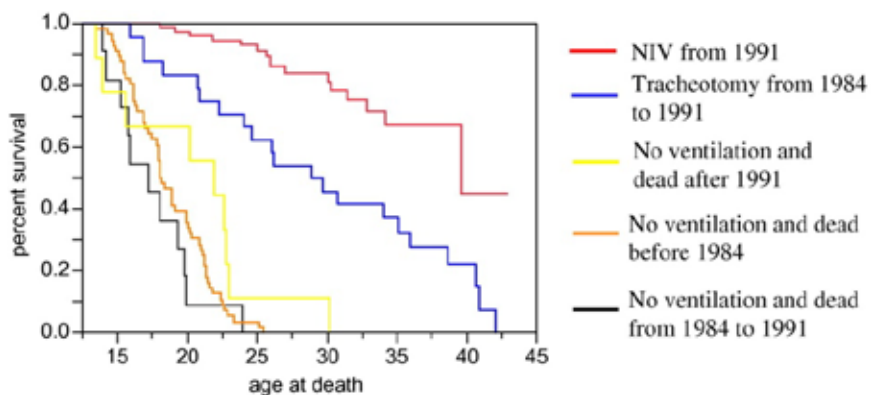
- AFECTACIO MUSCULATURA BULBAR
 - Sialorrea
 - Secrecions farínge
 - Tos, episodis asfíctics nocturns
 - Disfagia
 - Risc broncoaspiració
 - Glotis no competent
 - ineficacia del tractament

TRACTAMENT VENTILACIO NO INVASIVA

DUCHENNE



Kieny P et al, Ann Phys Rehabil Med 2013; 56 (6):443

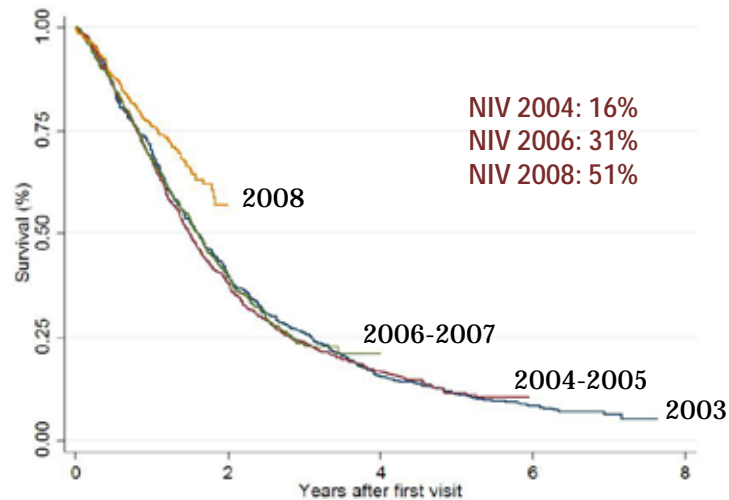


Ishikawa Y et al, Neuromuscul Disord 2011; 21:47

TRACTAMENT VENTILACIO NO INVASIVA

ELA

Figure 1: Kaplan-Meier survival curves in ALS patients by time period of first visit (<2003, blue line; 2004-2005, red line; 2006-2007, green line; >2007, orange line) (logranktest, $P < 0.001$)



J Neurol 2012, 259(9):1788-92



GRÀCIES