THESAURUS DE SEGURETAT A LA PRÀCTICA CLÍNICA D'URGÈNCIES PEDIÀTRIQUES

AUTORA: MONTSE DELGADO MAIRELES. PEDIATRA CAP RAMBLA SANT FELIU LLOBREGAT.

CAS CLÍNIC: TRAUMATISME CRANIOENCEFÀLIC (TCE) LLEU

Els pares de la Jana, de 16 mesos, consulten perquè la nena ha caigut dels braços de la mare fa 2 hores i han vist un bony a la zona posterior del cap.

La mare explica que la nena va plorar immediatament a la caiguda i que la nota més irritable de l'habitual. No ha vomitat.

Al arribar al Centre de Salut, es valora la pacient amb el triangle d'avaluació pediàtrica (TAP). La Jana ara està tranquil·la, no sembla tenir dolor, té bona coloració i respira bé.

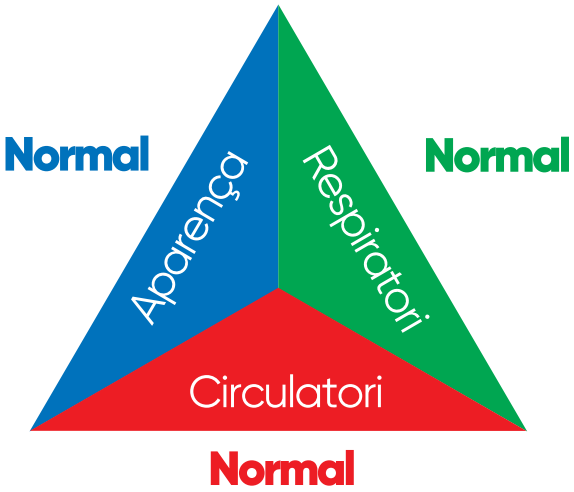

A l'exploració física destaca la presència d'un cefalohematoma parietal dret. La Jana està amb ulls oberts als braços de la seva mare i té bon contacte visual, balboteja, però té tendència a plorar si la manipulem, tot i que es consola amb facilitat. Es mou amb normalitat de forma espontània. Les pupil·les són isocòriques i normoreactives i no destaca cap focalitat a l'exploració neurològica.

Donada l'edat de la pacient, se li practica una Rx Crani AP/L/Towne on no es detecten fractures, es donada d'alta i se li aconsella control a l'endemà al seu centre de salut.

La família de la Jana torna a consultar, aquesta vegada a l´hospital, per irritabilitat i un vòmit durant la nit i perquè han observat un augment del volum del cefalohematoma.
L'exploració física no revela alteracions tret de la irritabilitat manifesta i el cefalohematoma d'uns 4 cm; les constants són correctes.

Es sol·licita TAC cranial: fractura parietal dreta amb petita col·lecció extraxial suggestiva d'hematoma laminar, sense efecte massa. Ingressa per completar estudi i tractament: estudi analític amb coagulació sense alteracions, sèrie òssia sense fractures, ni signes de displàsia i fons d'ull sense hemorràgies retinianes, ni signes d'hipertensió endocranial. El Servei de Neurocirurgia descarta conducta quirúrgica.
Rep analgèsia adequada al seu nivell de dolor. Presenta una evolució clínica favorable, sense vòmits ni altra simptomatologia, millorant la irritabilitat també i es donada d'alta 3 dies després.

ERRORS DETECTATS

ERROR EN EL DIAGNÒSTIC I EL SEGUIMENT

No és correcte la realització de Rx de crani per l'avaluació d'un TCE
L'avaluació d'un pacient amb un traumatisme cranioencefàlic seguirà la sistemática del Triangle d'Avaluació Pediàtrica (TAP) i l'ABCDE. La catalogació com un TCE segons l'escala de Glasgow (EG) es considerarà lleu si la valoració de la EG és de 14- 15 punts, moderat de 9-13 punts i greu si és inferior a 9 punts.

La pacient presenta un TCE lleu. Després de l'avaluació del TAP i l'ABCDE amb determinació de constants, considerant-se pacient estable, hem de valorar el risc de Lesió Intracraneal (LIC).
El risc de LIC ve establert per la història clínica (mecanisme, símptomes, malalties o tractaments de base) i per l'exploració física (especial atenció a la exploració neurològica, amb puntuació de Glasgow, valoració de les pupil·les, inspecció de ferides o cefalohematomes, palpació del crani i de les fontanel·les, descartar signes indirectes de fractura basilar: hemotímpà, rino o otoliquorrea, signe de Battle (hematoma postauricular), ulls d'ós rentador...

TAULA DE CLASSIFICACIÓ DEL TCE SEGONS EL RISC DE LESIÓ INTRACRANIAL

BAIX	MODERAT	ALT
• Glasgow 15 • Exploració NRL normal • Sense símptomes associats. • Sense signes de fractura • Mecanisme banal • Menor de 2 anys sense cefalohematoma occipital, parietal o temporal. • < 3m sense cap cefalohematoma	• Pèrdua de consciència menor de 5 min i recuperació completa • Vòmits repetits • Cefalea moderada-greu o comportament anormal • Mecanisme violent (caiguda >1,5 m o >0,9 m en <2 anys, cop per objecte alt impacte, accident vehicle amb expulsió pacient, mort altre passatger, volteig vehicle) • **Menors de 2 anys amb cefalohematoma occipital, parietal o temporal.** <3 m amb qualsevol cefalohematoma • Convulsió immediata després d'un TCE • Coagulopatia • Portadors de vàlvula de derivació LCR	• Pèrdua de consciència major de 5 min. • Glasgow < 15 • Signes de fractura basilar • Fractura palpable • Ferida penetrant • Signes d'estat mental alterat (agitació, somnolència, preguntes repetitives, alentiment verbal) • Dèficit neurològic focal • Convulsions després d'un interval lliure de símptomes • Sospita de maltractament

Tanmateix, la valoració del dolor i el seu tractament és indispensable dins de les mesures inicials de l'avaluació del TCE, és una de les prioritats.

La Rx Simple de Crani té un ús restringit, sent útil en menors de 2 anys en l'estudi de sospita de maltractament.

Error en el seguiment

La pacient, menor de 2 anys, presenta a l'exploració física un cefalohematoma parietal, i per tant, té un risc moderat de LIC. Així doncs, requereix derivació hospitalària per observació durant unes hores. En funció de l'evolució clínica pot estar indicada alguna prova d'imatge, ECO cranial, si la fontanela anterior ho permet, o TAC cranial. Per a la valoració d'un TCE no està indicada la práctica d'una Rx de Crani, doncs no ens aporta informació de les possibles lesions intracraneals.

ALGORITME DE MANEIG I TRACTAMENT DEL TCE LLEU A L'ATENCIÓ PRIMÀRIA

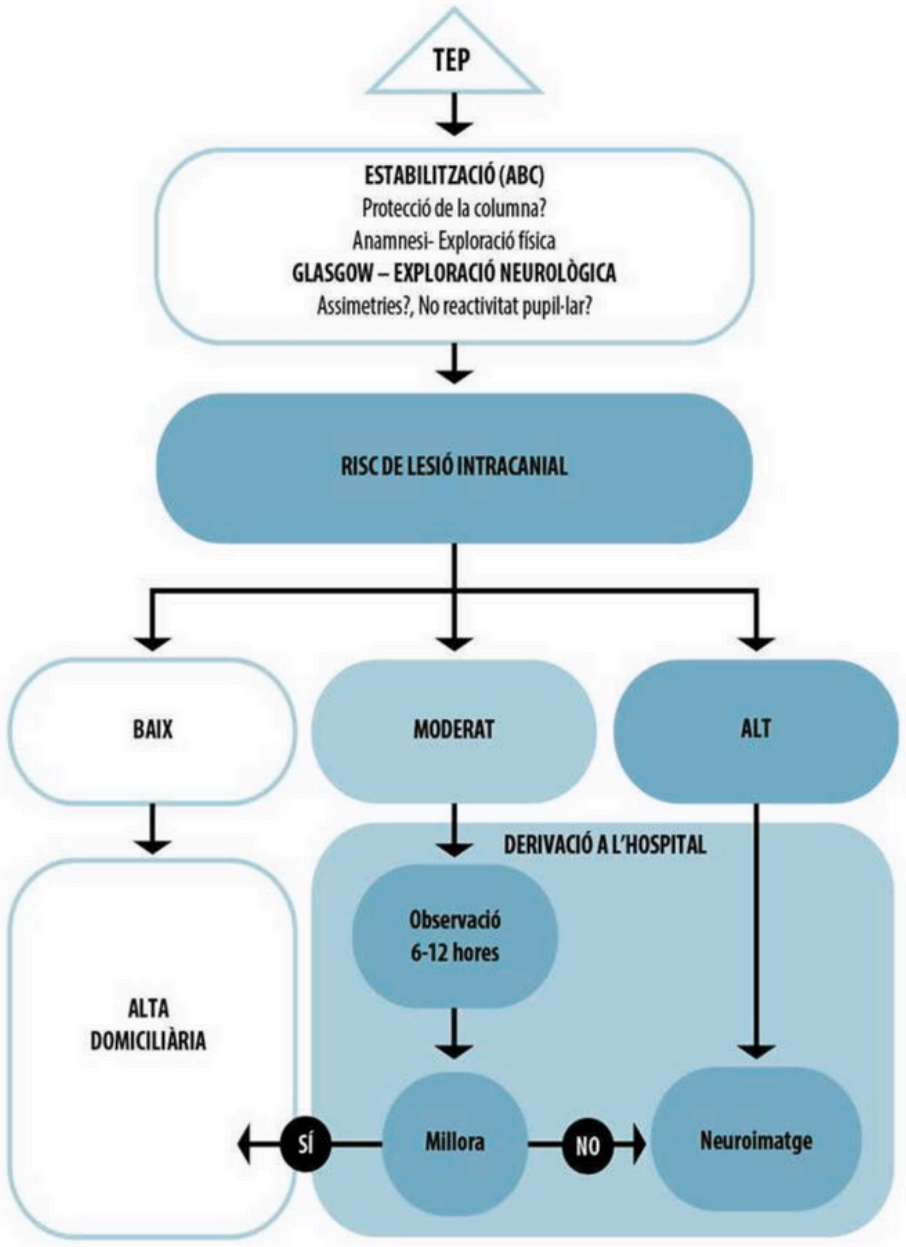

CONCLUSIONS

És necessari assegurar la estabilització inicial seguint el TAP i la seqüència ABCDE, amb presa de constants i valoració del dolor.

Un TCE es classifica com a lleu segons l'escala de Glasgow si té una puntuació de 14-15.

El risc de lesió intracranial ve establert per la història clínica (mecanisme, símptomes, malalties o tractaments de base) i per l'exploració física (especial atenció a la exploració neurològica, amb puntuació de Glasgow, valoració de les pupil·les, inspecció de ferides o cefalohematomes, palpació del crani i de les fontanel·les, i els possibles signes indirectes de fractura basilar).

El risc de LIC determinarà l'algoritme de maneig i tractament dels TCE lleus.

La valoració del dolor i el seu tractament és indispensable dins de les mesures inicials de l'avaluació del TCE.

La Rx Simple de crani té un ús restringit, serà útil en <2 anys en l'estudi de maltractament, si cal.

Bibliografia

- V.Trenchs Sainz de la Maza, D.Muñoz Santanach. Traumatismo craneoencefálico leve. En: C Luaces Cubells, Editor. Urgencias en pediatría. Protocolos diagnóstico-terapéuticos. Hospital Universitari Sant Joan de Déu. 6ª Ed. Madrid: Ergón; 2022. p. 941-946.
- M.Gonzàlez Balenciaga. Traumatismo craneal. Protocolos diagnósticos y terapéuticos en urgencias de pediatria. Sociedad Española de Urgencias Pediátricas (SEUP). 4ªEd, 2024.
- C.Luaces, M.Delgado, Y.Fernández, J.Bosch. Traumatismo craneoencefálico leve-moderado. Urgencias pediátricas de atención primaria en coordinación con el Hospital Sant Joan de Déu.1ª Ed. Marzo 2015. p 55-58.